

Hitna stanja u endodonciji - 2. dio

Marija Sabljčić, dr.med.dent.¹
Prof.dr.sc. Nada Galić²

[1] Diplomirala u akademskoj godini 2013./2014.

[2] Zavod za restaurativnu stomatologiju i endodonciju, Stomatološki fakultet Sveučilišta u Zagrebu

Hitni endodontski slučajevi povezuju se uz simptome boli i otekline te zahtijevaju trenutačno postavljanje dijagnoze i liječenje. Takve kliničke simptome najčešće uzrokuju bolesti pulpe i periradikularnih tkiva, ali mogu ih uzrokovati i traumatske ozljede poput luksacije, avulzije ili frakture tvrdih tkiva (1). Cilj terapijskog zahvata u takvim slučajevima je olakšanje i kontrola boli te eliminacija postojeće infekcije ili upale. Kliničar mora dobro poznavati mehanizam boli, dijagnostiku, terapijska sredstva, odgovarajuće postupke zbrinjavanja mekih i tvrdih tkiva u usnoj šupljini kako ne bi došlo do pogreška. Hitnost stanja te često ograničeno vrijeme dijagnostičkih postupaka ne smiju utjecati na slijed terapijskih postupaka i konačni plan liječenja. Neadekvatna dijagnoza i terapija dovode do propagiranja boli te pogoršanja stanja uz ozbiljne posljedice za pacijenta. Pravovremena dijagnoza i odgovarajuća terapija omogućavaju adekvatno zbrinjavanje hitnih endodontskih stanja (2, 3). U prošlom broju časopisa navedena je podjela hitnih endodontskih stanja, a u sadašnjem broju daje se kratak opis svakog pojedinog stanja.

Hitni slučajevi prije liječenja

Hitni slučajevi prije terapijskog zahvata zahtijevaju imedijatnu dijagnozu i posljedičnu terapiju. Pacijent dolazi u stomatološku ordinaciju sa simptomom boli koja nije vezana uz endodontski zahvat koji je u tijeku ili završen endodontski zahvat. Pravilo pravoga hitnog slučaja jest jedan zub uzročnik i očiti izvor boli (1, 2, 3).

Hitni slučajevi prije liječenja najčešće su vezani uz stanje ireverzibilnog pulpitisa. Ireverzibilni pulpitis predstavlja kliničko stanje vezano uz objektivni nalaz jake upale pulpe i obično je nastavak reverzibilnog pulpitisa. Može biti simptomatski i

asimptomatski. Ireverzibilni pulpitis obično je asimptomatski. Pulpa nema sposobnost oporavka te s vremenom postaje nekrotična. Asimptomatski apikalni parodontitis (AAP) posljedica je nekroze pulpe. U pravilu ne daje nikakve kliničke simptome, vezan je uz upalu i destrukciju periapikalnog tkiva. Zahvaćeni zub ne reagira na ispitivanje vitaliteta niti na perkutorni podražaj. Može postojati palpatorna osjetljivost koja upućuje na promjene u okolnoj kosti i širenje AAP-a u meko tkivo. Radiološki nalaz varira od diskontinuiteta lamine dura do opsežne destrukcije periapikalnog tkiva (1, 4). Terapijski postupak obuhvaća kompletno čišćenje i oblikovanje korijenskih kanala nakon ekstirpacije pulpe. Nakon ispiranja pulpne komore i kanala natrijevim hipokloritom postavlja se sterilna vaticu i privremeni ispun (1).

Pacijent sa simptomatskim ireverzibilnim pulpitisom subjektivno navodi spontane napadaje boli koji traju od nekoliko sekundi pa do nekoliko sati (4). Bol može biti oštra ili tupa, lokalizirana ili difuzna. Inicijalno širenje upale iz pulpne komore u periapikalno tkivo naziva se simptomatski apikalni parodontitis (SAP). Razni iritansi mogu doprinijeti razvoju SAP-a, primjerice medijatori upale iz ireverzibilnog pulpitisa, bakterijski toksini iz nekrotične pulpe, sredstva za dezinfekciju i irigaciju, traumatska okluzija zbog previsokih ispuna, instrumentacija preko apeksa, prepunjenje korijenskog kanala. Terapija uključuje uklanjanje iritansa. Usklađivanje okluzije ako postoji traumatska okluzija, dok u pacijenata s izrazitom osjetljivošću na perkusiju potrebno je napraviti parcijalnu ili totalnu pulpektomiju (1).

Sljedeća hitna stanja koja se javljaju prije početka terapije su posljedica pulpne

nekroze. Nekroza pulpnog tkiva posljedica je akutne ili kronične upale pulpe ili trenutnog prekida cirkulacije uzrokovanog traumom. Nekroza pulpe obično je asimptomatska. Ponekad je popraćena pojavom spontane boli i osjetljivošću na pritisak. Testovi vitaliteta ne izazivaju nikakav odgovor.

Ako je nekroza pulpe praćena boli, ona nalikuje pojavi boli pri periapikalnoj upali. Bol je posljedica iritansa u obliku nekrotičnog tkiva u pulpnom prostoru (5). U ovakvoj situaciji dijagnoza može biti simptomatski apikalni parodontitis ili akutni apikalni apsces sa ili bez otekline (1).

Izrazito hitnim stanjem smatra se pulpna nekroza s difuznom oteklinom. Ovaj proces karakterizira difuzno, progresivno oticanje koje se širi u fascijalne prostore (slika 1). Predstavlja vrlo ozbiljnu infekciju praćenu općim simptomima, što upozorava na ozbiljnost situacije. Pacijenta je potrebno uputiti specijalistu. Najvažnije je odstraniti iritanse iz korijenskog kanala postupkom instrumentacije. Apikalni otvor može se oprezno otvoriti instrumentom kako bi se omogućilo bolje otjecanje eksudata, a to postizemo postupkom trefinacije. Ako se ne uspostavi drenaža, oteklinu je potrebno incidirati uz postavu gumenog drena na 48 sati. Difuzni otok sporo se smanjuje u roku od 3 do 4 dana. Ponekad je moguće širenje apscesa na više mjesta, a tada je potrebna hitna hospitalizacija pacijenta i primjena intravenskih antibiotika (1, 6).

Hitni slučajevi između dva posjeta

Hitni slučajevi između dva posjeta jesu najozbiljniji hitni slučajevi. Pacijent dolazi nenajavljen u stomatološku ordinaciju i potreban mu je neodgodiv tretman. Komplikacije do kojih može doći između dva posjeta, unatoč ispravnom i brižljivom liječenju jesu bol, oteklina i regionalna

privremena parestezija. Uzročni čimbenici mogu se kategorizirati u odnosu na pacijente koji uključuju pulpnu i periapikalnu dijagnozu ili u odnosu na postupak liječenja (1). Postendodontske komplikacije mnogo češće se događaju u zubi s nekrotičnom pulpom, posebno s dijagnozom simptomatskog apikalnog paradontitisa ili akutnog apikalnog apscesa, kao i kod zubi s radiološkim nalazom periradikularne radiolucencije (7, 8).

Neadekvatno čišćenje i instrumentiranje kanala često dovodi do perzistirajuće ili akutne boli, kao i ostatci pulpnog tkiva u apikalnom dijelu ili u akcesornim kanalićima. Ostarci upalno promijenjene ili nekrotične pulpe sadrže bakterije i njihove toksine koji predstavljaju izvor stalne iritacije periapikalnog tkiva. Potpuno uklanjanje podražaja iz korijenskog kanala je terapijska metoda izbora i najčešće dovodi do smirivanja simptoma (9).

Hitni slučajevi nakon endodontske terapije

Hitni postupak nakon endodontske terapije vrlo je rijedak. Bolne senzacije nakon punjenja korijenskog kanala javljaju se u gotovo trećine pacijenata, no one nakon određenog vremena spontano nestanu. Vrlo se malo zna o uzročnim čimbenicima. Simptomi boli najčešće se pojavljuju u prva 24 sata (10).


Nelagoda nakon punjenja dovodi se u vezu s podražajem periapiksa materijalima za punjenje, slabim koronarnim brtvljenjem, hiperokluzijom zuba te prolaskom

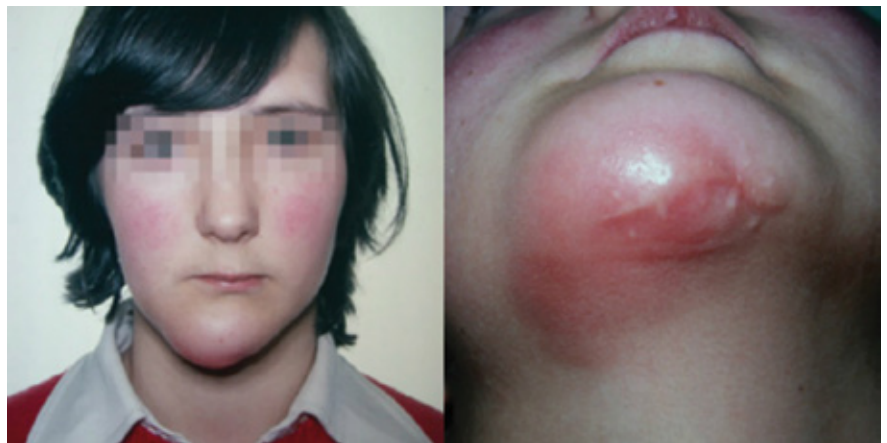materijala za punjenje preko apikalnog otvora. Postoji korelacija između opturacije i pojavnosti boli, pri čemu je prepunjenje u vezi s većom incidencijom boli (1, 6). Prepunjeni korijenski kanal uzrokuje obično blagu, prolaznu osjetljivost zuba. Veći značaj pridodaje se nedovoljno napunjenom korijenskom kanalu kao i nedovoljno instrumentiranom, te prisutnosti inficiranog sadržaja kanala u periapikalnom području. Kako bi revizija bila uspješna, potrebno je ukloniti materijal za ispun i ponovno instrumentirati do unutrašnjeg apeksa (11). Mogući su uzroci nedovoljnog punjenja korijenskog kanala (9):

1. anatomska složenost kanalnog sustava
 2. apikalno začepljenje pulpom ili zaostatnim slojem
 3. ometan pristup instrumenta apeksu
 4. neadekvatan oblik kanala što uzrokuje nemogućnost apikalne prilagodbe materijala
 5. instrument u korijenskom kanalu.
- Nepoštivanje apikalne anatomije ima

za posljedicu lošu instrumentaciju i nemogućnost procjene uspješnosti terapije (12).

Pojava boli poslije endodontskog tretmana u pravilu zahtijeva primjenu analgetika, a ako je prisutna upala antibiotika, zatim reviziju punjenja te u konačnici, ako i ona ne bude uspješna, apikotomiju (13).

Temeljna je težnja svakog terapijskog zahvata izliječiti patološko stanje u organizmu i time pomoći pacijentu. Akutna pojava simptoma određenog patološkog stanja predstavlja neugodnost za pacijenta te zahtijeva brže i učinkovitije terapijske postupke. Akutna stanja pulpe i periapikalnog područja zahtijevaju poznavanje etiologije, kliničke slike, objektivnih i subjektivnih simptoma kako bi se postavila točna dijagnoza i započeo adekvatan terapijski postupak. Hitna endodontska stanja važno je na vrijeme prepoznati i pravovremeno reagirati, jer neadekvatna dijagnoza i neadekvatno liječenje dovode do propagacije boli, a posljedično i do pogoršanja stanja uz moguće nepopravljive posljedice. 



Slika 1. Pacijent sa periapikalnom lezijom u području donjih inciziva i kliničkom slikom submentalnog apscesa. Preuzeto iz (6)

LITERATURA

1. Torabinejad M, Walton RE. Endodoncija. Zagreb: Naklada Slap; 2009.
2. Hasler JF, Mitchel DF. Analysis of 1628 cases of odontalgia: A corroborative study. J Indianapolis District Dent Soc. 1963;17:23-5.
3. Drinnan DL. Differential diagnosis of orofacial pain. Dent Clin North Am. 1987;31:627-43.
4. Berutti E, Marini R. A scanning electron microscopic evaluation of the debridement capability of sodium hypochlorite at different temperatures. J Endod. 1996;22(9):467-70.
5. Ricucci D, Pascon EA, Ford TR. Epithelium and bacteria in periapical lesions.

6. Carrote P. Endodontics: Part 3. Treatment of endodontic emergencies. British Dental Journal. 2004;197(6):299-305.
7. Walton RE, Fouad AF. Endodontic interappointment flare-ups: a prospective study of incidence and related factors. J Endod. 1992;18(4):172-77.
8. Imura N, Zuolo ML. Factors associated with endodontic flare-ups: a prospective study. Int Endod J. 1995;28(5):261-5.
9. Cohen S, Burns RC. Pathways of the Pulp. 9th ed. St Louis: Mosby; 2006.
10. Harrison JW, Baumgartner JC, Svec TA. Incidence of pain associated with clinical

11. factors during and after root canal therapy. J Endod. 1983;9(9):434-38.
12. Seltzer S, Bender IB, Zionitz M. The dynamics of pulp inflammation: Correlation between diagnostic data and histologic findings in the pulp. Oral Surg. 1963;16(8): 969-77.
13. Wepman B. Psychological components of pain perception. Dent Clin North Am. 1978;22(1):101-13.
14. Longman LP, Preston AJ, Martin MV, Wilson NH. Endodontics in the adult patient: the role of antibiotics. J Dent. 2000;28(8):539-48.