

Pretprotetska priprema pacijenta u fiksnoj protetici

Korina Mehadžić¹
Prof.dr.sc. Ketij Mehulić²

[1] Studentica 5.godine

[2] Zavod za fiksnu protetiku, Stomatološki fakultet Sveučilišta u Zagrebu

Pretprotetska terapija pacijenta je složen proces koji se odvija u nizu radnji koje prethode izradi fiksnoprotetskog rada. Sve su radnje neizostavne jer se želi osigurati trajnost fiksnoprotetskog rada i zadovoljstvo pacijenta. Greške u terapiji se zbrajaju i dovode, prije ili kasnije, do neuspjeha.

Pretprotetska terapija započinje uzimanjem iscrpne opće medicinske i stomatološke anamneze s ciljem uvida u cjelokupno zdravlje pacijenta, donošenja plana terapije, analize mogućih rizika koji bi mogli kompromitirati uspjeh i trajnost terapije, očekivanja pacijenta i njegovih financijskih mogućnosti koje često određuju vrstu nadomjestka. U opće medicinskoj anamnezi dužni smo pitati pacijenta o bolestima od kojih boluje, a tiču se kardiovaskularnog, dišnog, endokrinog, mokraćnog i živčanog sustava (neurološke i psihijatrijske bolesti), koliko dugo se liječi, kojom terapijom i u kojoj dozi. Dužni smo ga pitati o infektivnim bolestima koje je prebolio te još važnije, od kojih sada boluje, o poremećajima zgrušavanja krvi, malignim bolestima, imunološkim bolestima te o navikama (pušenje, alkohol, droge). Posebna se pažnja pridaje trudnicama i starijim osobama (brojni komorbiditeti koji mogu kompromitirati uspjeh terapije).

Nakon opće medicinske slijedi stomatološka anamneza u kojoj je važno saznati razlog dolaska. Najčešći razlog je gubitak zuba u predn-

joj regiji zubnog niza, bol ili opsežna propadanja zbog kojih je bitno narušena funkcija stomatognatog sustava. U posljednje vrijeme čest razlog dolaska, posebice mlađih osoba je nezadovoljstvo izgledom jednog ili više zuba. Tu je bitno procijeniti realnu medicinsku indikaciju za intervencijom nad trenutnim „hirom“ i pomodarstvom. Doktor dentalne medicine mora se uvijek rukovoditi etičkim načelima u liječenju. Bitno je također saznanje o svim oblicima terapije koje su vršene u usnoj šupljini, uključujući oralnokirurške i parodontološke zahvate, ortodontsku terapiju te prethodne protetske terapije i zadovoljstvo pacijenta istim. Kroz razgovor upoznat ćemo pacijenta, saznati njegova očekivanja, motiviranost, što nam je važno u tijeku, a i za sam ishod terapije.

Nakon anamneze prelazi se na klinički pregled pacijenta. Uvijek je prvo ekstraoralni, a potom intraoralni, a sastoji se od četiri osnovne metode: inspekcija, palpacija, perkusija i auskultacija (pri dijagnostici temporomandibularnih poremećaja).

Ekstraoralnim pregledom se vide i palpiraju sve promjene nastale perioralno i šire, otekline, asimetrije, promjene na koži, žlijezde slinovnice, temporomandibularni zglob (TMZ), itd. Intraoralnim pregledom promatra se čitava usna šupljina, labijalna i bukalna mukoza, gingiva (crvenilo, ulceracije, recesije, oticanje, hiperplazija), područje tvrdog i mekog nepca, dno usne šupljine, uvule (važno radi

prepoznavanja oralnih bolesti i screeninga na oralni karcinom). Potom slijedi pregled zubi. Pomoću osnovnog instrumentarija, sonde i ogledala, vrši se detaljni pregled čitave denticije od gornjeg desnog preko gornjeg lijevog, donjeg lijevog i na kraju donjeg desnog kvadranta; uočava se nedostatak zuba, karijes, pigmentacije, atricija i abrazija, pomičnost, okluzalna trauma, patološka migracija zubi, naslage plaka itd. Za potpuniji klinički nalaz pacijent se upućuje na radiološki pregled, ortopantomogram (OPG).

U dijagnostičke svrhe mogu se upotrijebiti i studijski modeli (Slika 1). Studijski modeli su anatomske modeli gornje i donje čeljusti koje je poželjno postaviti u artikator. Dobivaju se uzimanjem otisaka metalnim konfekcijskim žlicama s ireverzibilnim hidrokoloidom i izlivanjem u mekoj ili tvrdoj (bolje) sadri. Nakon stvrdnjavanja sadre (45-60 min) modeli se obrađuju na trimer-aparatu. Pomoću njih je moguć nesmetan pogled na gornji i donji zubni niz, a bez zaštitnih neuromuskularnih mehanizama koji su prisutni pregledom u ustima. Osim u dijagnostičke svrhe, mogu se koristiti i za planiranje terapije (1).

Pacijenta je potrebno informirati o stanju njegovog stomatognatog sustava na njemu primjeren i razumljiv način. Potrebno mu je izložiti plan sanacije i sve postupke koje mora obaviti prije početka same protetske terapije s obrazloženjem da se protets-

ki rad jedino može učiniti kada je cijela usna šupljina sanirana. Ako je ikako moguće postavlja se nacrt protetske terapije te ga se upozna s dužinom i cijenom terapije. Terapeut je dužan reći i orijentacijsku trajnost nadomjestka. Ponekad je odluka o vrsti protetskog rada teška jer iziskuje veliko znanje, analizu niza čimbenika koji definiraju biomehaniku stomatognatog sustava za određeni klinički slučaj, iskustvo terapeuta i zubnog tehničara, opremljenost zubnog laboratorija i adekvatnu financijsku podršku od strane pacijenta.

Preprotetska terapija uključuje:

- Restaurativnu i endodontsku terapiju (sanacija karijesa, liječenje pulpnih i periapikalnih bolesti)
- Kiruršku terapiju (vađenje destruiranih zuba koji se ne mogu liječiti ili pomičnih zuba te ostali oralnokirurški zahvati po potrebi, npr. gingivektomija, gingivoplastika)
- Parodontološku etiološku terapiju (struganje i poliranje korijenskih površina otvorenim ili zatvorenim pristupom, regenerativna terapija, resektivna terapija)
- Terapiju bolesti oralne sluznice
- Ortodontsku terapiju.

1) Restaurativna i endodontska terapija

Svi karijesi moraju biti uklonjeni do zdravog, tvrdog zubnog tkiva i tkivo nadoknađeno odgovarajućim materijalima za ispune. Svi bolni zubi, bilo spontano ili na odgovarajuće provodirajuće čimbenike (hladno, toplo, pritisak, ležeći položaj itd.), osjetljivi na vertikalnu ili horizontalnu perkusiju, uz ostalu patognomoničnu simptomatologiju zahtijevaju prikladno endodontsko liječenje, pa i kada za to ne postoje radiološki dokazi (npr. periapikalno vidljiva transparentija, ili pak slika kondenzirajućeg osteitisa, prekid kontinuiteta lamine dure itd.).

Akutni procesi poput boli će zahtijevati hitno liječenje. Specijalist dentalne patologije će procijeniti potrebu za endodontskim liječenjem, trepanirati, očistiti, proširiti, dezinficirati i napuniti (zabrtviti) korijenske kanale. To ponekad može i potrajati, ovisno o karakteru bolesti pulpe i periapikalnih tkiva, ali je nužno i neizostavno (Slika 2) (2, 3).

2) Kirurška terapija

Zubi koji se ne mogu spasiti vrlo često su rezultat dugotrajnog neliječenog karijesa, traume i/ili neliječene parodontne bolesti (Slika 3) (4). Oni se ne mogu iskoristiti kao nosači i moraju se ukloniti iz usne šupljine jer su, između ostalog, izvor infekcije koja može ozbiljno ugrožavati pacijentovo zdravlje. Uklanjanjem takvih zuba, uklanjaju se bakterije i toksini prisutni na inficiranim korijenskim površinama, a detaljnom kohleacijom alveola u sklopu oralnokirurške terapije uklanja se i upalno granulacijsko tkivo i stvaraju se uvjeti za adekvatno cijeljenje (5).

3) Parodontološka terapija

Pacijenta koji boluje od parodontne bolesti i gingivitisa moraju zbrinuti specijalisti parodontolozi (Slika 4) (6). Nakon detaljnog mjerenja dubine džepova, recesije, gubitka pričvrstka, indeksa oralne higijene (API, PCR, PI), indeksa gingivalne upale (BOP, PBI), parodontolog se odlučuje za određeni oblik parodontološke terapije. Ona svakako uključuje motivaciju pacijenta, korekciju oralno higijenskih navika u sklopu inicijalne terapije 1 faze 1 (što je dovoljna terapija gingivitisa u većini slučajeva), te zatvoreno struganje i poliranje korijenskih površina Gracey kiretama bez operacije režnja (češće kod kroničnih parodontitisa) kao dio inicijalne terapije 2 faze 1 liječenja (Slika 5) (6), otvoreno struganje i poliranje korijenskih površina pomoću pristupnog režnja (osobito kod jako dubokih džepova,

otvorenih furkacija i agresivnih oblika parodontitisa) u sklopu faze 2 liječenja. Pacijent se mora pratiti i uključiti u *recall* program ako rezultati faze 1/ faze 2 kroz određeno vrijeme budu zadovoljavajući (prisutno smanjenje dubine sondiranja, zaustavljanje gubitka pričvrstka, eliminacija upale i aktivnosti džepova, stabilizacija pomičnih zubi) (7).

4) Terapija bolesti oralne sluznice

Oralne bolesti mogu zahvatiti usnice, jezik, nepce ili čitavu sluznicu, pa se govori o heilitisu, glositisu, palatitisu i stomatitisu. Jasno je da bolest koja zahvaća bilo koju površinu usne šupljine otežava svaku manipulaciju u tom području i otežava prilagodbu protetskog pacijenta na nadomjestak. Vrlo čest simptom u usnoj šupljini je osjećaj pečenja – *stomatopyrosis*, a mogu biti prisutni i drugi: bol – *stomatodynia*, suhoća usta – *xerostomia*, poremećaj osjeta okusa – *dysgeusia* itd. Oralne bolesti se manifestiraju određenim makroskopskim i mikroskopskim promjenama oralne sluznice. Etiologija može biti infektivna (bakterijska, virusna, gljivična), alergijska, odraz imunoloških poremećaja (autoimune bolesti oralne sluznice, npr. *pemphigus*) ili odraz neke druge sistemske bolesti (8).

5) Ortodontska terapija

Ortodontskom terapijom se treba liječiti bilo kakav oblik anomalije položaja zuba. Pacijentu uvijek treba predložiti takvo rješenje, osobito ako se radi o mlađim osobama. Naime, jako nagnuti zubi (protrudirani, retrudirani, nagnuti u prazan prostor nastao nakon vađenja zuba) ne mogu se uključiti u fiksno protetski rad bez devitalizacije. Zna se da su devitalizirani zubi manje kvalitete od zdravih vitalnih zubi i da su skloniji frakturama, diskoloraciji i vijek trajanja im je skraćen. Važno je pacijentu objasniti

ti dugoročne prednosti ortodontske terapije. Fiksnoprotetskom terapijom se mogu ublažiti manje ortodontske anomalije, ali rješenje kompleksnijih slučajeva svakako treba uputiti specijalistima druge grane dentalne medicine. Ortodontska terapija može biti u obliku mobilnih ili fiksnih ortodontskih aparata. Pacijentima kojima će se raditi protetski rad preporuča se fiksni ortodontski aparat jer se trajno cementira na zube i njime se u puno kraćem vremenskom roku postiže željeni cilj. Sile konstantno djeluju na zube i sprječavaju neželjene pomake i vraćanje zubi u prvobitni položaj; osobe i sa slabijom samokontrolom na taj način ne mogu doći u iskušenje da ne nose aparat ili da ga nose kraće od potrebnog vremena, hranjenje i žvakanje je moguće, iako je potreban oprez u nekim situacijama (npr. kod orašastih plodova, odgrizanja tvrde hrane) itd. Fiksni ortodontski aparat sastoji se od bravica, prstenova i žice. Ortodontske bravice mogu biti metalne, keramičke ili plastične. Preko njih ide žica koja je povezana prstenovima. Bravice i žica pomiču zube u željenom smjeru. Postavljaju se na vestibularne plohe zubi, mada danas postoji mogućnost i oralnog postavljanja ortodontske naprave (Slika 6) (9). Početna se nelagoda brzo prevlada, a izuzetno je važno pacijenta podučiti adekvatnoj i temeljitoj oralnoj higijeni. Nakon što se postigne željeni cilj, aparat se skida i time se završava aktivna faza terapije. Slijedi period prilagođavanja svih oralnih struktura novonastaloj situaciji. To se postiže upotrebom fiksnih ili mobilnih retainera. Starije osobe rjeđe posežu za navedenim oblikom pretprotetske pripreme dijelom zbog dugotrajnosti, a i financijskih ograničenja (10).

Wax up i mock up


U pretprotetskoj pripremi kao izvrstan postupak može se preporučiti dijagnostičko navoštavanje sadrenih

modela *wax up* i izrada provizorija *mock up*, posebice ako se radi nadomjestak u frontalnoj regiji zubnog niza gdje su zahtjevi za estetikom veći. Voštani prikaz na modelu i provizorij omogućuje uvid u buduću pacijentov izgled, postavljaju se smjernice za izradu definitivnog rada, usklađuju se želje pacijenta s mogućnostima izrade protetskog rada. Pacijenti često imaju prevelika očekivanja i velike zahtjeve što nadmašuje ono što se zaista može napraviti. Iz tog razloga važno je pacijentu omogućiti vizualizaciju realnog rješenja i direktnu predodžbu o tome što je ostvarivo u konkretnom slučaju. Uključivanje pacijenta u proces donošenja odluka je važno jer dovodi do postizanja zadovoljstva terapijom. Često su situacije izuzetno složene i potrebna je detaljna analiza kako bi se došlo do optimalnih rješenja. U *wax up* tehnici se za modeliranje koristi bijeli vosak (Slika 7) (11). Ako je pacijentu i na takvim modelima teška kompletna vizualizacija, radi se provizorij *mock up* (Slika 8) (12). Njegova je izrada jednostavna i brza. Na prethodno navoštenim studijskim modelima napravi se silikonski otisak (polivinil-siloksan) u koji se nanosi materijal za izradu provizorija (autopolimerizirajuća kompozitna smola), postavi se na zube i čeka završetak polimerizacije kompozitne smole. Provizorij se odvoji od otiska i višak materijala ukloni, osobito na gingivalnom rubu. Važnost ovakvog oblika dijagnostike je velika jer operater sam može definirati konture budućeg nadomjestka, oblik, angulaciju, dužinu zubi, odnos visine zubi prema usnama, testirati fonetiku, provjeriti okluziju itd., te u skladu s tim napraviti odgovarajuće eventualne izmjene. Pacijent ima priliku vidjeti „konačan“ rezultat te dogovoriti izmjene za definitivni rad. To je odličan način komunikacije s pacijentom (13).

U pretprotetskoj pripremi potrebno je informirati pacijenta o pravil-

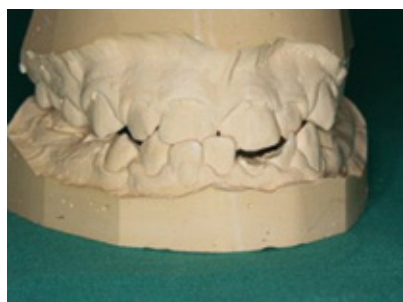nom provođenju oralne higijene jer je oralna higijena uvjet biološke trajnosti nadomjestka i cjelokupnog uspjeha terapijom.

Zaključak

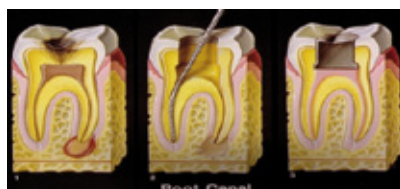
Priprema pacijenta prije fiksnoprotetske terapije je često vrlo zahtjevna i obuhvaća suradnju s nizom drugih stomatoloških disciplina, posebice ako se radi o složenoj oralnoj rehabilitaciji. Potrebno je provesti iscrpnu anamnezu i pregled kojim će se utvrditi postojeće stanje stomatognatog sustava, postaviti plan sanacije i predložiti nacrt protetske terapije. Sanacija obuhvaća sva tkiva usne šupljine. Fiksnoprotetski rad se može izraditi isključivo na zdravim ili saniranim zubima i sluznici. Terapeut je dužan dati pacijentu sve potrebne informacije o stanju njegove usne šupljine i potrebnim radnjama prije početka same protetske terapije. Dužan je objasniti tijek i trajanje terapije te cijenu rada. Kod velikih zahvata ili sanacije u estetskoj regiji poželjno je prikazati pacijentu buduću izgled nadomjestka postupcima dijagnostičkog navoštavanja i temeljem toga izraditi provizorij. Na taj način dobijaju se smjernice u izradi definitivnog rada i pacijenta priprema na konačan rad 

LITERATURA

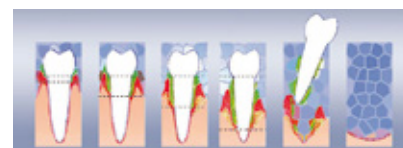
1. Čimić S, Kraljević-Šimunković S, Pelivan I. Modeli u stomatološkoj protetici – I.dio. Sonda. 2010;11(20):44-6.
2. Shema tijeka endodontskog liječenja. [image on the internet] No date. [Cited 2014 Oct 27] Available from: <http://ldc.me/index-2-05.aspx>
3. Walton RE, Torabinejad M. Endodoncija – načela i praksa. Jastrebarsko: Naklada Slap; 2010.
4. Oblici parodontnih bolesti. [image on the internet] No date. [Cited 2014 Oct 27] Available from: <http://www.drforai.com/parodontologija.php>
5. Miše I. Oralna kirurgija. Zagreb: Jumena; 1983.
6. Struganje i poliranje korjenova. [image on the internet] No date. [Cited 2014 Oct 27] Available from: http://www.adriaticdent.com/ger/periodontics_ger.html
7. Wolf HF, Rateitschak-Plüss EM, Rateitschak KH. Parodontologija – stomatološki atlas. 3rd ed. Jastrebarsko: Naklada Slap; 2008.
8. Cekić-Arambašin A et al. Oralna medicina. Zagreb: Školska knjiga; 2005.
9. Oralno cementirana fiksna ortodonska naprava. [image on the internet] No date. [Cited 2014 Oct 27] Available from: <http://thedailyfloss1.blogspot.com/2012/01/dental-specialties-pediatric-dentistry.html>
10. Proffit RW, Sarver MD, Fields Jr HW. Ortodoncija. Jastrebarsko: Naklada Slap; 2010.
11. Wax up. [image on the internet] No date. [Cited 2014 Oct 27] Available from: <http://www.speareducation.com/spear-review/2011/11/wax-ups-are-for-dentists-so-are-articulators/>
12. Mock up. [image on the internet] No date. [Cited 2014 Oct 27] Available from: <http://www.s-pic.jp/case/implant-c13.htm>
13. St-Pierre L, Cobb DS. Poboljšanje plana terapije i komunikacije u estetskom tretmanu dijagnostičkim direktnim modelima („mock up“). Dent Trib – Croat – BiH ed. 2012.;4(5):14-5.



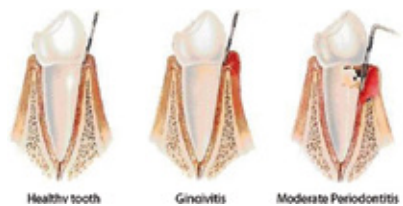Slika 1. Studijски modeli (ljubaznošću prof. dr.sc. Mehulić K.).



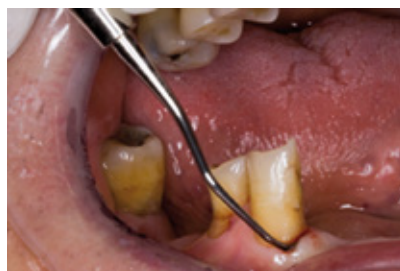Slika 2. Shema tijeka endodontskog liječenja. Preuzeto iz (2).



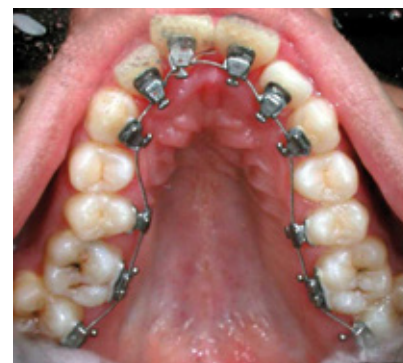Slika 3. Shema napredovanja parodontne bolesti koja dovodi do ekstrakcije zuba – zub se ne može sačuvati u čeljusti. Preuzeto iz (4).



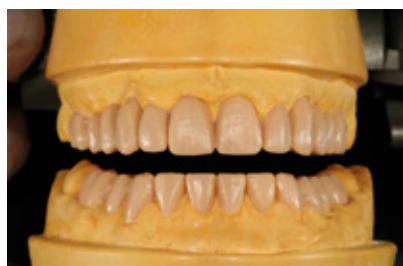Slika 4. Studijски modeli (ljubaznošću prof. dr.sc. Mehulić K.).



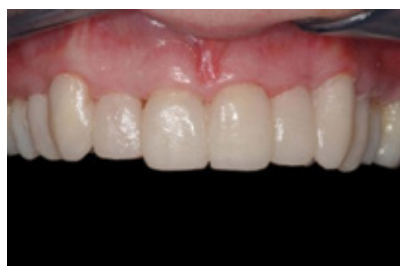Slika 5. Oblici parodontnih bolesti koji zahtijevaju parodontološku terapiju – gingivitis i parodontitis. Preuzeto iz (6).



Slika 6. Fiksna ortodonska naprava u gornjoj čeljusti cementirana oralno. Preuzeto iz (9).



Slika 7. Dijagnostičko navoštavanje studijskog modela – wax up. Preuzeto iz (11).



Slika 8. Mock up provizorij u gornjoj čeljusti. Preuzeto iz (12).