

Magnetska rezonancija i dijagnostika poremećaja čeljusnog zgloba*

*iz diplomskog rada Marijane Zenko koja je diplomirala je na Stomatološkom fakultetu Sveučilišta u Zagrebu 2009.

Marijana Zenko, dr. med. dent.
Doc. dr. sc. Tomislav Badel¹

[1] Zavod za mobilnu protetiku, Stomatološki fakultet Sveučilišta u Zagrebu

Sažetak

Temporomandibularni poremećaji su bolna stanja u žvačnim mišićima, čeljusnom zglobu i okolnim strukturama, a javljaju se kao posljedica funkcijske dekompenzacije. Dijagnoza temporomandibularnih poremećaja temelji se na kliničkom pregledu i anamnestičkim podacima, pri čemu pacijent govori o postojećim subjektivnim simptomima, dok se kliničkim pregledom potvrđuju znakovi i klinički nalazi. Ovakva problematika zahtjeva timski rad stomatologa, radiologa, otorinolaringologa, reumatologa i neurologa u svrhu pravovremenog prepoznavanja poremećaja te pravilnog odabira radioloških dijagnostičkih postupka.

Radiološka dijagnostika temporomandibularnih poremećaja

Simptomi temporomandibularnih poremećaja nisu nužno patognomonični za kliničku sliku te nam zbog toga klinički pregled temporomandibularnog zgloba često pruža ograničene informacije o stanju i napredovanju temporomandibularnih poremećaja.

Magnetska rezonancija pokazuje izuzetan meko - tkivni kontrast i prikaz struktura temporomandibularnog zgloba koje se ne mogu prikazati konvencionalnom radiografijom, konvencionalnom tomografijom, niti kompjuteriziranom tomografijom. Magnetska rezonancija temporomandibularnih zglobova razlikuje un-

utarnje anatomske strukture zgloba preciznošću koje druge radiografske metode ne mogu dostići. Prikaz zglobnog diska bez kontrastnog sredstva čine magnetsku rezonanciju zlatnim standardom u dijagnostici bolesti temporomandibularnog zgloba.

Magnetska rezonancija

Disk temporomandibularnog zgloba građen je od fibro-hrskavične osnove koja ima niski signal intenziteta na svim sekvencama magnetske rezonancije. Odlično je prikazan na T1 mjernim slikama kao područje izrazito niskog signala, u odnosu na koštanu moždinu zglobne glavice i zglobne jamice koji imaju visok signal na T1 mjerne slici. U sagitalnom presjeku, u svom gornjem dijelu, disk slijedi zaobljenost zglobne kvrčice dok drugi dio diska slijedi zaobljenost zglobne kvrčice na artikularnoj eminenciji, što disku daje oblik slova S. U sagitalnom presjeku, magnetskom rezonancijom potrebno je procijeniti položaj zglobne glavice sa zatvorenim i otvorenim ustima. Sa zatvorenim ustima zglobna glavica ispunjava zglobnu jamicu s prednjim ili stražnjim položajem, dok pri otvorenim ustima položaj zglobne glavice mora biti ispod zglobne kvrčice.

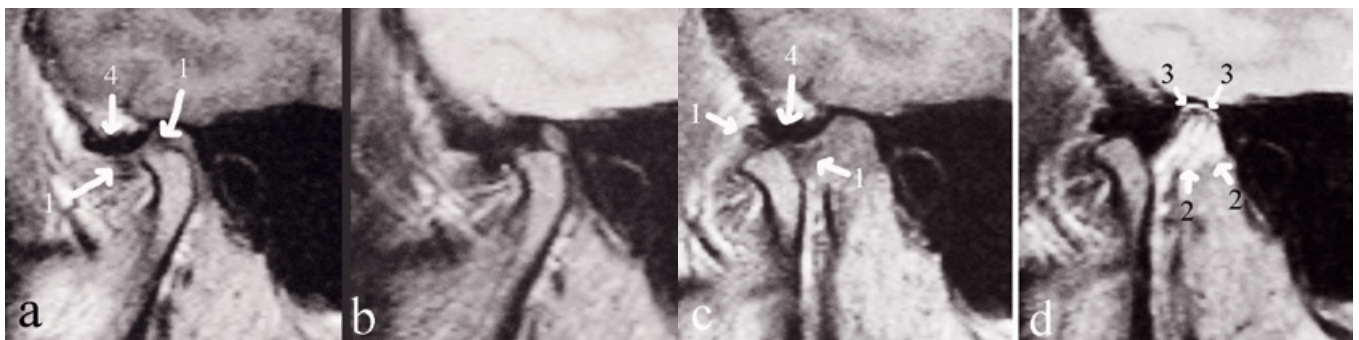
Zglobna glavica i zglobna jamica dobro su prikazani na magnetskoj rezonanciji zbog tanke linije korteksa koja je praktički bez signala pa u odnosu na koštanu moždinu daje vrlo dobar

kontrast. Disk mora biti pravilan i oštro ocrtan. Kod otvorenih usta normalan položaj diska je između zglobne glavice kondila i zglobne kvrčice na temporalnoj kosti, izgleda poput leptir-kravate. Retrodiskalne strukture najbolje su vidljive na sagitalnim presjecima i imaju srednji do visoki intenzitet (Slika 1). Dijagnostiku magnetskom rezonancijom čini tumačenje dobivene slike na temelju patoloških promjena u tkivima i kategorizaciji jakosti signala u odnosu na jakost signala normalnog tkiva.

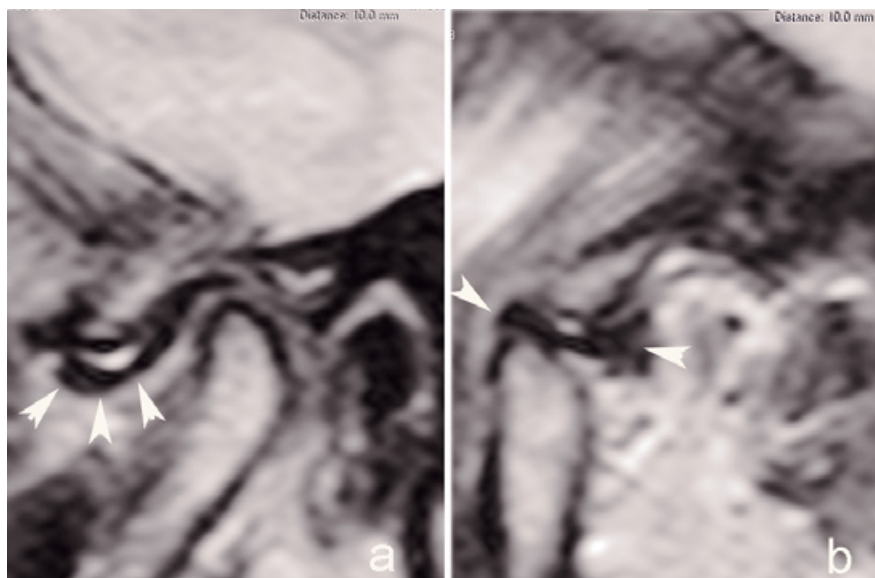
Pomak zglobne pločice

Magnetska rezonancija je radiološka tehnika slojevitog snimanja organa i tkiva na principu nuklearne magnetne rezonancije. Tehnika je neinvazivna, neionizirajuća, prilično ugodna za pacijenta. Nedostatak bi joj bio nemogućnost prikaza kalcifikacija i kontraindiciranost kod klaustrofobičnih pacijenata i onih s metalnim i elektrostimulacijskim stranim tijelima. Razlikovanje tkiva na magnetskoj rezonanciji ovisi o ponašanju vodikovih protona u tkivima koji su podvrgnuti djelovanju promjenjivog magnetskog polja. Prednosti magnetske rezonancije nad ostalim metodama snimanja: razlikovanje struktura mekih tkiva, mogućnost prikaza u više projekcija i magnetska rezonancija ima odličnu kontrastnu rezoluciju, tako da su kontrastna sredstva nepotrebna.

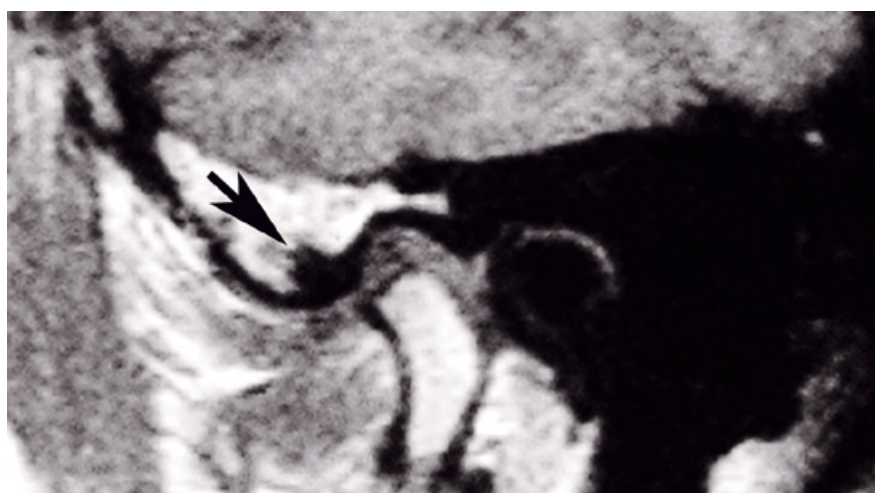
Anatomska građa temporomandibularnog



Slika 1. Komparativni prikaz istoga čeljusnoga zgloba u položaju zatvorenih (a, b) i otvorenih usta (c, d) na prikazu T1 mjerne (a, c) i T2 mjerne (b, d) snimke magnetne rezonancije. Zglobna pločica (označeno 1) je slabijega intenziteta signala (tj. tamnije siva, gotovo iste crne boje kao i signal koji proizvodi kompaktna kost) na T2 mjerenoj snimci pa je zglobna pločica teže razlučiva. Međutim, na usporedbi snimaka zgloba u položaju otvorenih usta, samo T2 mjerena snimka daje prikaz vaskulariziranoga područja bilaminarne zone (krvožilni splet ili genu vasculosum, označeno 2), što se ne može prikazati na T1 mjerenoj snimci. Na T2 snimci je i bolje vidljiv i gornji sloj (stratum superius) bilaminarne zone (označeno 3). Subhondralna sklerozacija zglobne glavice bolje je prikazana na T1 mjerenoj snimci (označeno 4). (iz knjige Badel T. Temporomandibularni poremećaji i stomatološka protetika. Medicinska naklada; 2007.).



Slika 2. Anteriorni pomak zglobne pločice s repozicijom na prikazu čeljusnog zgloba magnetskom rezonancijom (a– položaj zatvorenih usta, b– položaj otvorenih usta, disk označen strelicama).



Slika 3. Magnetska rezonancija čeljusnog zgloba s prikazom izraženih subhondralnih degenerativnih promjena u zglobnoj kvržici (strelica) i deplaniranom glavicom kondila

zgloba na magnetskoj rezonanciji prikazana je odličnom preciznošću, velikom kontrastnom razlučivošću i nadmašila je sve ostale slikovne metode u dijagnostici poremećaja temporomandibularnog zgloba. Koštana struktura na magnetskoj rezonanciji pokazuje se kao područje koje je u potpunosti bez signala, obzirom da je količina vodikovih protona u kostima manja u odnosu na ostala tkiva. Kost sadrži koštanu moždinu i visoku koncentraciju masnog tkiva, zato ima visoki signal na magnetskoj rezonanciji, stoga su kondili i područje glenoidalne udubine lako prepoznatljivi na slikama snimljenim magnetskom rezonancijom.

Jedan od uzroka temporomandibularne boli je i pomak zglobne pločice, pri čemu dolazi do poremećenog odnosa kompleksa zglobne pločice i kondila te oblika zglobne pločice. Zglobna pločica može biti probušena ili pomaknuta izvan fiziološkog položaja unutar kondil-zglobna

pločica kompleksa. Etiologija pomaka zglobne pločice obuhvaća mnogobrojne čimbenike: makrotraume, funkcijsko preopterećenje, labavost zglobova, degenerativne zglobne bolesti (osteoartritis), morfologija i položaj zglobne pločice i kondila, okluzija i djelovanje lateralnog pterigoidnog mišića.

Najčešći pomak se događa u anteriornom i anteromedijalnom smjeru, čime dolazi do poremećaja u položaju habitualne okluzije ili kretnji kondila tijekom otvaranja i zatvaranja usta. Oblici anteriornog pomaka zglobne pločice promatraju se u parasagitalnom presjeku čeljusnog zgloba. Obzirom na dva položaja - položaj pri zatvorenim i maksimalno otvorenim ustima - razlikujemo morfološki i klinički dva oblika: pomak s repozicijom i bez repozicije (odnosno redukcije) zglobne pločice.

Kod pomaka zglobne pločice, u parasagitalnim presjecima čeljusnog zgloba kod potpu-

nog pomaka vidljiv je anteriorni pomak zglobne pločice (Slika 2). Tijekom otvaranja usta dolazi do reponiranja zglobne pločice na glavicu kondila, dok zglobna pločica ne slijedi kretnju kondila tokom zatvaranja usta, već ostaje anteriorno smještena, dok se kondil vraća u polazni položaj u zglobnu jamicu. Kao simptom se javlja škljocanje, koje je posljedica repozicije zglobne pločice tokom otvaranja usta i njezina vraćanja u pomaknuti položaj pri zatvaranju usta. Kod ireverzibilnog anteriornog pomaka zglobne pločice ili pomaka bez repozicije nema mogućnosti njezina vraćanja u fiziološki položaj na glavicu kondila te ona tijekom otvaranja usta ostaje u anteriornom položaju, čime se smanjuje mogućnost maksimalnog otvaranja usta. Zglobna pločica ostaje anteriorno smještena i tijekom zatvaranja usta. Kao simptom se javlja pomak donje čeljusti na bolnu stranu, bol prilikom kontralateralne kretnje i ograničeno otvaranje usta. U ovom slučaju nema škljocanja.

Dijagnostika pomaka zglobne pločice temeljila se na kliničkim simptomima i znakovima, pri čemu se škljocanje javlja kao dominantan, ali ne i klinički najvažniji simptom. Detaljan uvid u položaj i stanje pomaka zglobne pločice dobiven je primjenom artrografije i magnetske rezonancije.

Degenerativni poremećaji temporomandibularnog zgloba

Artoza je naziv za degenerativne poremećaje čeljusnog zgloba, koji zahvaćaju zglobne površine. Poremećaj čeljusnog zgloba uključuje osteoartritis, a često može biti zahvaćen i poliartritisom, koji može biti posljedica sustavnih bolesti kao što su: reumatoidni artritis, psorijatični artritis i juvenilni reumatoidni artritis. Degenerativne zglobne promjene nastaju kada dolazi do narušavanja fiziološke mogućnosti prilagodbe kao posljedica starenja organizma i utjecaja sustavnih čimbenika.

Učestalost pojave artroza čeljusnog zgloba raste s dobi te se klinički simptomi javljaju najčešće u trećem desetljeću života, češće u žena mlađih od 50 godina. Osteoartritis zahvaća zglobove i subhondralnu kost, a očituje se pucketanjem ili krepitacijama, kao glavnim kliničkim simptomima. Radiološki je vidljiv kao subhondralna sklerozacija artikulacijskih ploha temporomandibularnog zgloba, dok se u uznapredovalim slučajevima vidi izravnana artikulacijska ploha, stvaranje koštanih cista i posljedična osteofitoza te suženje intraartikularnog prostora s degenerativnim promjenama u području diska (Slika 3).

Konvencionalne radiografske tehnike

Prve dijagnostičke metode u analizi koštanih dijelova temporomandibularnih zglobova bile su konvencionalne postranične projekcije s različitim angulacijom i rotacijom bolesnikove glave u odnosu na središnju rentgensku zraku s ciljem izbjegavanja superpozicija lijeve i desne strane. Nedostaci ove tehnike bili su u nemogućnosti odgovarajućeg centriranja rentgenske zrake uzduž duže osovine kondila, što je uz različite varijacije oblika artikulacijskog kondila često rezultiralo distorzijom rentgenske slike.

Snimke mastoida po Schülleru uvedene su


u kliničku praksu 1905. godine i omogućile su prikaz temporomandibularnih zglobova sa zatvorenim i otvorenim ustima, gdje je po prvi put bilo moguće procijeniti funkcionalnu sposobnost temporomandibularnog zgloba.

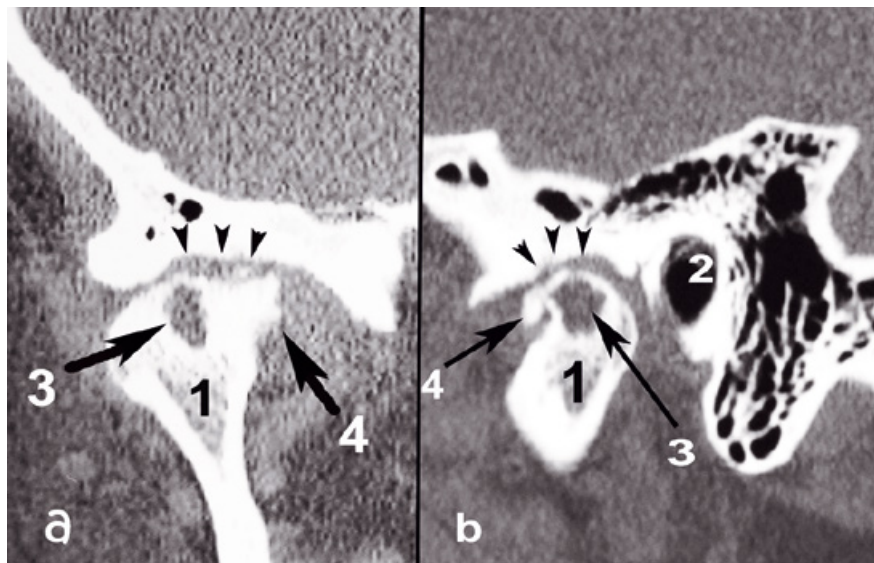
Nedostatak svih konvencionalnih radiografskih tehnika klasičnom radiografijom je prikazivanje samo koštanog dijela temporomandibularnog zgloba bez mogućnosti klasifikacije stadija patoloških promjena te procjene učinkovitosti terapija za primarnu dijagnozu temporomandibularnih zglobova.

Kompjutorizirana tomografija (CT)

Uvođenjem kompjutorizirane tomografije u dijagnostiku temporomandibularnih poremećaja omogućen je bolji prikaz koštanih struktura bez superpozicije tkiva. Kompjuterizirana tomografija konvencionalnim CT-om omogućila je prikaz u koronarnoj, aksijalnoj i sagitalnoj projekciji uz korištenje posebnih držača za glavu i mogućnost nagiba kućišta. Današnji CT-uređaji omogućuju volumno snimanje s mogućnošću raznih softverskih rekonstrukcija, prikaz temporomandibularnih zglobova u trodimenzionalnoj projekciji uz mogućnost rotacije dobivenih rekonstrukcija te bolji prikaz i specifičnost metode. Ona odlično prikazuje koštane dijelove, dok se područje diska ne prikaže dobro ukoliko se ne ubrizga kontrastno sredstvo (CT-pneumoartrografija). CT-om odlično se pokazuju premodelirane koštane strukture, koje se javljaju kao odgovor na degenerativne promjene u čeljusnom zglobu (Slika 4).

Zaključak

Specifična anatomska građa i složeni odnosi u temporomandibularnom zglobu, kao i posljedični poremećaji u samom zglobu predstavljali su potrebu za razvijanjem rendgenološke dijagnostike u svrhu prikaza i tumačenja temporomandibularnog zgloba i poremećaja. Važnost dijagnostike u stomatološkoj praksi je u prepoznavanju simptoma i kliničkih znakova temporomandibularnih poremećaja te u izboru dodatnih dijagnostičkih postupaka. 



Slika 4. Prikaz čeljusnog zgloba kompjuteriziranom tomografijom u koronarnoj (a) i parasagitalnoj (b) ravnini: 1- kondil, 2- vanjski zvukovod, 3- osteoartritična pseudocista, 4- osteofit, strelice- izražen gubitak koštanih struktura sa subhondralnom sklerozacijom zglobne kvrčice i ploha glavice kondila.

LITERATURA

- White SC, Pharoah MJ. Oral Radiology. Principles and Interpretation. St Louis: Mosby; 2004.
- Atsu SS, Ayhan-Ardic F. Temporomandibular disorders seen in rheumatology practices: A review. Rheumatol Int. 2006;26:781-7.
- Bumann A, Lotzmann, U. TMJ Disorders and Orofacial Pain - The Role of Dentistry in a Multidisciplinary Diagnostic Approach. Thieme, Stuttgart - New York; 2002.
- Hugger A. Bildgebende Diagnostik bei Schmerzsymptomatik im Kiefer-gelenk-bereich. Schmerz. 2002;16: 355-64.17.
- Chossegros C, Cheynet F, Guyot L, Belot-Samson V, Blanc J-L. Posterior disk displacement of the TMJ: MRI evidence in two cases. Cranio. 2001;19:289-93.
- Badel T. Temporomandibularni poremećaji i stomatološka protetika. Zagreb: Medicinska naklada; 2007.
- Badel T, Marotti M, Keros J, Kern J, Krolo I. Magnetic Resonance Imaging Study on Temporomandibular Joint Morphology. Coll Anthropol. 2009;33:455-60.
- Badel T, Marotti M, Savić Pavićin I, Dulčić N, Zadravec D, Kern J. Temporomandibular disorders – validity of clinical diagnostics compared to magnetic resonance imaging. Period Biol 2011;113;207-12.

KANTINA "KOD MARE" STVARNO JE SUPER JER

- kod nas možete popiti kavu, pojesti sandwich s prijateljima ili asistentom koji vam se sviđa
- ovdje možete organizirati domjenak kad jednom diplomirate, magistrirate, doktorirate, itd.
- organiziramo catering i izvan prostorija kantine
- u kantini je uvijek opuštana i prigodna atmosfera
- kantina je naš ovlaštenu distributer