

ANOMALIJE PROGENIJSKOG KOMPLEKSA

Mr. sc. Mihovil Strujić

Zavod za ortodonciju,
Stomatološki fakultet Sveučilišta u Zagrebu

U anomalije progenijskog kompleksa ubrajaju se poremećaji okluzije kod kojih nalazimo obrnuti prijeklop u fronti.

Možemo ih podijeliti na:

1. Pravu progeniju
2. Pseudoprogeniju
3. Prisilni progenijski zagriz
4. Obrnuti prijeklop

Prava progenija

Prava progenija predstavlja skeletnu anomaliju koju karakterizira povećan sagitalni rast mandibule (povećan kut SNB) i posljedična skeletalna klasa III (smanjen kut ANB). Kod prave progenije rast maksile je u pravilu normalan.

Povećani rast mandibule nastaje najčešće nasljedno, pa se ta anomalija kroz povijest nazivala i habsburška brada, te je predstavljala znak kraljevske krvi. Kod pacijenata s pravom progenijom obiteljska anamneza je često pozitivna.

Dijagnostika anomalije je važna, a čine je rentgenkefalometrijska analiza u kojoj moramo dokazati povećan kut SNB

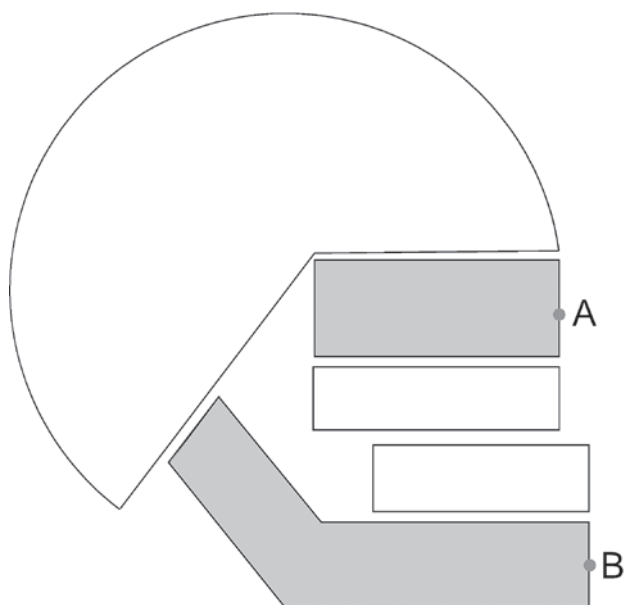
i smanjen ANB, te klinički pregled kojim moramo isključiti eventualno postojanje prisilnog progenijskog zagriz. Kliničkim pregledom utvrđujemo dentalnu klasu III i kompenzacijske dentalne pomake (protruzija gornje i retruzija donje fronte). Kod jače izražene prave progenije često nalazimo i obostrani križni zagriz.

Postoje dva pristupa terapiji. Prije, u vrijeme miofunkcijskih naprava, progenija se tretirala od dječje dobi, u početku s podbradnom kapom - ekstraoralnom napravom koja je imala zadaću zaustaviti sagitalni rast mandibule, te dosta rano s bimaksilarnim, miofunkcijskim napravama koje su imale zadaću ispraviti međučeljusne odnose; govorilo se o važnosti rane terapije u kojoj se može zaustaviti ili usporiti preintenzivni sagitalni rast.

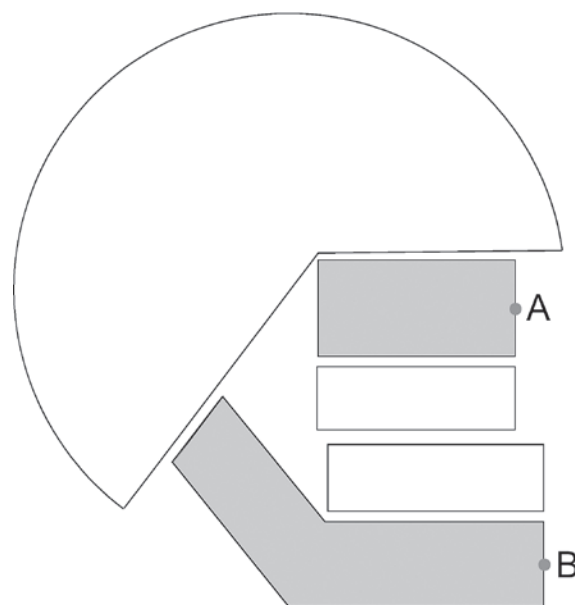
Mnogobrojna istraživanja pokazuju da se ne može utjecati na skeletnu komponentu povećanog mandibularnog rasta, pa se u današnje vrijeme predlaže „čekanje“ s terapijom do završetka rasta.

Suvremena terapija može biti:

1. ortodontna (kamuflačna)
2. ortodontno-kirurška



Slika 1. Prava progenija



Slika 2. Pseudoprogenija

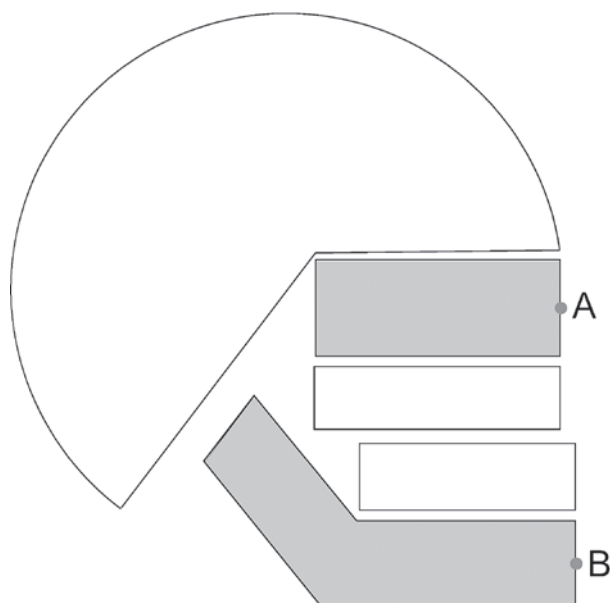
Ako je prava progenija slabije izražena, obrnuti prijeklop možemo uskladiti ortodontnom terapijom. U tom slučaju ističemo kompenzatorne mehanizme, tj. dodatno protrudiramo gornju i retrudiramo donju frontu. Nedostatak kamuflažne terapije je u tome što ne rješava problem estetike naglašene brade, nego ga zbog retrudiranja donje fronte dodatno ističe.

Kad mandibula naraste previše da bismo obrnuti prijeklop riješili ortodontnom terapijom na zadovoljavajući (estetski) način, nakon ortodontne terapije se mora provesti osteotomija mandibule (najčešće sagitalna).

Ortodontnom terapijom odvojeno tretiramo gornji i donji zubni luk, kao da se radi o dvama različitim pacijentima, tijekom koje se uklanja dentalna kompenzacija. Na kraju se uzimaju otisci gornje i donje čeljusti, izrade modeli, te pokušaju spojiti u zadovoljavajuću okluziju. Ako je to moguće, to znači da je to moguće i tijekom operativnog zahvata, pa je pacijent spreman za kirurgiju. Prije samog kirurškog zahvata u pravilu se izradi akrilatna pločica koja kirurgu olakšava određivanje položaja slobodnog dijela mandibule pomoću idealne okluzije.

Ortodontna terapija kod kamuflažne terapije i ortodontno-kirurška terapija se znatno razlikuju, tj. zubi se pomiču u različitim smjerovima. Kod kamuflažne terapije se dodatno ističu kamuflažni mehanizmi, tj. dodatno se protrudiraju gornji, a retrudiraju donji zubi, a kod ortodontno kirurške je obrnuto. Kod ortodontno-kirurške terapije vremenom dolazi do sve jače izražene anomalije, što uvijek moramo naglasiti pacijentu prije početka terapije.

Kasna terapija prave progenije je bolji pristup terapiji jer ne znamo koliki će biti iznos anomalije koji nam određuje i smjer terapije koja se znatno razlikuje.



Slika 3. prisilni progenijski zagriz

Pseudoprogenija

Pseudoprogenija predstavlja skeletnu anomaliju koju karakterizira smanjen sagitalni rast maksile (smanjen kut SNA) i posljedična skeletalna klasa III (smanjen kut ANB). Kod pseudoprogenije je u pravilu rast mandibule normalan.

Pseudoprogenija može biti povezana s naslijeđem, ali može nastati i poremećajem rasta i razvoja poznate ili nepoznate etiologije. Često je povezana sa sindromima, a u pravilu se javlja kod rascjepa.

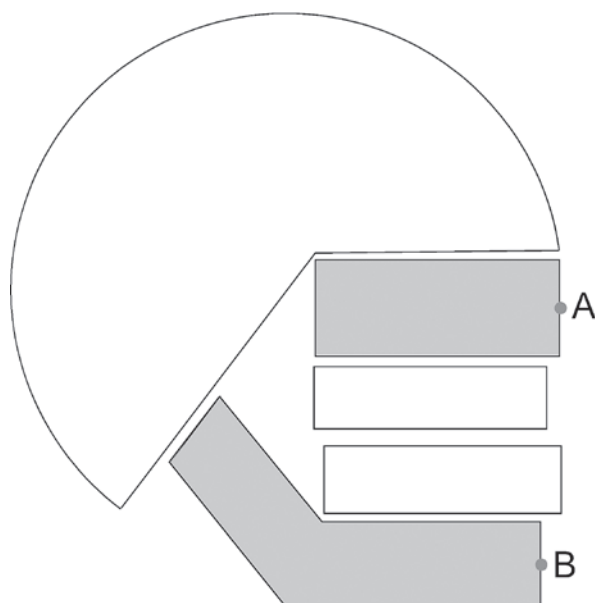
Dijagnostika pseudoprogenije podrazumijeva rentgenkefalometrijsku analizu kojom moramo dokazati smanjen kut SNA, tj. skeletno smanjenu sagitalnu komponentu veličine maksile. Kako je smanjeni rast maksile u sagitali u pravilu povezan sa smanjenim rastom u transverzali, kliničkim pregledom uz protruziju gornjih i retruziju donjih inciziva (kompenzacija), te dentalnu klasu III često utvrdimo i obostrani križni zagriz.

Terapija pseudoprogenije može biti konvencionalna ili kirurška, a ovisi o iznosu anomalije.

Konvencionalno možemo djelovati s obraznom maskom po Delairu kojom mezijaliziramo gornji zubni luk i nekom od naprava za forsirano širenje nepca (RPE), kojim ispravljamo usku transverzalnu dimenziju.

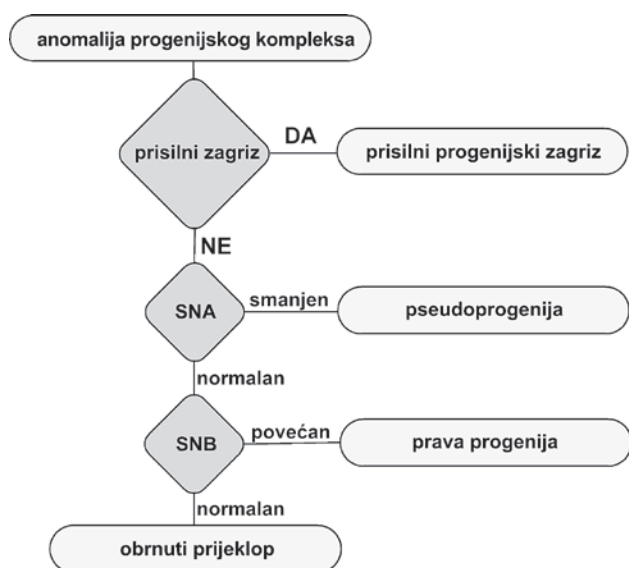
Kirurška terapija uključuje osteotomiju maksile (Le Fort I), koja, iako rijetko, može uključivati i kirurško širenje.

Pseudoprogenija, te prava progenija, može biti samostalna anomalija, ali može biti i kombinirana s drugim anomalijama, pa i pravom progenijom. Kod takve kombinirane anomalije, najčešće postoji znatno izražen overjet, a tera-



Slika 4. Obrnuti preklap

	obrnuti prijeklop	prisilni zagriz	SNA	SNB	ANB
prava progenija	+	-	-	↑	↓
pseudoprogenija	+	-	↓	-	↓
prisilni progenijski zagriz	+	+	-	↑	↓
obrnuti prijeklop	+	-	-	-	-



pija je najčešće kirurška i to i za maksilu i za mandibulu. Kod takvih pacijenata, terapija dramatično mijenja izgled lica pacijenta, pa je uputno savjetovati se s psihologom, a u svakom slučaju pacijenta pripremiti na novi izgled. Od iznimne su važnosti najnovija tehnološka dostignuća koja omogućuju da predvidimo konačno stanje i prije početka terapije.

Prisilni progenijski zagriz

Prisilni progenijski zagriz predstavlja anomaliju okluzije koju karakterizira položaj donje čeljusti pri maksimalnoj interkuspidaciji koji je mezijalniji nego što je to normalno (centrična relacija).

Prisilni progenijski zagriz je najčešće uzrokovan sa zaoštalom mliječnim zubom, trajnim zubom u nepovoljnom

položaju ili umjetnim nadomjestkom (ispun, krunica) koji interferira pri zagrizu, čime posljedično nastaje pomak mandibule prema naprijed.

Dijagnostika prisilnog progenijskog zagrizu je zahtjevna, jer prema svim pokazateljima može nalikovati na pravu progeniju (RTG analiza, izgled pacijenta). Zbog toga je potrebno kliničkim pregledom utvrditi da se radi o kliznoj kretnji a ne o pravoj progeniji. Samo traženje interference koja uzrokuje prisilni zagriz nije jednostavno zato što se nakon nekog vremena od nastanka pacijent navikne gristi u promijenjenom položaju, refleksno izbjegavajući interferencu. Zbog toga, ispravan položaj je potrebno odrediti pomoću centrične relacije (ispravan položaj TMZ pri maksimalnoj interkuspidaciji).

Terapija prisilnog progenijskog zagrizu podrazumijeva uklanjanje uzroka, tj. izbrušavanje interferenci i/ili ekstrakciju zaostalog mliječnog zuba. Nakon toga, u pravilu, anomalija se spontano sama ispravi.

Obrnuti prijeklop

Obrnuti prijeklop predstavlja dentoalveolarnu anomaliju koju karakterizira obrnuti prijeklop jednog ili više zubi u fronti. Najčešće nastaje u razdoblju nicanja trajnih zubi.

Obrnuti prijeklop dijagnosticiramo na način da isključimo sve ostale anomalije iz progenijskog kompleksa, tj. isključimo postojanje skeletne komponente te postojanje prisilnog zagrizu.

Obrnuti prijeklop može i ne mora imati i prisutnu dentalnu klasu III.

Terapija obrnutog prijeklopa se može izvesti fiksnom napravom (klasična ili utility) ili pomoću ortodontnih kosina.