

# Resorpcija korijena zuba

Josipa Sović<sup>1</sup>  
 mr.sc. Antonija Tadin, dr.med.dent.<sup>2</sup>  
 prof.dr.sc. Marina Katunarić<sup>3</sup>

[1] studentica 5. godine

[2] Studij dentalne medicine, Medicinski fakultet Sveučilišta u Splitu

[3] Zavod za endodonciju i restaurativnu stomatologiju, Stomatološki fakultet Sveučilišta u Zagrebu

Resorpcija je proces asimilacije tvari ili struktura koje je stvorio organizam. Resorpcija korijena je proces koji dovodi do gubitka tvrdih zubnih tkiva, a može biti fiziološki ili patološki uvjetovan. Fiziološki resorpcijski proces se manifestira kod mliječnih zubi. Započinje oko četvrte godine života, a završava nicanjem trajnih i ispadanjem mliječnih zubi (1).

Patološki resorpcijski proces karakterizira ireverzibilan gubitak tvrdih zubnih tkiva trajne i mliječne denticije. Ove procese u pravilu uzrokuju patološka zbivanja kao što su: kronične upale, nekroza pulpe, mehaničko opterećenje izazvano protetskim nadomjeskom, replantacija ili transplantacija zuba, bolesti parodonta, traumatske ozljede, preaktivne ortodontske sile, malokluzija, impaktirani zubi, funkcionalni poremećaji, tumori, ciste, endokrini poremećaji, idiopatski faktori (1).

## Etiologija resorpcijskih procesa

S obzirom na to je li je resorpcija tvrdih zubnih tkiva počela od strane pulpe ili parodonta, mogu se razlikovati ovi tipovi resorpcije korijena:

### 1. Vanjska resorpcija korijena zuba

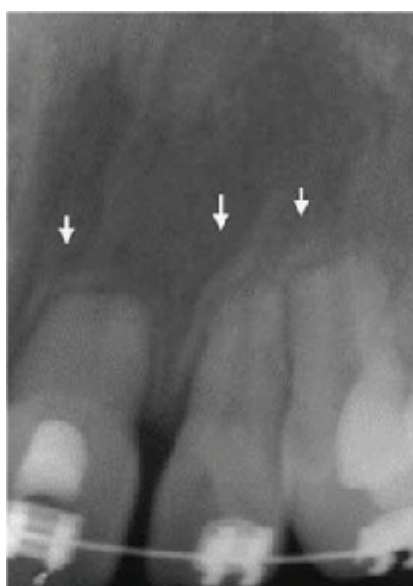Patološka vanjska resorpcija korijena češća je u odnosu na unutarnju resorpciju. Nastaje kod različitih stanja ili je posljedica različitih događanja, ortodontskog tretmana, endodontske infekcije, izbjeljivanja i reimplantacije zuba. Folikularne ciste, ameloblastom, te neke sistemske bolesti poput hiperparatireodizma, Pagetove bolesti, Gaucherove bolesti te Turnerovog sindroma mogu uzrokovati resorpciju cementa (2).

Vanjska resorpcija korijena je uzrokovana djelovanjem dentinoklasta, odnosno cementoklasta. Za nastanak procesa vanjske resorpcije potrebno je stalno podraživanje cementoklasta trig-

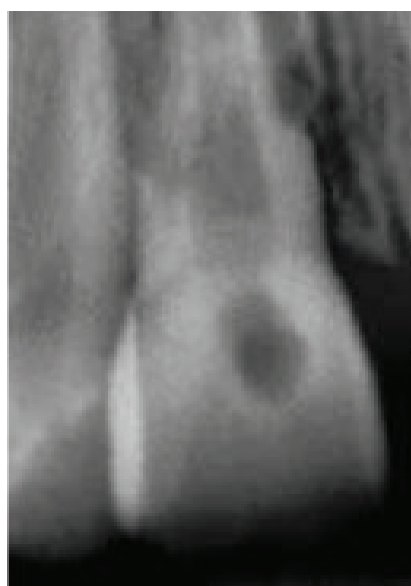ger faktorima (bakterijska infekcija parodontne membrane, upala, nekrotični debris) koji djeluju kemotaksijski na makrofage i ostale upalne stanice, te tako pokreću imunološki odgovor što rezultira početkom patoloških zbivanja na korijenu zuba.

Prema patohistološkom nalazu, vanjska resorpcija korijena se dijeli na površinsku, upalnu i nadomjesnu.

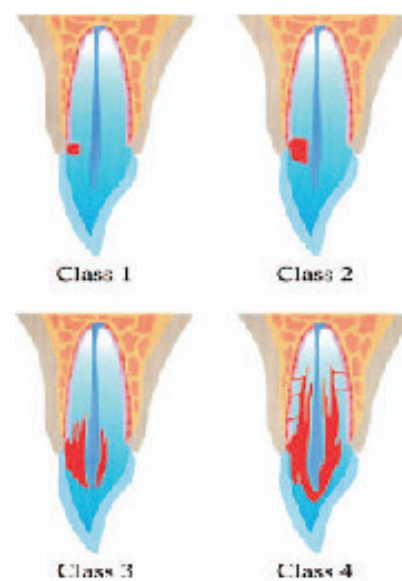
Svaka može biti lokalizirana u apikalnom, lateralnom i cervikalnom dijelu korijena. Resorpcija apikalnog dijela korijena obično se pojavljuje nakon kroničnog apikalnog parodontitisa, nekroze pulpe ili djelovanjem jakih ortodontskih sila. Može se javiti i kao posljedica traume zubi s nezavršenim rastom korijena. Resorpcija korijena u lateralnom dijelu počinje u postranom parodontu i može se širiti sve do krune zuba.



Slika 1. Progresivna nadomjesna eksterna resorpcija korijena zuba. Preuzeto iz (3).



Slika 2. Vanjska upalna resorpcija korijena zuba. Preuzeto iz (3).



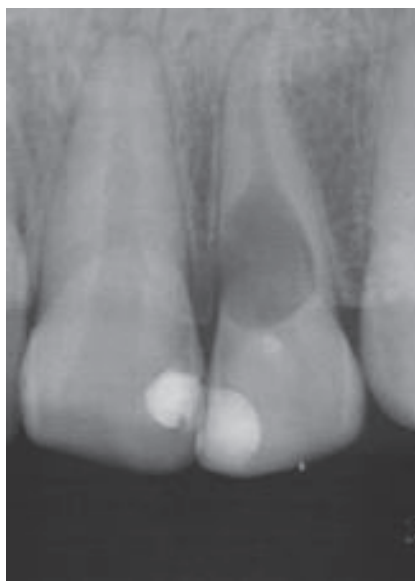Slika 3. Klase ekstrakanalne invazivne resorpcije korijena. Preuzeto iz (2).

Površinska resorpcija je ograničena na područje cementa. To je odgovor na lokalizirane ozljede parodontnog ligamenta i/ili cementa, te se ova vrsta resorpcije najčešće spontano zaustavlja uz formiranje cementa i potpunu obnovu parodontnog tkiva. Na površini korijena moguće je vidjeti lakunarne promjene prekrivene novim cementom (2).

Površinske resorptivne promjene obično se ne vide radiološki jer su to veoma mala uleknuća površine korijena, a praćena su normalnim parodontnim prostorom. Najčešće su smještene na lateralnoj površini korijena, a vrlo rijetko se nalaze i u području apeksa (3).

Nadomjesnu resorpciju karakterizira spajanje korijena zuba i kosti (ankiloza). Može biti prolaznog karaktera ili progresivna. Kod progresivne nadomjesne resorpcije dolazi do resorpcije cijelog korijena. Rezultat je ekstenzivnog oštećenja parodontnog ligamenta i/ili površine korijena struganjem, gnječenjem i isušivanjem.

Na rendgenskoj snimci nailazimo na gubitak parodontnog prostora uz pojavu lakuna na površini korijena, te uznapredovalu resorpciju korijena. U lakune ulazi novoformirana kost. Najčešće započinje u apeksnoj trećini korijena (slika 1) (3).



Slika 4. Intrakanalna interna resorpcija korijena zuba

Upalna resorpcija korijena nastaje širenjem upalnih produkata i uzročnika upale iz pulpne komorice u područje parodontnog tkiva kroz dentinske kanaliće ili kontinuiranom stimulacijom resorpcijskih stanica (trauma) (3).

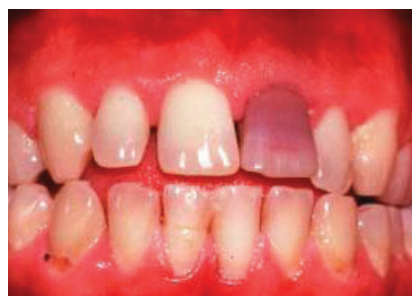Na površini korijena mogu se vidjeti područja resorpcije koja zahvaćaju cement i dentin. Na rendgenskoj snimci se dobro vide područja resorpcije korijena u obliku kuglastih ili jajolikih prosvjetljenja (slika 2).

Najčešće započinje u apeksnoj trećini korijena, ali može zahvatiti i njegove postranične dijelove. Pri upalnoj resorpciji korijena, zub je klinički pokretljiv i lagano ekstrudirani, a na perkusiju daje mukli ton.

Ekstrakanalna invazivna resorpcija (cervikalna resorpcija korijena zuba) je specifičan oblik vanjske resorpcije koja uključuje područje cemento-caklinske granice. Resorpciju koronarnog dentina i cakline često karakterizira klinički ružičasta boja zubne krune. Moguće ju je zamijeniti i dijagnosticirati kao karijes ili internu resorpciju, a kao rezultat toga slijedi neprimjereno liječenje.

Etiološki se može pojaviti nakon ozljede površine korijena zuba u blizini epitelnog gingivnog pričvrstka. Klastične stanice koloniziraju oštećeno područje i započinju resorpciju. Oštećenja mogu biti uzrokovana fizičkim ili kemijskim sredstvima. Fizička ozljeda neendodontski i endodontski liječenih zubi obično uključuje sve oblike zubnih trauma, kirurške zahvate, ortodontsku terapiju, bruksizam i zahvate na parodontu. Kemijski ozljede mogu nastati iz sredstava koja se koriste unutar korijenskoga kanala, kao što su preparati za unutarnje izbjeljivanje.

Klasifikacijski sustav cervikalne resorp-



Slika 5. „Mummerijev ljubičasti zub“

cije je razvijen kao vodič koji pomaže u kliničkoj procjeni slučajeva. Razlikujemo četiri klase (slika 3) (3):

**KLASA I:** mala invazivna resorptivna lezija u blizini cerviksa zuba s plitkim prodorom u dentin; vidljiva je blaga nepravilnost u gingivnoj konturi, koja se povezuje s efektom površine, a krvari pri sondiranju, na rtg snimcise obično vidi kao mali vijenac prosvjetljenja.

**KLASA II:** dobro definirana invazivna lezija kod koje je resorpcija dosegla granicu kanala, ali nije opsežna i nije omotana oko korijenskog prostora; rendgenska slika obično prikazuje opsežna, nepravilna prosvjetljenja koja se protežu od cerviksa u području krune zuba, a ujedno se projiciraju i na obrise korijenskog kanala.

**KLASA III:** lezija koja dublje zahvaća dentin; ne samo da uključuje koronarni dentin, već se proteže i u koronarnu trećinu korijena bilateralno.

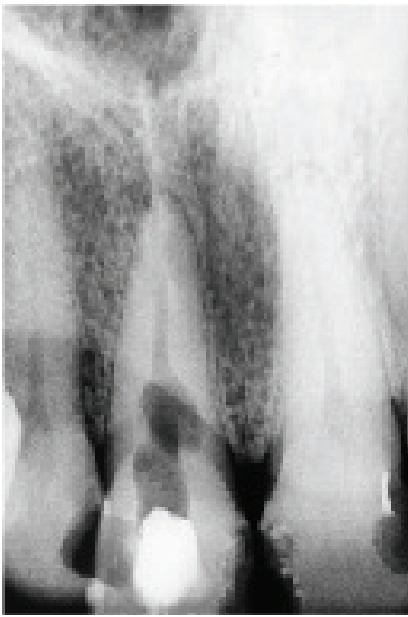
**KLASA IV:** veliki, invazivni resorptivni proces koji je proširen izvan koronarne trećina korijena; pokazuje znakove i simptome akutne infekcije parodonta.

Klinički, cervikalna resorpcija je najčešće bezbolna i prolazi nezapaženo od strane pacijenta. U nekim slučajevima, duboki resorptivni proces može dovesti do preosjetljivosti pri temperaturnim promjenama zbog blizine pulpe. Većinom se otkriva slučajno, tijekom rutinskog rendgenskog ili kliničkog pregleda.

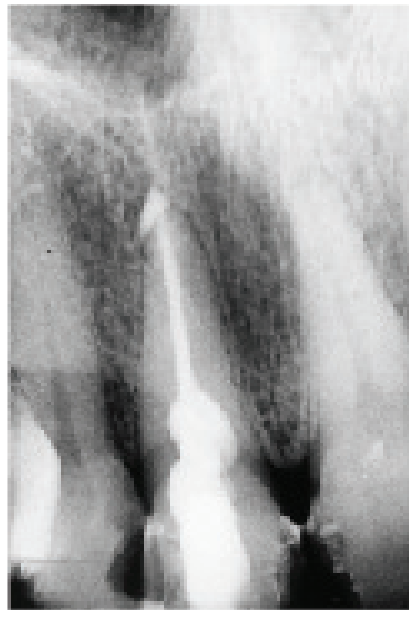
## 2. Unutarnja resorpcija korijena zuba

Interna resorpcija je resorpcija dentina koja počinje u pulpnom kavitetu (pulpnoj komorici ili korijenskome kanalu). Rijedak je patološki nalaz kod trajnih zuba, a čest u mliječnoj denticiji. Resorpcija može nastati na samo jednom zubu ili u ekstremnim slučajevima na cijeloj denticiji. Mogu nastati polako ili mogu napredovati tako brzo da za nekoliko mjeseci dolazi do perforacije. Najčešće nastaje na maksilarnim incizivima (46%), i to najčešće u srednjoj trećini (61%). Češće se javlja kod muškaraca





Slika 6. Interna resorpcija korijena prije i nakon endodonske terapije. Preuzeto iz (5).



Slika 7. Interna resorpcija korijena prije i nakon endodonske terapije. Preuzeto iz (5).

(63%) nego kod žena (46%) (3).

Etiologija interne resorpcije je najčešće nepoznata, a kao najčešći uzroci ovog stanja navode se infekcija i trauma. Pod utjecajem kronične traume ili upale aktiviraju se nediferencirane stanice vezivnog tkiva pulpe, koje se spajaju i stvaraju multinuklearne klastične stanice, dentinoklaste, odgovorne za resorpciju tvrdog zubnog tkiva(4).

Osim staničnih elemenata u procesu resorpcije sudjeluju i biokemijski procesi. Uslijed pomaka pH prema kiselom, anorganski dio dentinske i cementne supstance se otapa procesom kelacije.

Orijaške stanice vežu na sebe otopljene sastojke dentina, pa nastaju pojedinačni vidljivi defekti poput Howshipovih lakuna u koje su uključene skupine dentinoklasta. Zajedno sa stvaranjem lakuna počne bujati granulacijsko tkivo koje svojim pritiskom na dentinsko tkivo također može poticati i podržavati resorptivni proces (4). Granulacijsko tkivo veoma je dobro vaskularizirano, a sadrži leukocite, makrofage, monocite, limfocite, što navodi na mogućnost kako je u pulpnome tkivu aktivirana i specifična imunološka reakcija.

Kod traume zuba formiraju se intrapulpni hemoragijski ugrušci, koji pritiskaju dentinsku stjenku pulpne komorice ili kanala, što onemogućuje stvaranje predentina čime se potiče resorpcija dentina.

Klinički, interna resorpcija je asimp-

tomatski proces, ili simptomi mogu sličiti simptomima asimptomatskog kroničnoga pulpitisa s povremenim akutnim egzacerbacijama (4).

Kada je interna resorpcija korijena u visokom stadiju, a resorpcijski defekt se već proširio i na vanjsku površinu korijena, javljaju se bolovi prilikom mastikacije. Neliječena unutarnja resorpcija može progredirati u vanjsku i obratno, što dovodi do frakture zuba.

Interna resorpcija se dijeli na intrakoronarnu i intrakanalnu (slika 4), a intrakanalna resorpcija može biti u koronarnoj, srednjoj i apikalnoj trećini korijenskog kanala. Također se može klasificirati na: upalnu (progresivna, simetrična - pravilno oblikovanog resorptivnog defekta) i nadomjesnu (progresivna, asimetrična - nepravilno oblikovanog resorptivnog defekta) (5).

Kad je proces ograničen na krunu zuba, a dentin krune razoren, granulacijsko tkivo prosijava kroz tanku preostalu caklinu, a klinički može se manifestirati kao ružičasto obojena caklina. Ovo stanje se naziva „Mummerjev ljubičasti zub“ („Pink tooth of Mummery“) (slika 5).

## Postupci u dijagnostici resorpcijskih procesa

Dijagnoza resorpcijskih procesa postavlja se temelju anamneze, kliničkog pregleda i rendgenske analize.

Kliničkim vizualnim pregledom, palpacijom i perkusijom dobivamo uvid u stanje krune zuba, parodontnog tkiva, alveolarne kosti i čeljusti. Ispitivanjem vitaliteta više saznajemo o stanju zubne pulpe.

Radiološka dijagnostika uključuje rtg, a u novije vrijeme uključuje CT i CBCT. Rendgenološki, unutrašnje resorpcije su u pravilu jasno ograničene i simetrične, dok su vanjske obično asimetrične. Kod vanjskih resorptivnih promjena kanal je u cijeloj dužini vidljiv i može se pratiti na rtg snimci, za razliku od unutrašnjih. Vanjske resorpcije koronarnog dijela treba razlikovati od karijesa.

U apikalnom području treba razlikovati vanjsku resorpciju od nedovoljno razvijenog korijena nakon traume. Kod oba slučajeva korijen je skraćen s otvorenim apikalnim foramenom. Ukoliko se radi o nedovoljno razvijenom korijenu, korijenski kanal je širok, vrlo često s apikalno paralelnim ili lagano divergentnim zidovima.

U srednjem dijelu korijena, unutrašnje resorpcije su ili okružene dentinskim tkivom ili perforiraju uparodont. Resorpcije koje perforiraju bukalno i/ili oralno nisu jasno radiološki vidljive, pa je zbog bolje orijentacije potrebno napraviti dvije snimke iz različitih smjerova.

## Smjernice u terapiji resorpcijskih procesa

Terapija ovisi o tipu resorptivnog procesa, te stupnju zahvaćenosti tvrdog zubnog tkiva. Postoje tri izbora za liječenje:

1. terapija koja uključuje obradu i restauraciju resorptivnih lezija
2. bez tretmana s eventualnom ekstrakcijom zuba kada postane simptomatski
3. neposredna ekstrakcija.

## Terapija vanjske resorpcije mora biti sistematična.

Slučajevi aktivne resorpcije mogu biti zaustavljeni i restituirani ako se pravovremeno zaustave stimulirajući faktori. Impaktirani zubi koji se ne mogu dovesti u zubni niz kirurško-

ortodontskim putem ili transplantacijom zuba, ekstrahiraju se. Kod sporo rastućih tumora bitna je rana dijagnostika i terapija. Pri opreznom ortodontskom tretmanu uz upotrebu umjerenih sila, resorpcija cementa je minimalna i zaustavlja se po završetku terapije. Oštećenje korijena nastalo kao posljedica frakturnih, te luksacijskih ozljeda može biti popravljeno odlaganjem novog cementa uz upotrebu pravilne imobilizacije. Kod avulzije i reimplantacije mora se minimalizirati oštećenje i dehidracija stanica parodontnog ligamenta kako bi se prevenirala ankiloza. Prevencija i terapija gingivitisa, te parodontitisa je vrlo važan preventivni korak u terapiji eksterne resorpcije.

Kod uznapredovalog vanjskog resorptivnog procesa, potrebno je omogućiti pristup resorptivnoj leziji (ortodontski ili kirurški) kako bi se uklonilo granulacijsko tkivo, a šupljina ispunila restaurativnim materijalom (amalgam, kompozit, staklenoinomerni cement, MTA), ovisno o raspoloživosti i estetskim zahtjevima.


Endodontsko liječenje je potrebno samo onda kada postoji perforacija u korijenski kanal ili kada je uzrok eksterne resorpcije infekcija iz pulpe. Kad se sumnja na perforaciju, endodontsko liječenje je potrebno napraviti prije kirurškog zatvaranja perforacije.

Terapija interne resorpcije dijeli se na: nekiruršku (endodontsku), rekalcifikaciju i remineralizaciju pripravcima kalcijeva hidroksida te kiruršku.

a) Ne kirurška terapija je osnova liječenja one interne resorpcije zuba kod koje resorptivne stanice dolaze iz pulpe. Endodontsko liječenje sastoji se od trepanacije zubai uklanjanja preostalog vitalnog pulpnog novonastalog granulacijskog tkiva. Kod trepanacije zuba treba paziti da se sačuva što više tvrdog zubnog tkiva i izbjegne stanjivanje korijenske stijenke već oslabljenog zuba (5). Nakon mehaničkog i kemijskog čišćenja slijedi punjenje korijenskog kanala gutaperkom, a opskrba resorpcijskoga defekta izvodi se termoplastičnom tehnikom (6). Zreba vrlo pažljivo i temeljito ispuniti sav novonastali prostor, što zahtjeva veliku preciznost u radu (6). Rtg snimku potrebno je napraviti po punjenju kanala, te kontrolne snimke nakon 6 do 24 mjeseci. Cilj endodontske terapije je zaustaviti resorpcijski proces u zubu i njegovo napredovanje prema vanjskoj površini korijena zuba (slika 6, 7) (5).

b) Ukoliko resorpcijski proces perforira vanjsku površinu korijena, djeluje se pomoću rekalcifikacijske i remineralizacijske terapije. Tretman izbora jest endodontsko liječenje s intrakanalnim

ulošcima kalcijeva hidroksida (jaka antibakterijska svojstva, povećava pH dentina, inhibira aktivnost klastične kisele hidrolaze u parodontnom tkivu, aktivira djelovanje alkalne fosfataze) kroz 6-24 mjeseci. U korijenski kanal se unosi pasta kalcijeva hidroksida pri čemu sredstvo mora doći u kontakt s parodontom, jer se mehanizam reparacije odvija slično kao i apeksifikacija(4). Pastom se stimulira funkcija ostataka Herwigove ovojnice koja u interakciji sa mezenhimnim stanicama zubne vreće omogućava diferencijaciju cementoblasta i stvaranje tvrdog zubnog tkiva, tzv. osteocementa (4). Prije nego se odlučimo na konačno punjenje korijenskog kanala, potrebno je pratiti proces zatvaranja svaka tri mjeseca rendgenom. Osim kalcijeva-hidroksida može se koristiti MTA (Mineral Trioxide Aggregate) i Activ Point (Roeko, Langenau, Njemačka) (7). Activ Point sadrži 5% klorheksidin i pokazuje značajno jači antibakterijski učinak u dentinskim tubulima do dubine od 500 µm u odnosu na kalcijev hidroksid ili samo ispiranje klorheksidinom.

c) Kirurškaterapija se provodi kad je prisutna perforacija korijena ili krune. U kiruršku terapijuse ubraja i resekcija vrška korijena zuba, a izvodi se kada resorpcijski proces zahvaća apikalnu trećinu korijena. 

## LITERATURA

1. Janković S, Miletić D. Resorptivne promjene. In: Dentalna radiografija i radiologija. Zagreb: Medicinska naklada; 2011.
2. Heithersay GS. Invasive cervical resorption. Endodontic Topics. 2004;7:73-92.
3. Fuss Z, Tsesisi, Lin S. Root resorption – diagnosis, classification and treatment choices based on stimulation factors. Dent Traumatol. 2003;19:175-82.
4. Sabić M. Interna resorpcija zubi. Diplomski rad, Stomatološki fakultet Sveučilišta u Zagrebu, 2008.
5. Škaljac-Staudt G, Katunarić M, Ivić-Kardum M. Interna resorpcija, terapija i opskrba. Acta Stomatol Croat. 2000;34(4):25-30.
6. Torabinead M, Walton RE. Endodoncija. Zagreb: Medicinska naklada; 2009.
7. Senem YO, Diagnosis and treatment modalities of internal and external cervical root resorptions. Ind Dent Res. 2011;1:32-7.