

Nekarijesna oštećenja tvrdih zubnih tkiva

Josipa Sović¹
mr.sc. Antonija Tadin²
prof.dr.sc. Marina Katunarić³

[1] studentica 6. godine Stomatološkog fakulteta Sveučilišta u Zagrebu

[2] asistent Studija dentalne medicine, Medicinski fakultet Sveučilišta u Splitu

[3] Zavod za endodonciju i restaurativnu stomatologiju, Stomatološki fakultet Sveučilišta u Zagrebu

U svakodnevnoj stomatološkoj praksi često susrećemo pacijente s različitim oblicima nekarijesnih oštećenja zuba. Takve patološke promjene dijelimo na abfrakciju, abraziju, atriciju i/ili eroziju (1). Obično su etiološki međusobno povezane te više oblika nalazimo kod istog pacijenta. Današnji stresan i ubrzan život može dovesti do raznih navika koje mogu izravno uzrokovati ili doprinijeti njihovoj pojavi.

Abfrakcija

Abfrakcija je klinasta lezija u području vrata zuba (slika 1.) nastala zbog savijanja zuba uzrokovanog okluzalnim opterećenjem (neispravne restauracije, nefunkcionalni kontakt, ekstrahirani susjedni zub) i parafunkcijama (2).

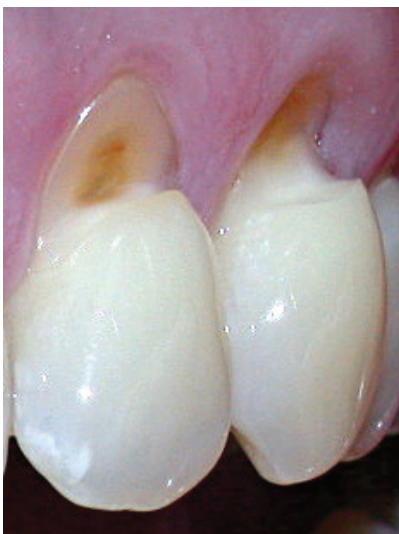Grippo je 1991. godine abfrakciju opisao kao patološki gubitak cakline i dentina uzrokovan biomehaničkim silama (teorija okluzalnog stresa ili korozijskog stresa). Abfrakcijske lezije su uzrokovane savijanjem i krajnjim zamorom materijala zahvaćenog zuba na mjestu udaljenom od mjesta na kojem djeluje sila. Veličina lezije je ovisna o snazi, trajanju, smjeru, frekvenciji i lokaciji sile. Prijenos vlačnih i tlačnih sila na vrat zuba dovodi do mikrofraktura u kristalnoj strukturi cakline i dentina. Gubitak zubne strukture se konačno pojavljuje u regijama gdje se koncentrira naprezanje (2). Nakon pokretanja lezije njeno napredovanje može biti ubrzano djelovanjem kiselina, erozije i/ili abrazije. Razlikujemo aktivnu (bez sjaja, s dentinskom preosjetljivošću) i kroničnu (tamnija, skelrotična, sjajna, bez dentinske prosvjetljivosti) leziju (2).

Abrazija

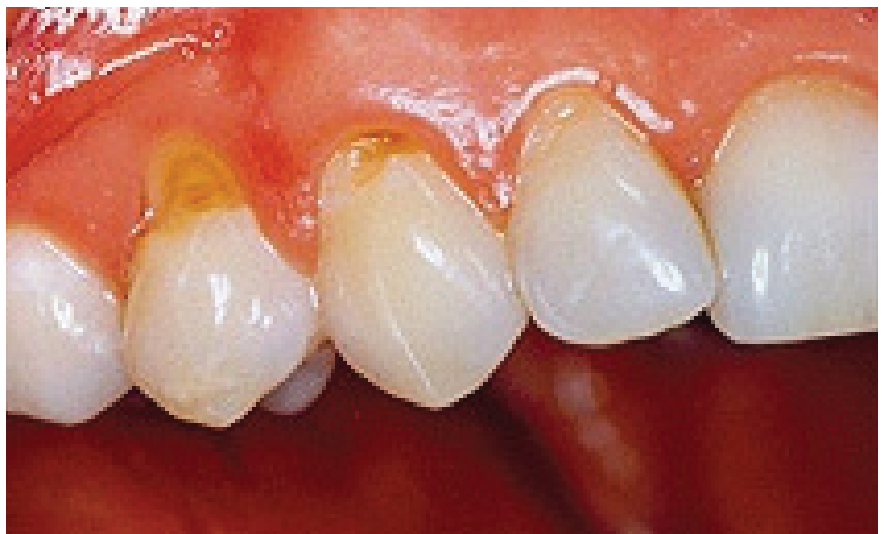Trošenje tvrdih zubnih tkiva nastalo djelovanjem neprirodnih i neobičnih fizičkomehaničkih posrednika koji se često unose u usta i u tijesnom su kontaktu sa zubima (slika 2.).

Etiološki razlikujemo više vrsta abrazije:

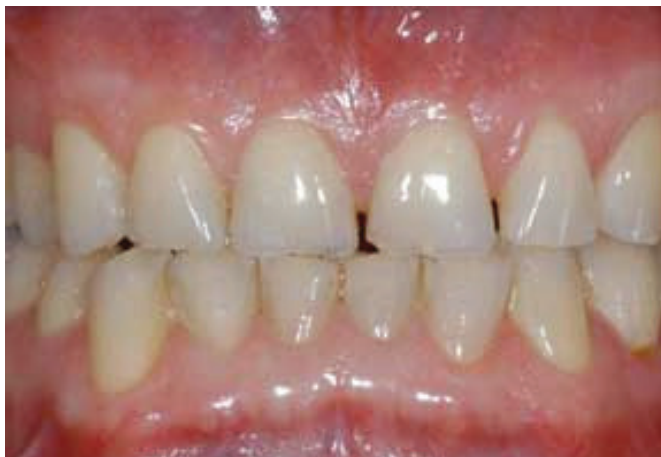- demastikacijsku (konzistencija hrane),
- profesionalnu (staklopuhači, glazbenici, radnici izloženi vibracijama),
- nastalu zbog četkanja zubi (uzrokovana nepravilnim načinom četkanja zubi u kombinaciji s jako abrazivnim zubnim pasta-ma),
- nepodesnih navika (grickanje sjemenki, pušenje lule),
- ritualnu (pleme Bakiga iz Ugan-



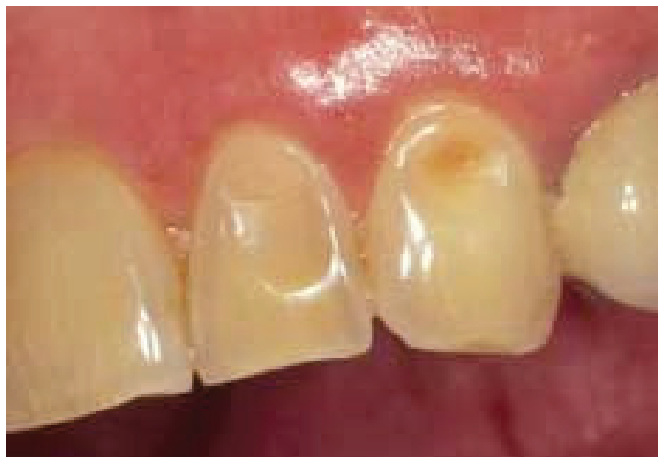Slika 1. Abfrakcija



Slika 2. Abrazija



Slika 3. Atricija



Slika 4. Eroziija

de radi specifičnu trokutastu uzuru između središnjih gornjih inciziva, drugi dijelovi Afrike u koničan oblik, dok u Americi neka indijanska plemena oštře zube kako bi nalikovali zubima zvijeri),

- iatrogena (10).

Ovisno o mjestu ili površini na kojoj se očituje razlikujemo:

- vodoravnu abraziju na okluzalnim površinama ili bridovima zubnih kruna koju karakterizira skraćivanje visine zuba i okomitog međučeljusnog odnosa te
- okomitu abraziju koja je vidljiva na okomitim površinama zuba, a može dovesti do smanjenja meziodistalnog ili bukolingvalnog promjera zuba.

Pretjerano održavanje oralne higijene jedan je od glavnih uzroka nastanka abrazivnih cervikalnih lezija zuba. U nastanku značajnu ulogu ima sam pacijent te sredstva koja koristi od strane pacijenta koji vode lezijama jesu tehnika četkanja, učestalost, vrijeme i sile kojima se koriste, dok su faktori sredstva vezani uz karakteristike zubne četkice (vrsta materijala od kojeg su napravljene dlačice, tvrdoća i zaobljenost vrhova dlačica, elastičnost, izgled i broj snopova) te količina, pH i abrazivnost zubne paste (1, 4). Abraziju aproksimalnih površina može uzrokovati pretjerana uporaba čačkalica, interdentalnih stimulatora, zubnog konca, osobito ako se koriste uz abrazivne praške (2).

Atricija

Gubitak tvrdih zubnih tkiva uzrokovan kontaktom zuba o zub za vrijeme funkcijskih ili parafunkcijskih smetnji (slika 3) (1, 3).

Razlikujemo fiziološku, interproksimalnu te inteziviranu i patološku atriciju. Fiziološku atriciju karakterizira jednakomjerno i fiziološko trošenje tvrdih zubnih tkiva zuba čitave denticije. Najprije se troše incizalni bridovi sjekutića uz nestanak incizalnih brazda, a zatim se troše okluzijske plohe kutnjaka te na kraju palatinalne kvržice gornjih i bukalne kvržice donjih kutnjaka.

Zubi su u alveoli normalno fiziološki pokretljivi, a žvakanjem se međusobno taru što vremenom dovodi do izmjene kontakta iz točkastih u plošne. Nastale brusne fasete su glatke, sjajne i ovalne. Skraćivanje zubnog luka u osobe stare oko 40 godina moguće je za oko 1 cm u gornje te 7 mm kod donje čeljusti. Interproksimalnom abrazijom zubi se sužavaju i pomiču mezijalo.

Intezivirana i patološka atricija se javlja kod različitih stanja poremećaja mineralizacije (amelogenesis i dentinogenesis imperfekta) i parafunkcija (bruksizam).

Trošenje može biti generalizirano ili lokalizirano (najčešće patološke etiologije zbog restauracije ili nepodesne navike).

Stupanj zahvaćenosti zuba atricijom može se izraziti skalom prema Broci (1979.):

- 0: bez atricije,
- 1: početna atricija cakline uz još vidljive kvržice,
- 2: ekspaniran dentin,
- 3: istrošen okluzijski reljef s očuvanim caklinskim rubom,
- 4: kruna zuba istrošena sve do zubnog vrata (10).

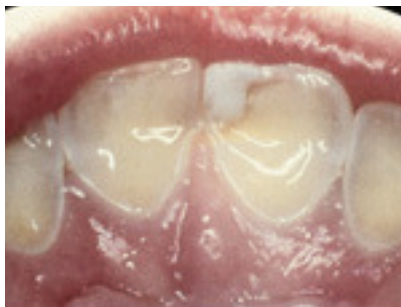Indeksom atricije prema Richardsu i Brownu (1981.):

- 0: nema trošenja,
- 1: minimalno trošenje,
- 2: primjetno zaravnavanje površine zubi paralelno s okluzijskom ravni-
nom,
- 3: zaravnavanje i nestajanje kvržica i
fisura,
- 4: potpun gubitak okluzalne mor-
fologije, ekspoziija dentina (2).

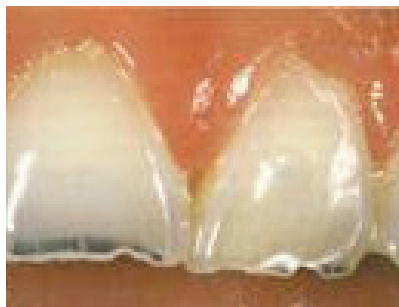Eroziija

Dentalna eroziija je ireverzibilni gubitak tvrdog zubnog tkiva nastao pod utjecajem kemijskih procesa (slika 4). Ne uključuje bakterije i nije direktno povezan s mehaničkim ili traumatskim etiološkim faktorima (1). U današnje vrijeme predstavlja učestalu kazuistiku u odraslih i djece. Recentna literatura navodi prevalenciju u rasponima 35-57% (7).

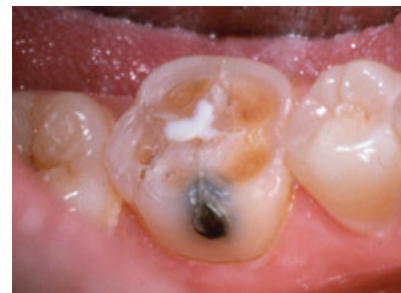Proces dentalne erozije podrazumi-jeva otapanje minerala cakline i dentina djelovanjem kiselina čija je pH vrijednost niža od 5.5, što dovodi do omekšavanja površine zuba. Opseg demineralizacije ovisi o svojstvima kiseline koja dolazi u kontakt s površinom zuba, vremenu i frekvenciji kontakta kiseline i zuba, količini i načinu konzumacije, strukturi tvrdih zubnih tkiva (caklina, dentin; mliječna, trajna denticija), zaštitnoj funkciji sline i higijeni. Prilikom erozivnog djelovanja egzogenih i endogenih kiselina, kratkotrajno se intermitentno snižava pH vrijednost u usnoj šupljini na 3 do 2. Za snižavanje vrijednosti odgovorni su vodikovi ioni koji vežu fosfatne ione te mijenjaju osmotsku ravnotežu u okolini zuba. Okolina zuba u normal-



Slika 5. Erozijska lezija kod pacijentice koja boluje od bulimije



Slika 6. „Chipping“ - nepravilno nazubljeni incizalni bridovi



Slika 7. Erozijska lezija dovodi do ulegnuća kvržica kod stražnjih zuba - „Cupping“

nim uvjetima je prezasićena fosfatnim ionima, međutim zbog promijenjenog osmotskog stanja dolazi do razgradnje molekula hidroksilapatita i spajanja fosfatnih iona sa slobodnim ionima vodika, što pak uzrokuje otapanje površinskog dijela kristalne strukture hidroksilapatita i izravni prodor kiselina te ubrzan proces demineralizacije.

Kod prizmatičke cakline erozija napreduje linearno, započinje na površini i to u intraprizmatičkom prostoru (središte), zatim napreduje u područje prizmatičkih ovojnica da bi na kraju zahvatila interprizmatički dio. Pod mikroskopom daje sliku pčelinjih saća. Aprizmatička caklina demineralizira iregularno i manje je podložna eroziji. Djelovanjem kiselina mijenjaju se fizičkomehanička svojstva cakline (↓tvrdoća, ↓modul elastičnosti) i podložnija je mehaničkom uklonjanju. Dentin je manje podložan djelovanju kiselina zbog većeg postotka organske komponente koja djeluje kao pufer i time smanjuje sklonost eroziji. Proces počinje u peritubularnom dentinu gdje uzrokuje širenje dentinskih tubula, a na isti način zahvaćeno je i intertubularno područje. Gubitak dentina karakteriziran je grubom, poroznom površinom sa široko otvorenim tubulima. Omekšani dentin otporniji je od cakline na mehaničko uklonjanje zbog guste kolagene mreže. Klinički je vidljiva tamnožuta, glatka i sjajna površina (7).

Osim spomenutih kemijskih čimbenika, u samom procesu nastanka dentalne erozije važnu ulogu imaju i biološki čimbenici poput sline, pelikule, strukture zuba te položaja mekih tkiva i jezika prema zubima.

Erozija je multifaktorski proces. Sve vrste kiselina demineraliziraju tvrdo tkivo zuba i dovode do erozije, bilo da dolaze iz tijela ili izvan tijela. Etiološki faktori se dijele na intrinzične i ekstrinzične.

- Intrinzični uzroci dentalne erozije su esencijalne kiseline gastrointestinalnog podrijetla, a njihov povratak u usnu šupljinu je izazvan gastrointestinalnim refluksom, povraćanjem ili ruminacijom (5). Gastroezofagealni refluks (GERB) je nevoljan prolaz želučanog sadržaja u ezofagus, a posljedica je anatomskih ili fizioloških abnormalnosti (inkompetencije gastroezofagealnog sfinktera, ezofagitisa, hiatus herniae, neuromuskularnog poremećaja, ascitesa, opstrukcije, pretilosti, reakcije na određene lijekove, alkoholizma, raznih bolesti (sklerodermia). GERB uzrokuje različite simptome i komplikacije na sluznici jednjaka i usne šupljine. Oralne manifestacije su dentalna erozija, suha ljepljiva usta, stomatopiroza. Dentalnu eroziju nalazimo na okluzalnim i palatinalnim plohamo molara gornje čeljusti bez uključivanja frontalnih zuba jer se kiseli sadržaj zadržava u farinksu i distalnom dijelu usne šupljine. Caklina zuba je tanka i prozirna, a trošenje okluzalnih površina dovodi do nestanka kvržica i ekspozicije dentina (zajedničko djelovanje hidroklorne kiseline i proteolitičkog enzima pepsina). Stupanj erozije izravno je povezan s frekvencijom i duljinom zadržavanja želučanog sadržaja (6, 7). Povraćanje ili ruminacija također je odgovorno za nastanak dentalne erozije, a može biti uzrokovano trudnoćom, reakcijom na određene lijekove, netolerancijom na određenu hranu, poremećajem u prehrani (anorexia nervosa i bulimia nervosa), metaboličkim i endokrinim poremećajima. Kod bulimičara je erozija uzrokovana učestalim povraćanjem kroz dulji vremenski period i najprije se potvrđuje na palatinalnim plohamo, ali kroz 3-4 godine kroničnog povraćanja zahvaćeni su incizalni bridovi i labijalne plohe gornjih inciziva (slika 5).

- Ekstrinzični uzroci dentalne erozije su oni koje u organizam unosimo iz okoline, a povezuju se s hranom (limun, naranča, grejp, rajčica, zakiseljena hrana, voćne marmelade), pićem (gazirani napitci, voćni napitci, sportska energetska pića, vino), lijekovima (vitamin C, preparati Fe, aspirin, nadomjesci HCl-a u tabletama), specifičnim zanimanjem (elektrokemijska i metalna industrija), sportom (klorirana bazenska voda) i proizvodima za oralnu higijenu (paste za izbjeljivanje zuba). Dentalna erozija uzrokovana vanjskim čimbenicima najčešće zahvaća labijalne plohe inciziva, manje premolare dok su molari većinom intaktni.

Kod pacijenata s erozivnim promjenama na zubima, a nepoznatim izvorom kiselina (idiopatski uvjetovana), ustanovljena je povećana količina limunske kiseline u stimuliranoj slini te povećana količina mucina i niski pH u okolini erozije kao i nizak protok sline (7).

Klinička slika dentalne erozije prednjih zubi odlikuje se gubitkom anatomskog oblika i površinskih osobitosti cakline što rezultira glatkom, sjajnom i staklastom površinom, povećanjem translucencije i nepravilno nazubljenim incizalnim bridovima („chipping“) (slika 6.). Kod stražnjih zubi dolazi do ulegnuća kvržica („cupping“) (slika 7.). Vidljivi su široki konkaviteti unutar sjajne i glatke površine cakline ili sjajne dentinske lezije tamnožute boje s prosijavanjem pulpe i posljedičnom osjetljivošću zubi termičke i mehaničke stimulacije. Gubi se okluzalni kontakt, a amalgamski i kompozitni ispuni se izdižu iznad ravnine zuba (amalgam izgleda ispolirano i sjajno).

Na temelju kliničkog izgleda i simptoma, erozija se može podijeliti

na akutnu i kroničnu. Rani simptom akutne erozivne lezije je neugodna preosjetljivost i bolna senzacija koja nastaje uslijed podraživanja ogoljelog dentina na mehaničke, termičke, kemijske i osmotske podražaje. Bol je kratkotrajna, dobro lokalizirana, nastaje neposredno nakon podraživanja dentina. Caklinu karakterizira visoki stupanj glatkoće i gubitak sjaja. Klinički se manifestira u obliku bijelih pjega ili zamučene matirane površine. Uslijed četkanja lezija gubi caklinu te se defekt produbljuje u dentin, stvarajući najčešće klinasti defekt s glatkom i poliranom površinom dentina i postupno prelazi u kronični oblik lezije. Kod kroničnog oblika erozivne lezije najčešće nije prisutna bolnost jer je vjerojatno došlo do začepjenja ili sklerozacije dentinskih tubulusa. Gubitak zubnog tkiva je jasno omeđenih rubova te sjajne površine (7).

Eccles i Jekins (1974.g) su klasificirali dentalnu eroziju prema gubitku tvrdih zubnih tkiva i zahvaćenosti zubnih ploha na:

Klasa I: površinska lezija, zahvaćena samo caklina (glatka, bez sjaja),

Klasa II: lokalizirana lezija, <1/3 krune, zahvaćen dentin,

Klasa III: generalizirana lezija, >1/3 krune, zahvaćen dentin,

III A: labijalna površina,

III B: lingvalna ili palatinalna (oralne plohe),

III C: okluzalna ili incizalna,

III D: sve površine, pa i aproksimalne (8).

Dok je erozivne promjene nastale zbog regurgitacije Restarski (1945.) razvrstao u sljedećih sedam stupnjeva:

0: bez erozivnih promjena,

1: visoko polirane labijalne površine, s laganim gubitkom obriisa lingvalnih kvržica,

2: blaga gravura lingvalne cakline na gingivnom rubu,

3: stvaranje brazda i izbočina u gingivnom rubu cakline, uz blaga razaranja lingvalne cakline,

4: srednja razgradnja lingvalne cakline, s ekspaniranim dentinom u središtu kvržice,

5: jaka razgradnja lingvalne cakline, s otkrivenim dentinom i izrazitim brazdama na rubu gingive,


6: potpuna razgradnja lingvalne cakline na otkrivenoj kruni, s razorenim dentinom (7).

Dijagnostika i diferencijalna dijagnostika nekarijesnih oštećenja tvrdih zubnih tkiva

Pravilna dijagnoza je potrebna kako bi se postiglo uspješno liječenje. Ranu dijagnostiku čini prikupljanje osobnih podataka o pacijentu (zanimanje, prehrambene i oralnohigijenske navike, stil života), medicinska (lijekovi, bolesti) i stomatološka anamneza, detaljan klinički pregled glave, vrata i dentalni status, izrada studijskih sadrenih modela i fotografije zuba. Potrebno je također izmjeriti pH i puferski kapacitet sline (3).

Kao što je navedeno na početku, isti pacijent može istodobno imati više od jednog već opisanog oštećenja. Leziju kod abfrakcije karakteriziraju oštre i duboke lezije u obliku slova V, često smještene ispod razine gingive. Zahvaćeni zubi obično nisu u pravilnoj interkuspilaciji s ostalim zubima u nizu i najčešće se radi o jednom zubu. Oštećenje nastalo abrazivnim djelovanjem je glatko, zaobljeno, više široko nego duboko te zahvaća jedan ili više zubi (najčešće očnjaci, premolari i molari). Atriciju karakterizira gubitak cakline i plitki gubitak u dentinu s asimetričnim rubovima u smjeru pokreta zuba na zub.

Slične fasete su vidljive na zubima suprotne čeljusti. Erozivne lezije vidljive na labijalnim ploham prednjih gornjih zuba obično su plitke, dobro ograničene, sjajne i glatke površine, dok one na okluzalnim površinama molara imaju vidljive široke, zaobljene konkavite unutar sjajne i glatke površine cakline. Može biti vidljivo i prosi-javanje dentina te ocrtavanje tamnožutog caklinsko-dentinskog spojišta. Stari amalgamski i kompozitni ispuni se izdižu iznad ravnine zuba. Erozivne lezije na palatinalnim ploham gornjih prednjih zuba upućuju na bulimiju ili GERB. Pažljivo uzeta medicinska anamneza pomoći će nam u postavljanju pravilne dijagnoze. Pacijenti s GERB-om će lakše dati informacije koje će pomoći u dijagnostici, dok pacijenti koji pate od bulimije nerado otkrivaju svoje stanje.

Smith & Knight indeks ili TWI (tooth wear index) služi kao vodič za promatranje progresivnih promjena (abrazije, atricije, abfrakcije) kod pacijenata kroz određeni vremenski period. Promatra se svaka površina pojedinačno, aproksimalne površine se ne bilježe. Ukupno 128 površina (4 površine x 32 zuba). Velike sanirane površine i nepostojeći zubi se ne bilježe (9). 

Tablica 1.

Vrijednost	Površina	Kriterij
0	V/L/O/I	Nema gubitka cakline
	C	Nema promjene oblika
1	V/L/O/I	Gubitak površinskih karakteristika cakline
	C	Minimalna promjena oblika
2	V/L/O	Gubitak cakline i ekspozicija dentina do jedne trećine površine
	I	Gubitak cakline, jedva ekspaniran dentin
	C	Defekt manji od 1 mm
3	V/L/O	Gubitak cakline i ekspozicija dentina veća od jedne trećine površine
	I	Gubitak cakline i znatan gubitak dentina bez ekspozicije pulpe ili sekundarnog dentina
	C	Defekt 1 – 2 mm
4	V/L/O	Potpun gubitak cakline, ili ekspozicija pulpe, ili ekspozicija sekundarnog dentina
	I	Ekspozicija pulpe ili sekundarnog dentina
	C	Defekt veći od 2 mm

V – vestibularna površina; L – lingvalna ili palatinalna površina; O – okluzalna površina; I – incizalni brid; C – cervikalna površina

Terapija nekarijesnih oštećenja tvrdih zubnih tkiva


Cilj terapije je na vrijeme identificirati etiološke faktore i poduzeti sve vrste preventivnih mjera za pravovremeno zaustavljanje daljnje progresije bolesti. Na temelju ocjene težine kliničke slike pristupa se rekonstrukciji i zaštiti oštećenih površina zuba.

Preventivne mjere obuhvaćaju individualnu edukaciju i savjetovanje pacijenta o prehranbenim i oralnohigijenskim navikama. Nepodesne navike pijuckanja i mućkanja pića potrebno je izbjegavati kao i zakiseljenu hranu te uzimanje pića i kiselih napitaka između obroka. Pacijenta je potrebno upozoriti kako se pred spavanje trebaju izbjegavati kiseli obroci i pića jer je izlučivanje slina noću smanjeno. Ukoliko ih je pacijent konzumirao, ne smije odmah oprati zube. Također je potrebno ograničiti upotrebu žvakaćih guma jer uzrokuju povećanu sekreciju želučane kiseline. Otpornost tvrdih zubnih tkiva može se povećati konzumacijom hrane bogate kalcijem, fosfatima i puferima (mlijeko, mliječni proizvodi), primjenom preparata bogatih fluoridima, bikarbonatima te neutralnih ili alkaličnih vodica za ispiranje usta. Savjetuje se završavanje obroka mlijekom ili komadićem sira. Pacijentima s GERD-

om preporučuje se spavanje s glavom na povišenom mjestu te izbjegavanje hrane i pića nekoliko sati prije spavanja. Ako je refluks prisutan noću i ukoliko su prisutne i parafunkcije, neophodno je korištenje udlage u koju se stavlja manja količina gelova na bazi magnezijeva hidroksida u svrhu neutraliziranja utjecaja kiselog želučanog sadržaja na zube.

Kod prolaznih preosjetljivosti oštećena se površina može zaštititi dentinskim premazima za desenzibilizaciju.

Konzervativna restauracija estetskim materijalima je privremeno rješenje i ovisna je o dobi pacijenta, kliničkoj slici i progresiji bolesti.

Fiksno-protetska restauracija je definitivno rješenje, ali za starije pacijente i kod velikih oštećenja (3). 

LITERATURA

1. Imfeld T. Dental erosion: Definition, classification and links. Eur J Oral Sci. 1996;104: 151-55.
2. Grippo JO. Abfractions: A new classification of hard tissue lesions of teeth. J Esthet Dent. 1991;3: 14-19.
3. Bolfek I, Katunarić M, Prpić-Mehičić G, Čatović A. Gubitak tvrdog zubnog tkiva nekarijesne etiologije: abrazija, atricija, erozija i abfrakcija. Medix. 2005;58: 149-50.
4. Dahl BJ, Carlsson GE, Ekfeldt A. Occlusal wear of teeth and restorative materials. Acta Odonto Scand. 1993;51: 299-311.
5. Gandara BK, Truelove EL. Diagnosis and Management of Dental Erosion. Jour Contem Dent Pract. 1999;1: 1-6.
6. Schroeder PL, Filler SJ, Ramirez B, Lazararchik DA, Vaezi MF, Richter JE. Dental Erosion and Acid Reflux Disease. Ann Inter Medim. 1995;122(11): 809-15.
7. Lussi A. Dental Erosion from diagnosis to therapy. Switzerland. Karger; 2006.
8. Eccles JD. Tooth surface loss from abrasion, attrition and erosion. Dental Update. 1983;9:373-81.
9. Smith BGN, Knight JK. An index for measuring the wear of teeth. Br Dent J. 1984;156: 435-438.
10. Šutalo J. Fizička i kemijska oštećenja tvrdih zubnih tkiva. In: Šutalo J. i sur. Patologija i terapija tvrdih zubnih tkiva. Zagreb: Naklada Zadro; 1994.p. 107-118.

VIK Dental

Vaš pouzdan partner!!!

AKCIJA ZA STUDENTE!

- Rukavice
- Dijamantna svrdla
- Instrumenti

-30%

VIK-dental d.o.o.
Vladimira Preloga 13
10000 Zagreb

tel: (01) 2313-979, 2311-632
e-mail: info@vik-dental.hr
www.vik-dental.hr