

# Metoda kopiranja proteza kao protetsko rješenje za gerijatrijske pacijente

Mirko Soldo<sup>1</sup>, Doc.dr.sc. Sonja Kraljević Šimunković<sup>2</sup>

[1] Student 4. godine

[2] Zavod za stomatološku protetiku, Stomatološkog fakulteta Sveučilišta u Zagrebu

Posljednjih nekoliko desetljeća, osobito u razvijenim zemljama, ali i kod nas, povećala se dužina života i sve je više osoba starijih od 65 godina. To od suvremene stomatološke struke, posebno mobilne stomatološke protetike, traži specifičan pristup bolesniku jer protetska terapija kod bolesnika starije životne dobi zahtijeva posebnu brigu. Starenje je proces praćen fiziološkim, patološkim, psihološkim i sociološkim osobitostima, koje uvijek valja imati na umu.

U procesu starenja nastaje pojačano isušivanje tkiva, usporavanje diobe stanica, usporavanje metaboličkih procesa, atrofija stanica, pojačana pigmentacija stanica, opadanje brzine i snage neuromuskularne aktivnosti i pojačano propadanje središnjeg živčanog sustava. Neuromuskularna koordinacija je slabija pa je stoga otežana i adaptacija na novo izrađenu protezu. Budući da osobe starije životne dobi češće obolijevaju od kroničnih bolesti, potreban je detaljan uvid

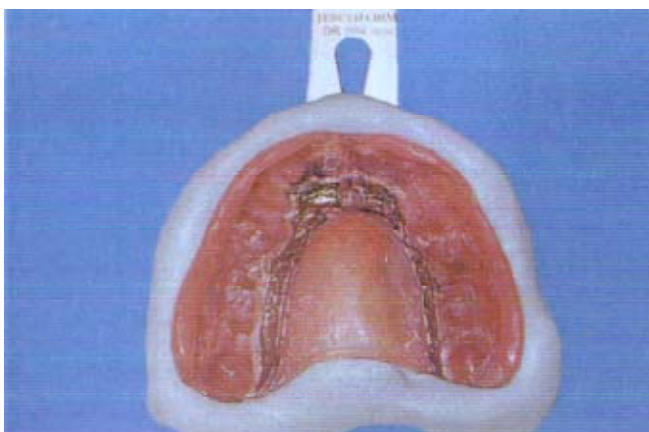
u njihovo opće zdravstveno stanje. Prije plana terapije potrebno je anamnezom, kliničkim pregledom i dijagnostičkim postupcima utvrditi njihovo oralno zdravlje.

Plan i postupci liječenja moraju se prilagoditi njihovom fizičkom i psihičkom zdravstvenom stanju. Potrebno je izabrati jednostavnije postupke rada, koji zahtijevaju kraće zadržavanje bolesnika u ambulanti.

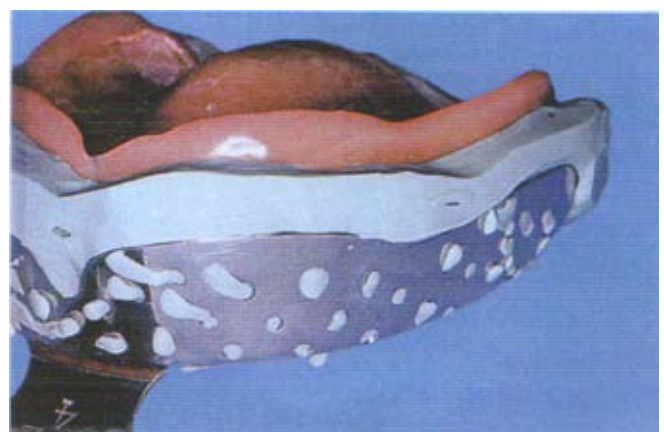Oralno zdravlje vrlo je važno za zdravlje organizma. Intenzivno prožvakana i slinom dobro pomiješana hrana bolje se iskoristi. Loše prilagođene proteze pacijentu otežavaju žvakanje, što uzrokuje smetnje u probavi hrane te kod starijih pacijenata stvara odbojnost prema jelu. Takva situacija može tijekom vremena utjecati na opće prehrambeno i zdravstveno stanje bolesnika (1).

Razlozi smanjene sposobnosti adaptiranja na novu protezu povezuju se sa smanjenim radnim kapacitetom mišića i to zbog gubitka njihove mase uslijed

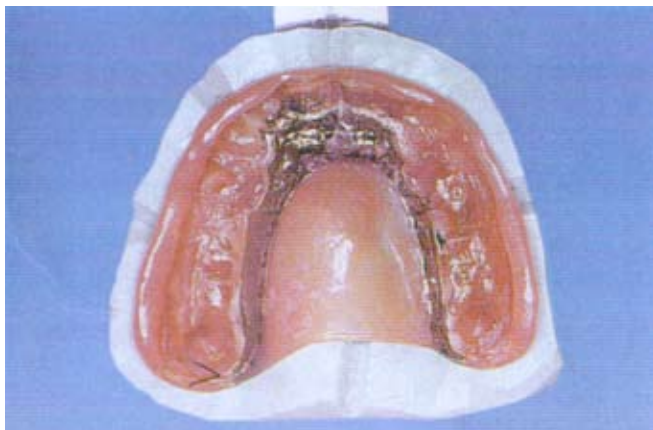povećanog katabolizma proteina. To dovodi do oslabljene mišićne aktivnosti, a ona uz poremećenu neuromuskularnu koordinaciju zbog slabljenja obrade ulaznih informacija potrebnih za prikladnu reakciju dovodi do poremećaja kontrole različitih motoričkih funkcija, pa tako i muskulature mišića glave i vrata (2). Sve te promjene stvaraju nam velike poteškoće pri određivanju okluzijskih odnosa (1). Takvim pacijentima nove zamjenske proteze mogu stvarati poteškoće, osobito ako su napravljene velike korekcije u okluziji i veličini baze proteze. Poteškoće nastaju jer takvi pacijenti imaju znatno manju sposobnost prilagodbe novoj protezi u odnosu na nešto mlađe pacijente i one koji ne boluju od kroničnih bolesti. Posebno moramo uzeti u obzir da takvi pacijenti često boluju od Alzheimerove i Parkinsonove bolesti, koje uzrokuju neuromišićnu disfunkciju, a upravo ona stvaraju poteškoće u prilagodbi na novu protezu (3).



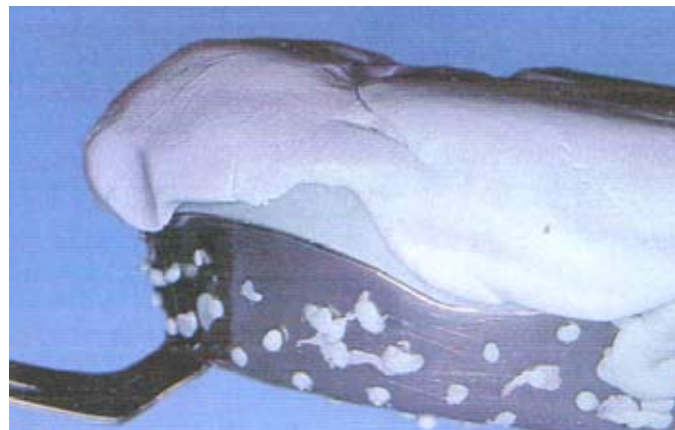**Slika 1.** Oblikovanje kalupa proteze pomoću odgovarajuće žlice za uzimanje otiska (preuzeto iz Nitschke Ina, Reiber Thomas: Versorgung eines geriatrischen Patienten mit Hilfe des Duplikatprothesen-Verfahrens, Quintessenz 55, Berlin 2004.)



**Slika 2.** Baza proteze s odrezanim ravnim krajevima materijala. (preuzeto iz Nitschke Ina, Reiber Thomas: Versorgung eines geriatrischen Patienten mit Hilfe des Duplikatprothesen-Verfahrens, Quintessenz 55, Berlin 2004.)



**Slika 3.** Kalup proteze s urezanim fiksnim klinovima na rubovima. (preuzeto iz Nitschke Ina, Reiber Thomas: Versorgung eines geriatrischen Patienten mit Hilfe des Duplikatprothesen-Verfahrens, Quintessenz 55, Berlin 2004.)



**Slika 4.** Potpuno oblikovan kalup proteze s nanesenim materijalom drugog dijela kalupa. (preuzeto iz Nitschke Ina, Reiber Thomas: Versorgung eines geriatrischen Patienten mit Hilfe des Duplikatprothesen-Verfahrens, Quintessenz 55, Berlin 2004.)

Najtežu skupinu čine veoma stari pacijenti s brojnim kroničnim bolestima. Oni su često emocionalno nestabilni, mentalni kapacitet im je smanjen, strašljivi su i depresivni. Teško komuniciraju s okolinom, opiru se promjenama i na njih se teško adaptiraju (2). Budući da se ti ljudi teže prilagođavaju novim uvjetima, uključujući i one u usnoj šupljini, za izradu nove proteze kao metoda izbora koristi se kopiranje starih proteza. Nju još nazivamo i «metodom dvostrukih proteza».

Istraživanja su pokazala da su, osim kvalitete same proteze, faktori ključni za uspjeh terapije stanje oralnog zdravlja, stav prema protezi i broj prijašnjih proteza. Treba imati na umu kako prilagodbe sposobnosti pacijenta ovise o zdravlju potpornih tkiva, njihovoj neuromuskularnoj koordinaciji i motivaciji pacijenta

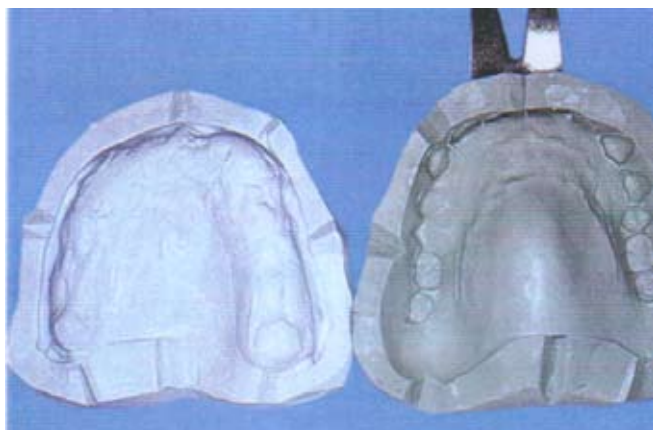učanju novih vještina. Pacijenti stoga mogu nositi protezu koja je neadekvatna, ali je ona njima «udobna» i efikasna i mogu je kontrolirati sa svojim mišićnim sposobnostima koje su se razvile tijekom dužeg perioda. To je razlog zašto su pacijenti često zadovoljni sa starim protezama, iako su one objektivno vrlo loše (4).

Pri nošenju takvih proteza nastaju poteškoće u vidu ranica (dekubitusa), ugriza u obraz, lupanje zuba i sl. Ti nedostaci pojavljuju se polako tijekom godina tako da pacijenti imaju vremena priviknuti se na njih. Unatoč tim nedostacima smatra se da je bolja proteza koja lošije pristaje, ali koju pacijent može prihvatiti, nego proteza koja bi po stručnim kriterijima trebala funkcionirati, ali koju pacijent ne prihvaća (2). Zbog svih gore navedenih podataka preostaje nam kao terapijsko

rješenje izrada nove proteze na temelju stare metodom kopiranja. Tijekom godina razvijene su različite tehnike sve do najnovijih koje se baziraju na CAD/CAM tehnologiji, ali one su još u fazi ispitivanja. Zajedničko im je svima da minimiziraju promjene na novim protezama, jer se rade na temelju starih, što omogućuje lakšu mogućnost prilagodbe na novu protezu (5). Ipak da bi proteza dolazila u obzir za duplikaciju, ona mora biti fizički i estetski prihvatljiva, te mora imati odgovarajuću vertikalnu dimenziju okluzije i centrične relacije (6).

### TIJEK LIJEČENJA

1. Prva faza u radu je ekstraoralno oblikovanje kalupa gornje i donje proteze. Kao materijal se uzima kitasti silikon. Oblikovanje kalupa radi se u dvije



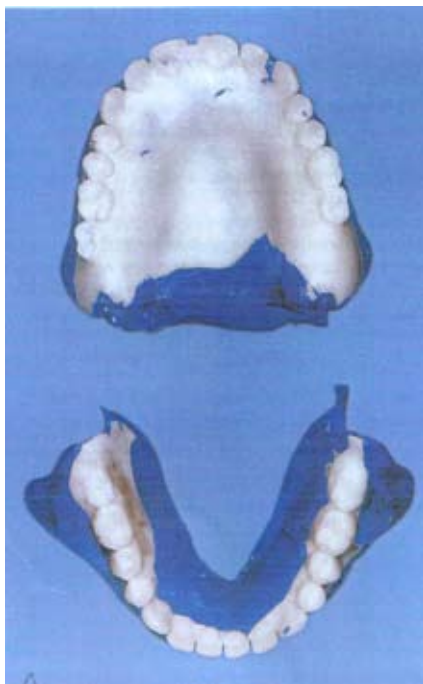
**Slika 5.** Otvoreni, gotovi oblikovani kalupi. (preuzeto iz Nitschke Ina, Reiber Thomas: Versorgung eines geriatrischen Patienten mit Hilfe des Duplikatprothesen-Verfahrens, Quintessenz 55, Berlin 2004.)



**Slika 6.** Neočišćeni duplikat već postojeće, stare proteze. (preuzeto iz Nitschke Ina, Reiber Thomas: Versorgung eines geriatrischen Patienten mit Hilfe des Duplikatprothesen-Verfahrens, Quintessenz 55, Berlin 2004.)

faze. Prvo se uz pomoć odgovarajuće žlice uzima otisak preko proteze u ustima pacijenta (slika 1). Potom se nakon vezanja materijala odstranjuje oko 2 mm materijala ispod rubova (slika 2). Na rub proteze urezuju se fiksacijski klinovi, da bi se drugi dio kalupa mogao bolje vezati za prvi (slika 3). Rubovi se izoliraju vazelinom, te se baza proteze prekriva pažljivo silikonom sve do odrezanih rubova (slika 4). Treba paziti na oblikovanje kalupa, jer u slučaju nepažljivog rada kalup neće biti ispravno napravljen. Kalup se rastavlja u dvije polovice, proteza se vadi i vraća pacijentu, a kalupi šalju u laboratorij (7) (slika 5).

2. Prva faza u laboratoriju je izrada dvostruke proteze. Zubni tehničar može uz pomoć postavljenih klinasto oblikovanih dijelova fiksirati razdvojene polovice za oblikovanje. Šupljina se puni hladno polimerizirajućim materijalom i pri tome nastaje duplikat već postojeće stare proteze (slika 6).
3. Druga faza u stomatološkoj ordinaciji sastoji se od funkcijskog oblikovanja rubova i određivanja međučeljusnih odnosa. Stomatolog postavlja dvostruku protezu u pacijentova usta i provjerava kako proteza sijeda u ustima pacijenta (7). Prije izvođenja otiska pacijenta se mora upoznati s postupkom otiskivanja i naučiti ga izvođenju kretnji jezika, usnica, obraza i mandibule. Koje kretnje će se izvoditi ovisi o tome uzima li se otisak donje ili otisak gornje



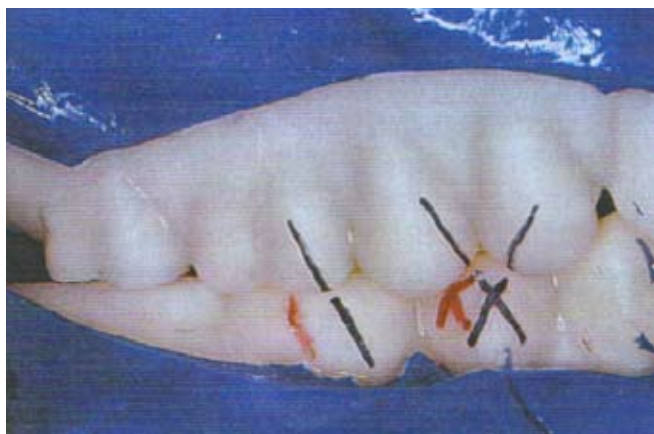
**Slika 7.** Rezultat funkcijskog oblikovanja s dvostrukim protezama. (preuzeto iz Nitschke Ina, Reiber Thomas: Versorgung eines geriatrischen Patienten mit Hilfe des Duplikatprothesen-Verfahrens, Quintessenz 55, Berlin 2004.)

čeljusti. Za vrijeme otiska usta moraju biti čista bez ostataka hrane i debelih naslaga guste sline. Zato je ponekad dobro prije uzimanja otiska zamoliti pacijenta da ispere usta vodom u kojoj je otopljena kuhinjska sol. Za vrijeme otiska pacijent u stolici sjedi uspravno. Ukoliko je glava pacijenta zabačena nazad, supra- i infrahioidni mišići su napeti i pacijent ima poteškoća sa

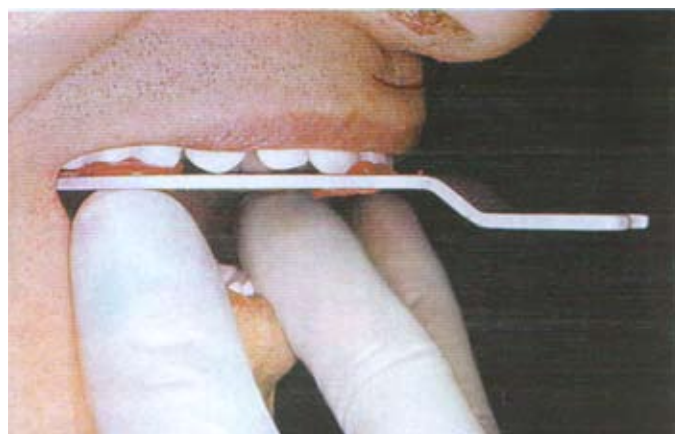
gutanjem. Potom pacijent izvodi funkcijske kretnje kojima se koristimo pri izradi funkcijskog otiska (slika 7). Pri izvođenju otisaka pacijentima s Parkinsonovom bolesti ili cerebrovaskularnim insultima potrebna je pomoć pasivnim pokretima (8). Točna interkuspidacija označava se na vanjskim površinama dvostrukih proteza uz pomoć vodootpornog flomastera (7) (slika 8). Određivanje vertikalne dimenzije okluzije postupak je koji se najteže provodi i gdje je mogućnost pogreške najveća. Jaka resorpcija kosti alveolnih grebena, kserostomija i smanjena sposobnost neuromuskularne kontrole najčešći su razlog poteškoća provođenja postupka rada u osoba starije dobi. Vertikalna dimenzija na starim protezama često je previše snižena zbog trošenja zubi i baze proteze, ali to nije pravilno (8). U tom slučaju rade se blage korekcije visine vertikalne dimenzije okluzije pomoću voska.

Naposljetku slijedi određivanje položaja proteze u odnosu na lubanju tj. smještaja okluzijskih površina umjetnih zubi (slika 9). Ova faza odgovara određivanju protetske ravnine kojom se koristimo kod konvencionalne izrade proteza. Protetska ravnina u prednjem području mora biti paralelna s bipupilarnom linijom, a u bočnim dijelovima je paralelna sa Camperovom, nazoaurikularnom ravninom.


4. Druga faza u laboratoriju sastoji se od izrađivanja modela i njihovog postav-



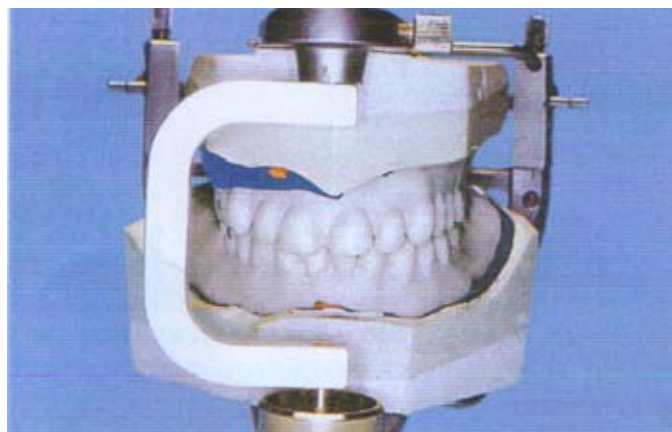
**Slika 8.** Crnim flomasterom označena je točna interkuspidacija. Crvenim flomasterom označena je moguća, ali pogrešna intraoralna pozicija (preuzeto iz Nitschke Ina, Reiber Thomas: Versorgung eines geriatrischen. Patienten mit Hilfe des Duplikatprothesen-Verfahrens. Quintessenz 55, Berlin 2004.)



**Slika 9.** Određivanje položaja načinom rada s dvostrukim protezama (preuzeto iz Nitschke Ina, Reiber Thomas : Versorgung eines geriatrischen Patienten mit Hilfe des Duplikatprothesen-Verfahrens, Quintessenz 55, Berlin 2004.)



**Slika 10.** Postavljanje modela u artikulaturu pomoću jedne gumice (preuzeto iz Nitschke Ina , Reiber Thomas : Versorgung eines geriatrischen Patienten mit Hilfe des Duplikatprothesen-Verfahrens. Quintessenz 55, Berlin 2004.)



**Slika 11.** Dvostruke proteze u artikulaturu (preuzeto iz Nitschke Ina , Reiber Thomas : Versorgung eines geriatrischen Patienten mit Hilfe des Duplikatprothesen-Verfahrens. Quintessenz 55, Berlin 2004.)

ljanja u artikulatur. Pri tome se koristimo načinom rada koji i inače koristi u konvencionalnim metodama izrade proteza (slika 10). Zubni tehničar se može poslužiti i situacijskim modelom stare proteze i tako odrediti neke zajedničke karakteristike (npr.oblik zuba) kako bi izradio novi protetski nadomjestak. Kod metode dvostrukih proteza, za pomoć prilikom postavljanja zubi, zubni se tehničar uvijek može poslužiti usporedbom stare s novom protezom. Dvostruke proteze se nalaze stalno u artikulaturu i stoje tehničaru stalno na raspolaganju (slika 11). Nakon odstranjenja donje dvostruke proteze postavljaju se donji prednji zubi nasuprot gornje dvostruke proteze. Dužina gornjih prednjih zubi označi se tada flasterom na već postavljenim donjim prednjim zubima (slika 12). Nakon postavljanja zubi na donjoj potpunoj protezi, slijedi postavljanje zubi gornje čeljusti. Veličina zubnog luka i raspored zubi se točno mjere kliznom mjerkom i prenose na novu protezu (slika 13). Nakon postavljanja prednjih, slijedi postava bočnih gornjih zuba pri čemu pažnju treba obratiti da se očuva jezični prostor.

5. Sljedeća faza u stomatološkoj ordinaciji je proba. Budući da se međučeljusni odnosi i položaj zubi prenose sa stare proteze uz eventualne minimalne korekcije, pacijent obično prilikom probe nema nikakvih zamjerki u bilo kojem pogledu; funkcionalnom, estetskom i

fonetskom, te nema neugodan osjećaj stranog tijela u ustima.

6. Posljednja faza u laboratoriju je završno poliranje, ubrušavanje i čišćenje proteze. U ovoj fazi mogu se napraviti još neke korekcije, ako je pacijent imao kakvih zamjerki.
7. Posljednja faza u praksi je predaja proteze pacijentu. Pacijent se na novu protezu lako navikava jer je napravljena kao i prijašnji mobilni zubni nadomjestak. Jednak je raspored zubi, vanjske i unutrašnje površine te područje oko čeljusti. Prvi pregled je potrebno napraviti za tri dana jer je uglavnom riječ o starijim pacijentima, sklonijim bržem razbolijevanju. U tom slučaju pregledavaju se: sluznica, okluzija i mogućnost izgovaranja pojedinih glasova. Sljedeći pregled obično se radi za tri tjedna. Tada se proteza još naknadno ubrusi, do postizanja optimalne okluzije (7).

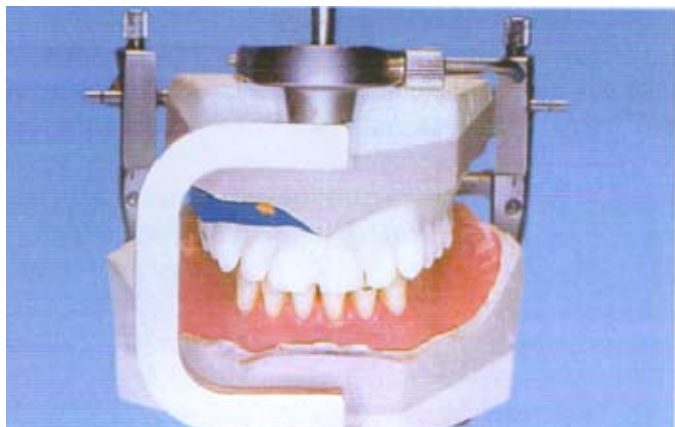
## ZAKLJUČAK

Izrada potpunih proteza kod gerijatrijskog pacijenta često je veliki izazov za terapeuta. S jedne strane je tehnička komponenta, a s druge stav pacijenta prema liječenju i novoj protezi, koji za uspjeh terapije može biti jednako važan kao i tehnička izrada. Zato je važno da stomatolog tijekom prvog posjeta pacijenta uoči psihološke profile onih čiji bi negativan stav, stanje njihovog oralnog i sistemskog zdravlja, te dob mogli utjecati na ishod terapije. Kako bi se to izbjeglo, stomatolog treba ostvariti dobru komuni-

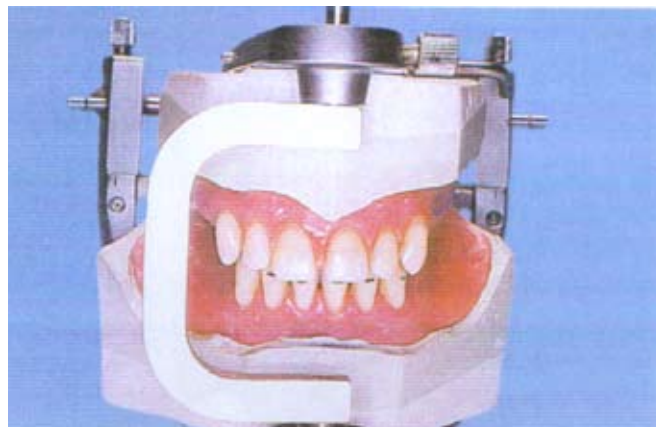kaciju s pacijentom, te razumjeti njegove brige i probleme. Stomatolog mora znati da nova proteza često zahtjeva razvoj novih mišićnih obrazaca kretnji, a to često stariji i pacijenti s teškim sistemskim bolestima nisu u stanju postići. Važno je na vrijeme uočiti pacijente koji bi mogli imati poteškoće u adaptiranju ili koji nisu skloni svladavanju novih vještina kontrole proteze. U takvim slučajevima potrebna je terapija koja će dovesti do minimalnih promjena u odnosu na staru protezu, što nam omogućuje metoda kopiranja proteza (4). Ova metoda omogućuje stomatologu prijenos obilježja stare proteze na novi umjetni zubni nadomjestak čime se izbjegavaju moguće pogreške pri radu. Metoda ubrzava način izrade, skraćuje boravak pacijenta u ordinaciji i što je najvažnije omogućuje pacijentu lakšu prilagodbu na novu protezu. ☺

## LITERATURA

1. Carek V. Mobilnoprotska terapija osoba starije dobi., Odabrana poglavlja iz gerontostomatologije, Zagreb: Stomatološki fakultet; 2004.
2. Roša J. Fiziologija starenja., Odabrana poglavlja iz gerontostomatologije, Zagreb: Stomatološki fakultet; 2004.
3. Mohamed TJ, Faraj SA. Duplication of complete dentures using a sectional mold technique. J Prosthet Dent 2001;85:12-4



**Slika 12.** Donji prednji zubi postavljaju se nasuprot gornjim prednjim zubima duplikata proteze. (preuzeto iz Nitschke Ina, Reiber Thomas : Versorgung eines geriatrischen Patienten mit Hilfe des Duplikatprothesen-Verfahrens. Quintessenz 55,10, 1143-1150, Berlin 2004.)



**Slika 13.** Gornji prednji zubi se postavljaju tako da odgovaraju ucrtanoj oznaci na donjim konfekcijskim zubima (preuzeto iz Nitschke Ina, Reiber Thomas : Versorgung eines geriatrischen Patienten mit Hilfe des Duplikatprothesen-Verfahrens. Quintessenz 55,10, 1143-1150, Berlin 2004.)

4. Lindquist TJ. Ettinger RL. Patient management and decision making in complete denture fabrication using a duplicate denture procedure: A clinical report. J Prosthet Dent 1999;82:499-503.
5. Kawahata N. Ono H. Nishi Y. Hamano T. Nagaoka E. Trial of duplication procedure for complete dentures by CAD/CAM. J Oral Rehabilitation 1997;24:540-548
6. Lindquist TJ. Narhi TO. Ettinger RL. Denture duplication technique with

- alternative materials. J Prosthet Dent 1997;77:97-8
7. Raos L. Izrada novih potpunih proteza metodom kopiranja starih (diplomski rad). Zagreb: Stomatološki fakultet; 2007.
8. Kraljević K. Potpune proteze, Zagreb: Areografika; 2001.
9. Nitschke I. Reiber T. Versorgung eines geriatrischen Patienten mit Hilfe des Duplikatprothesen-Verfahrens. Quintessenz 2004;55;10:1143-1150.

Iskustvo certifikacije za sustav

# CEZIH

centralni zdravstveni informatički sustav Hrvatske

## Win Acta Dentis

programi za:

- STOMATOLOŠKE ORDINACIJE
- ORTODONTSKE ORDINACIJE
- ZUBOTEHNIČKE LABORATORIJE

## Opremite svoje ordinacije:

- DIGITALNI RVG SENZORI
- INTRAORALNE KAMERE
- NOSAČI MONITORA