

# Kontrastna sredstva - primjena u stomatologiji

Mirko Soldo<sup>1</sup>, Prof.dr.sc.Ivan Krolo<sup>2</sup>

[1] Student 4. godine

[2] Zavod za kliničku i intervencijsku radiologiju

Primjena kontrastnih sredstava u radiologiji je prisutna od samih početaka. Kontrastna sredstva su tvari koje unesene u organizam mijenjaju apsorpciju rendgenskih zraka i služe u dijagnostici za pojačanje kontrasta u prikazivanju šupljih organa, tjelesnih šupljina i prostora, krvnih žila te prokrvljenosti organa. Kontrastna sredstva mijenjaju apsorpciju rendgenskih zraka, bilo da je povećavaju stvarajući pozitivne sjene ili smanjujući stvarajući transparentiju (6). Glavni način dobivanja kontrastnijeg prikaza u klasičnoj radiologiji je povećanje apsorpcije RTG zraka pomoću sredstava koja sadrže atome većeg rednog broja (Z), odnosno veće gustoće.

Po otkriću X zraka počela su istraživanja u cilju sagledavanja unutrašnjih struktura. Kontrasti su u kliničku uporabu uvedeni 1929. godine, zaslugom profesora von Lichtenberga. Tada je uspješno izvedena prva intravenska urografija korištenjem jodskog kontrastnog sredstva Uroselectan-a.

Kontrastna sredstva se danas primjenjuju osim u konvencionalnoj radiologiji, u digitalnim metodama, kompjuterskoj tomografiji (CT), magnetnoj rezonanciji (MR) i ultrazvučnoj dijagnostici (UZV). Za razliku od CT-a, kontrastna sredstva koja se rabe uz MR i UZV nisu identična onima koje se rabe u konvencionalnoj radiologiji (2).

## Kontrastna sredstva u konvencionalnoj radiologiji

Kontrastna sredstva koja se primjenjuju u konvencionalnoj radiologiji dijele se na: negativna i pozitivna.

Negativna su kontrastna sredstva plinovima niske atomske težine i specifične gusto-

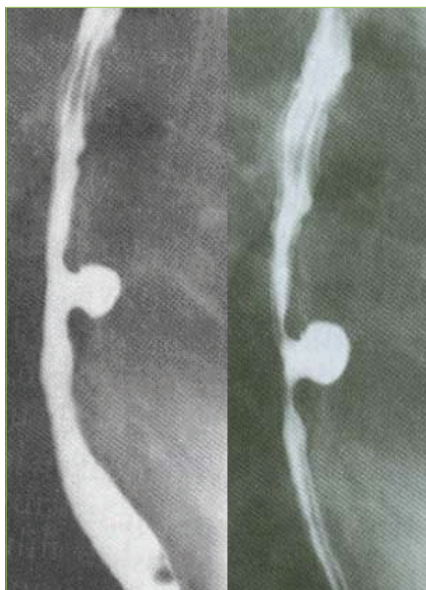
će (zrak, kisik, dušični dioksid i ugljični dioksid). Slabije apsorbiraju rendgenske zrake od dijela tijela i organa i tako omogućuju njihov prikaz na rendgenskoj slici (1). Danas su većinom opsolentna, ali se često kombiniraju s vodenom otopinom barijevog sulfata koje je pozitivno kontrastno sredstvo, te se tada koristi kao dvostruka kontrastna metoda u pregledu gastrointestinalnog područja. Komplikacije su pri primjeni negativnih kontrastnih sredstava malobrojne i neopasne, a obično nastaju pri pogrešnoj aplikaciji. Ugljični dioksid se pokazao kao metoda izbora i koristi se kao alternativno kontrastno sredstvo jodnim kontrastnim sredstvima. Prednost ugljičnog dioksida je niska cijena plina, a moguće ga je koristiti samo kod onih pretraga gdje organizam tolerira

plinom privremeni prekid krvne struje. Ugljični dioksid pogodan je za uporabu jer nije nefrotoksičan ni hepatotoksičan, a alergijske reakcije su odsutne (2).

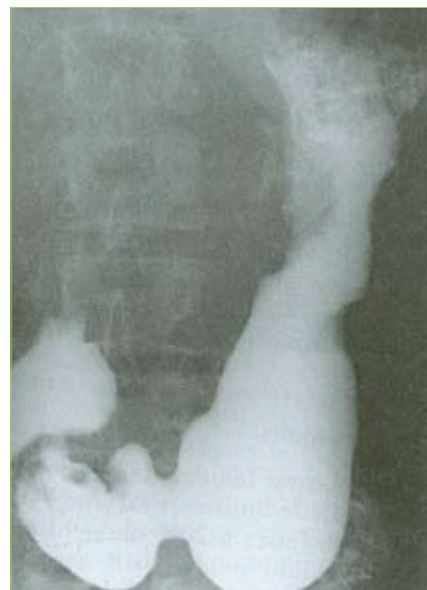Pozitivna kontrastna sredstva atenuiraju rendgenske zrake jače nego negativna kontrastna sredstva, a sadrže sličan broj atoma po jedinici volumena kao i meke čestice. Neki atomi u pozitivnim kontrastnim sredstvima (jod, barij) imaju znatno viši atomski broj nego oni u mekim česticama (2). (Slika 1.)

Pozitivna kontrastna sredstva dijele se prema građi i namjeni u tri velike skupine: netopljiva, vodotopljiva i uljna.

Netopljiva kontrastna sredstva primjenjuju se za pretrage gastrointestinalnoga trakta. Predstavnik ove skupine jest barijev sulfat. To je bijeli prašak netopljiv u



Slika 1. Nakupina kontrastnog sredstva širokim vratom komunicirajući s jednjakom. Divertikul jednjaka.

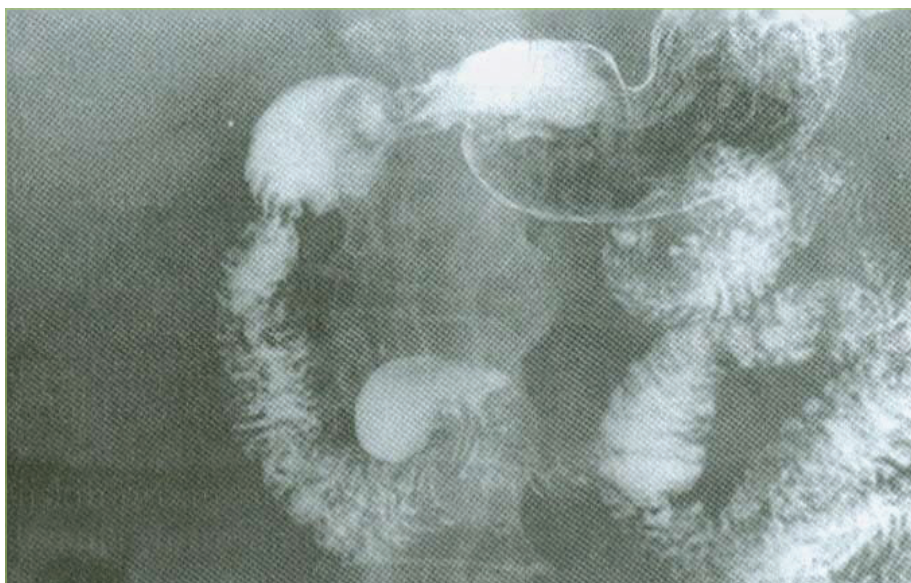


Slika 2. U gornjoj trećini korpusa želuca defekt punjenja sitno čvoraste površine prekinuta kontura male krivine. Proliferativni karcinom.

vodi pa zbog toga i neresorptivan u gastrointestinalnom traktu. Barijev sulfat je jedno od najboljih kontrastnih sredstava u radiologiji i ne izaziva gotovo nikakve komplikacije u normalnim slučajevima. Komplikacije nastaju u slučaju perforacija, kada kontrastno sredstvo dospije u peritonealnu šupljinu.

Uljna i ulju slična kontrastna sredstva imaju u današnje vrijeme ograničenu primjenu zbog negativnih svojstava kao što su nestabilnost, spora eliminacija, opasnost od embolije i stvaranja granuloma (1). Katkada se koriste u diferencijalnoj dijagnostici avaskularnog tipa hepatocelularnog karcinoma jetre, a učestalo kod embolizacije i kemoembolizacije malignih bolesti jetre. Uljna su kontrastna sredstva našla primjenu kod kontrastne limfografije. Kontrastno se sredstvo u limfnim čvorovima zadržava i do nekoliko mjeseci, što omogućava praćenje patoloških procesa.

Vodotopljiva kontrastna sredstva u današnje su vrijeme najraširenija i najvažnija skupina kontrastnih sredstava. Danas su sva u vodi topljiva kontrastna sredstva derivati trijodbenzena (2). (Slika 2.) Ona se rabe za prikazivanje organa, krvnih žila, tjelesnih šupljina, a u kompjuterskoj tomografiji za povećanje gustoće, te prikaz žučnih putova i žučne vrećice (1). (Slika 3.)



Slika 3. Divertikul donjeg horizontalnog odsjeka dvanaesnika. Reljef vijuge prati se u vrat divertikula.

### Kontrastna sredstva za magnetnu rezonanciju

Kontrastna sredstva koja se primjenjuju u dijagnostici magnetnom rezonancijom sadrže paramagnetne ione koji pojačavaju protonsku relaksaciju, odnosno pojačavaju signal. U tome se razlikuju od konvencionalnih radioloških kontrastnih sredstava koja pojačavaju apsorpciju. Ciljevi KS za magnetnu rezonanciju su: bolja karakterizacija patoloških promjena, bolja procjena proširenosti bolesti, poboljšanje kontrasta između zdravog i patološki promijenjenog tkiva te omogućavanje procjene funkcije pojedinih organa.

Zahvaljujući velikim magnetnim momentima, najjače paramagnetno djelovanje imaju metalni ioni, mangana ( $Mn^{2+}$ ), kroma ( $Cr^{3+}$ ), željeza ( $Fe^{3+}$ ) i gadolinija ( $Gd^{3+}$ ).

Kontrastna sredstva za magnetnu rezonanciju mogu biti pozitivna ili negativna. Pozitivna ili paramagnetna kontrastna sredstva poput gadolinija u malim dozama pojačavaju signal na T1 sekvenci. Negativna ili superparamagnetna kontrastna sredstva poput željezovog oksida skraćuju T2, te dovode do slabljenja signala u T2 sekvenci.

Primjena im je u neuroradiologiji kao dijagnostike tumora mozga i kralježničke moždine, multiple skleroze, apscesa, A-V malformacija, aneurizme. Poboljšavaju

dijagnostiku tumora urogenitalnog sustava, te parenhimnih bolesti bubrega, a u gastrointestinalnom sustavu služe za markaciju lumena crijevnih vijuga i prikazu zadebljane stjenke crijeva.

### Kontrastna sredstva u ultrazvučnoj dijagnostici

Kontrastna sredstva u ultrazvučnoj dijagnostici služe se efektima koje stvaraju sitni mjehurići plina u otopini, a koji su injicirani u perifernu venu ili srce. Danas postoje gotovi preparati koji sadrže vrlo sitne mikromjehuriće. Kontrastna sredstva najviše se primjenjuju u ehokardiografiji, iako primjena nije proširena (1).

### Nuspojave nakon primjene kontrastnih sredstava

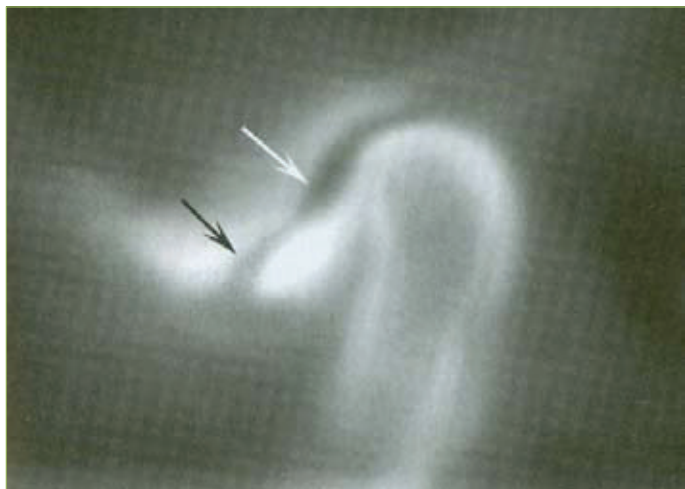
Toksičnost je neželjeni učinak kontrastnog sredstva i zbir je: kemotoksičnosti – utjecaj molekule kontrastnog sredstva na proteine u ekstracelularnom staničnom prostoru, na staničnu membranu ili intracelularnog prodora molekule kontrastnog sredstva, osmotoksičnosti – ionska disocijanost kontrastnog sredstva s visokim osmolitetom dovodi do odvođenja tekućine iz eritrocita i deformira ih što u konačnici pogoduje razvoju tromba, ionska neravnoteža – može na organskim sustavima dovesti do slabije kontraktilne snage i ventrikularne fibrilacije srca, bolova, topline i vazodilatacije, tromboze, porast krvnog tlaka te oslobađanje histamina (2).

Nuspojave nakon primjene KS pojavljuje se kao i nakon primjene svakog lijeka. Iako KS pripadaju skupini najsigurnijih supstancija za intravaskularnu primjenu koja se rabe u medicini, mogu izazvati lokalne i opće reakcije. Reakcije na KS su nepredvidive i obično nastaju bez prethodne izloženosti istim sredstvima. Patogeneza reakcije na kontrastna sredstva nije potpuno jasna, ali se smatra kako nije posljedica reakcije antigen-antitijelo. Reakcije na KS možemo u većini slučajeva nazvati pseudoalergijskim iz razloga što imaju istu kliničku sliku i zahtijevaju isti način liječenja kao alergijske reakcije.

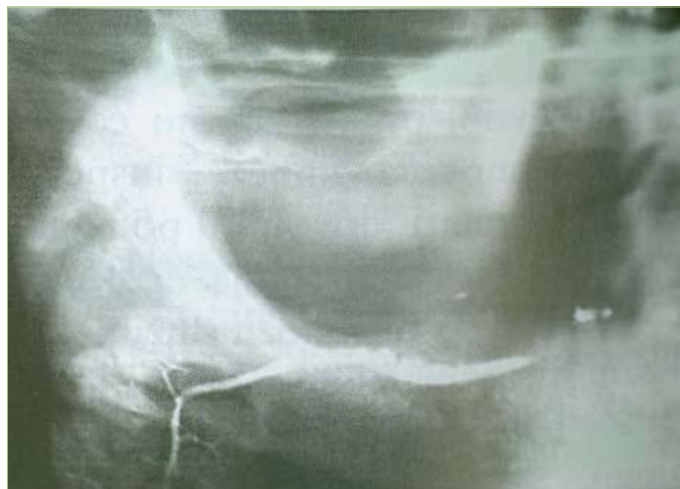
Reakcije se mogu podijeliti na tri oblika:

1. blage reakcije – (mučnina, blago povraćanje, znojenje, bljedilo, kihanje...) – ne zahtijevaju liječenje





Slika 4. Artrografija TMZ-a



Slika 5. Sijalografija. Sjena kamenca neposredno ispod donjeg ruba tijela donje čeljusti

**2. umjerene reakcije** – (nesvjestica, jako povraćanje, difuzna urtikarija, dispneja tresavica...) – zahtijevaju liječenje van intenzivne njege

**3. teške reakcije** – (teški kolaps, gubitak svijesti, plućni edem, srčani arrest, aritmije, Quinkeov edem) – zahtijevaju liječenje u jedinici intenzivne njege

Faktori rizika za reakcije na KS su: podaci o ranijim težim reakcijama na kontrastna sredstva, osobna ili obiteljska sklonost reakcijama na druge alergene, bronhalna asthm, otežana bubrežna funkcija i dijabetes (2).

### Kontrastna sredstva u stomatologiji

U nekim se prigodama još uvijek koriste kontrastna radiografija (sijalografija – rendgenska dijagnostika velikih žlijezda slinovnica, koja se provodi injiciranjem kontrasta u žljezdani duktus; artrografija – radiografija zgloba nakon injiciranja kontrastnog sredstva), ali primjena digitalnih radiologijskih metoda ih je gotovo u potpunosti zamijenila (7).

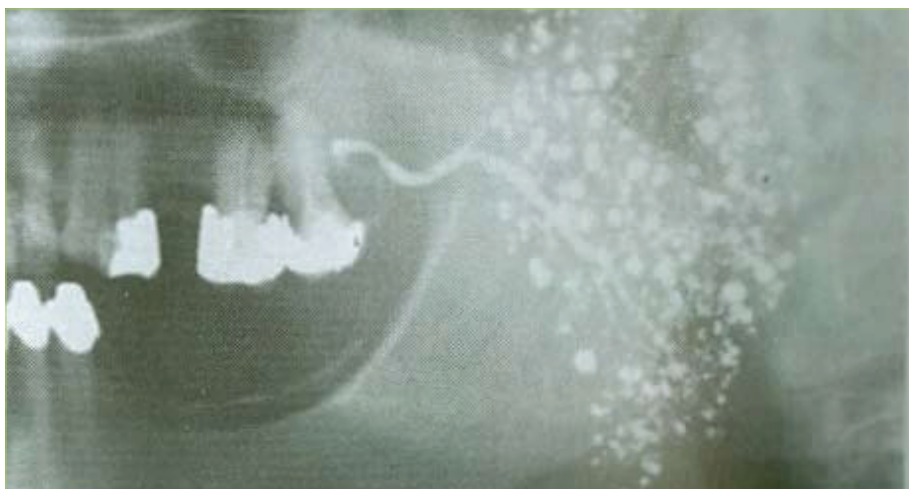Pri artrografiji se kontrastno sredstvo injicira u zglobni prostor da bi se razgraničile konture važnih mekih tkiva. Rutinske radiografske tehnike i tomografija samo ocrtaju koštane strukture i njihove međusobne odnose, bez obzira na meka tkiva. U nekim slučajevima meka tkiva su značajan dio poremećaja i injekcija kontrastnog sredstva pomaže vizualiziranju njihova oblika i položaja. Pažljivom ana-

lizom označenih zglobnih prostora, može se utvrditi položaj, a ponekad i stanje zglobne pločice. (Slika 4.) Druga prednost artrografije jest da s pomoću fluoroskopa kliničar može vizualizirati dinamičke kretnje zglobne pločice i kondila, što pridonosi identifikaciji kondil-disk disfunkcije. Perforacija zglobne pločice također se može vidjeti injiciranjem kontrastnog sredstva. U nekih pacijenata uporaba artrograma može biti dodatna prednost u procjeni struktura mekih tkiva TMZ-a. Budući da je za izvođenje artrograma potrebno anestezirati zglob pacijenta, i da je igla već u zglobnom prostoru, može se napraviti postupak ispiranja (lavaže). Artrografija TMZ-a ima i neke nedostatke. Ona je skupa, invazivna i izlaže pacijenta relativno visokim razinama zračenja. Postupak zahtijeva posebnu obuku i ne provodi se uobičajeno u općoj stomatološkoj praksi. Nadalje, budući da TMZ sadržava samo malu količinu sinovijalne tekućine, injiciranje kontrastnog sredstva u zglobne prostore izaziva efekt balona (napuhavanja) zglobne ovojnice, koja ima tendenciju separiranja artikulirajućih površina. Zbog toga čak i normalan zglob može prikazivati lagani anteriorni pomak diska gledano artrografski. Pomak diska i anpuhnutost ili efekt napuhavanja dva su abnormalna efekta koji se pojavljuju u svakom artrogramu, i koji se moraju uvažiti prije nego se potvrdi dijagnostička vrijednost artrograma (9).

Specijalna rendgenska dijagnostička metoda je sijalografija. To je postupak

kojim se kroz izvodni kanal utiskuje u sustav kanalića vodena ili uljna otopina, koja se zatim na postraničnoj ili postero-anteriornoj projekciji rendgenske snimke pokazuje kao sjena koja slično razgranatoj krošnji drveta. Kod bolesti žlijezda slinovnica nastaju relativno karakteristične promjene u crtežu sijalograma. On nam vrlo jasno može pokazati postoji li zastoj u kanalu (kamenci), proširenje kanala, sijalokela, te posljedice ozljeda žlijezda, kao salivarne kožne fistule.

Kod upalnih stanja nastaje proširenje kanala, a kod recidivirajućih upala, koje dovode do razaranja žljezdanog tkiva nastaju depoi kontrasta na mjestima gdje je tkivo propalo. Ti depoi katkad izgledaju poput grozda, dok kod tumora koji rastu nastaju defekti punjenja ili prekid kontinuiteta kanala (3). Na temelju sijalografije nije moguće uvijek razlikovati maligne od benignih promjena. Metoda izbora je CT-sijalografija gdje se nakon injiciranja kontrastnog sredstva obavi snimanje kompjuteriziranom tomografijom. Metoda je pokazala vrijednost kod duboko smještenih tumora i njihova razlikovanja od parafaringealnih tumora. Jednostavno razlikuje intraglandularne od ekstraglandularnih tumora (1). Godinama se sijalografija smatrala «zlatnom sredinom» za procjenu učinka autoimunosti bolesti, Sjögrenova sindroma, na žlijezde slinovnice. Kroz cijelu je žlijezdu moguće uočiti točkaste (<1mm) ili zrnate (1-2mm) nakupine kontrastnog sredstva koji se s vremenom proširuju i izgledaju kao izlje-



**Slika 6.** Sijalografija. Sjena jednog kontrasta u parotidi pokazuje grozdaste nakupine kontrasta na mjestima upalom razorenog tkiva.

vi kontrastnog sredstva u izvankanalno tkivo žlijezde, što upozorava na veće oštećenje žljezdanog parenhima (5).

Primjena kontrastnih sredstava koristimo i kod sumnje na neuralgiju nervusa trigeminusa. Etiološki neuralgiju nervusa trigeminusa možemo podijeliti na primarnu ili idiopatsku i sekundarnu ili simptomatsku. Neuralgija nervusa trigeminusa dijagnosticira se na temelju detaljne anamneze i kliničke slike stanja pacijenta. Za potpuno sređivanje dija-

gnostičkih rezultata potrebno je napraviti neuroradiološku obradu pacijenta. Nalazi klasične radiološke obrade kranija u dva smjera, zatim snimke CT-a i MR-a neophodne su za uredan prikaz koštanih i moždanih struktura. Prikaz krvnih žila i eventualna malformacija registriraju se cerebralnom angiografijom. Cilj je ovih pretraga isključivanje patoloških promjena vaskularnih struktura (ateroskleroze, aneurizme i vaskularne kompresije) i tumora kao

mogućih uzroka neuralgije nervusa trigeminusa (8). ☺

## LITERATURA

1. **Hebrang A., Lovrenčić M.:** Radiologija, Zagreb: Medicinska naklada, 2001.
2. **Hebrang A., Klarić R.:** Radiologija - novo dopunjeno izdanje, Zagreb: Medicinska naklada, 2007.
3. **Knežević G.:** Oralna kirurgija 2.dio, Zagreb: Medicinska naklada, 2003.
4. **Janković S., Klarić R.:** Fizikalne osnove i klinički aspekti medicinske dijagnostike, Zagreb: Medicinska naklada, 2002.
5. **Glick M., Greenberg MS.:** Burketova oralna medicina, Zagreb: Medicinska naklada, 2006.
6. **Ivo Padovan:** Medicinski leksikon, Čakovec: Leksikografski zavod Miroslav Krleža, 1990.
7. **Vladimir Lapter:** Stomatološki leksikon, Zagreb: Globus, 1990.
8. **Blaženković Ana-Marija:** Trigeminalna neuralgija u domeni stomatologije, Zagreb Sonda br.10, 2004.
9. **Okeson P. Jeffrey:** Temporomandibularni poremećaji i okluzija, Zagreb: Medicinska naklada, 2008.

# Nepoželjni učinci fluorida

Dunja Čota<sup>1</sup>, Sanja Pavić<sup>1</sup>, Prof. dr. sc. Kata Rošin Grget<sup>2</sup>

[1] Studentica 4. Godine

[2] Katedra za farmakologiju Stomatološkog fakulteta Zagreb

## Uvod

Uporaba fluorida u prevenciji zubnog karijesa jedna je od najučinkovitijih mjera odgovornih za smanjenje karijesa u mnogim zemljama svijeta. Smatra se da su fluoridi u malim količinama neophodni za normalnu mineralizaciju tvrdih tkiva kao što su kosti i zubi. Kost i zubi sadržavaju 99% ukupnih fluorida u organizmu. Međutim fluoridi imaju i snažan toksikološki potencijal pa mogu

izazvati akutna i kronična otrovanja (1).

Fluoridi su dovedeni u vezu s zubnim karijesom početkom 20. st. kad su McKay i Black opisali pjegavost cakline uz istovremeno malo karijesnih zubi. Epidemiološke studije Deana i sur. provedene u Americi 30-tih godina pokazale su da postoji upravo razmjeran odnos između razine fluorida u pitkoj vodi i pjegavosti cakline (fluoroza), te obrnut odnos između razine fluorida i

zubnog karijesa. Utvrđeno je da razina fluorida od 1 mgF/L značajno reducira zubni karijes dok su promjene u izgledu cakline neznatne. Tako je ta količina fluorida u vodi za piće definirana kao "optimalna" količina u prevenciji karijesa. Na temelju rezultata spomenutih istraživanja započela je fluoridacija pitke vode 50-tih godina 20.st. (dodaje se od 0,7 do 1,2 mg fluora na litru vode ovisno o prosječnoj godišnjoj temperaturi), koja