

Sanacija zubi u općoj anesteziji

Mirta Sokolić, dr.dent.med.¹

Doc. dr. sc. Zoran Karlović¹

[1] Zavod za endodonciju i restaurativnu stomatologiju, Stomatološki fakultet Sveučilišta u Zagrebu

Veliki broj odraslih ljudi, a pogotovo djeca, zbog očekivane boli imaju strah od odlaska stomatologu. Radi toga se u Republici Hrvatskoj 90-95% stomatoloških zahvata radi u lokalnoj anesteziji. Ipak, postoje slučajevi kada njena primjena nije moguća te je tada indicirana opća anestezija. To je najčešće kod male ili nekooperativne djece, kod zahvata koji obuhvaćaju upaljeno područje, kod alergija na lokalne anestetike, mentalno retardiranih osoba, osoba s Downovim sindromom, autizmom, ezofagealnim refluksom, hemiparezom, tetraparezom, te kod osoba koje boluju od shizofrenije, hiperaktivnosti, psihoze i anksioznosti.

Primjena opće anestezije nije jednostavna. Zahvat se izvodi isključivo u bolničkim uvjetima te je potreban prostor s kompletnom opremom za opću anesteziju

kao i anesteziološki tim. Operacijska sala mora sadržavati aparat za anesteziju, rezervne boce kisika i dušičnog oksidula. U sali se mora nalaziti monitorski sustav s EKG-om, tlakomjerom i puls oksimetrom. Pored operacijske sale treba imati sobu za pripremu bolesnika, sobu za buđenje i pomoćne prostorije.

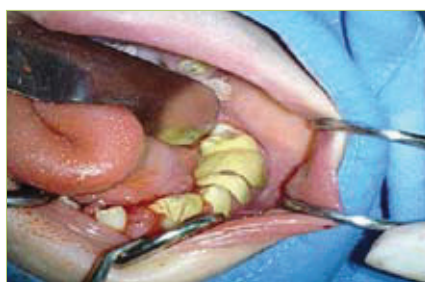Opća anestezija se postiže uvođenjem u organizam raznih lijekova koji se primjenjuju pojedinačno ili se međusobno kombiniraju, a djeluju na jedno ili više mjesta u središnjem živčanom sustavu.

Anestetici se mogu primijeniti intravenoski, intramuskularno, peroralno, inhalacijski ili rektalno. Svrha opće anestezije je postizanje bezbolnosti, postizanje nesvijesti, inhibicija normalnih tjelesnih refleksa te opuštanje skeletnih mišića. Utjecajem dobrog općeg anestetika moraju se naj-

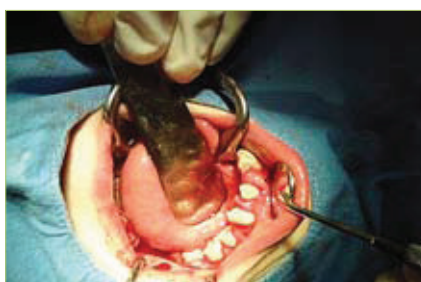prije poništiti funkcije velikog mozga (svijest, spontane kretnje), zatim kralješnične moždine (refleksne kretnje), dok funkcije vitalnih središta disanja i krvnog optjecaja u produljenoj moždini trebaju ostati očuvane.

Kod primjene opće anestezije komplikacije su znatno češće i daleko teže nego kod lokalne anestezije. Glavne komplikacije koje se javljaju tijekom ili nakon opće anestezije su povraćanje i aspiracija želučanog sadržaja, laringospazam i bronhospazam, zapadanje jezika i opstrukcija disanja, pneumotoraks, mehanička oštećenja usana, jezika, zubi i ždrijela tijekom intubacije, a moguće su i alergijske reakcije na anestetike.

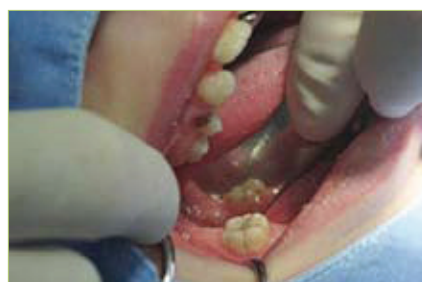Svi stomatološki zahvati koji se izvode u općoj anesteziji ulaze u domenu dnevne kirurgije. Osim dobrih strana izvođe-



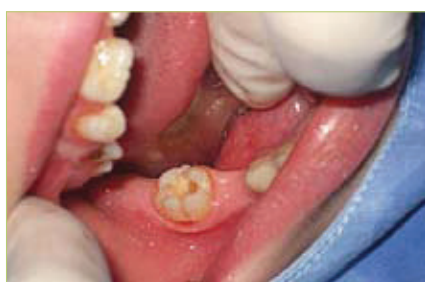Slika 1. Naslage kamenca



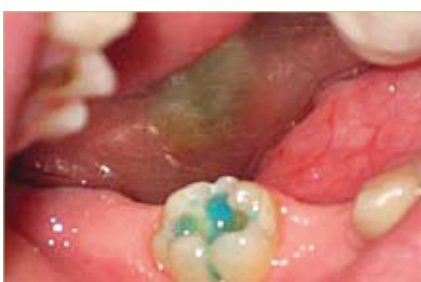Slika 2. Usna šupljina nakon uklanjanja naslaga



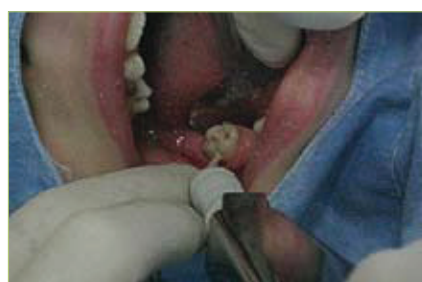Slika 3. Karijes na 46



Slika 4. Preparirani kavitet



Slika 5. Kondicioniranje kaviteta



Slika 6. Aplikacija staklenoionomernog cementa

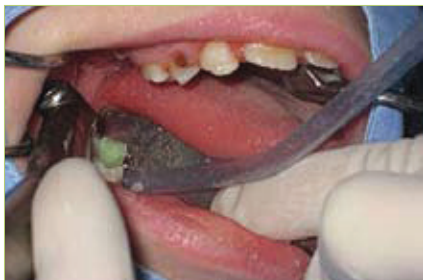

Perfect dental solutions by

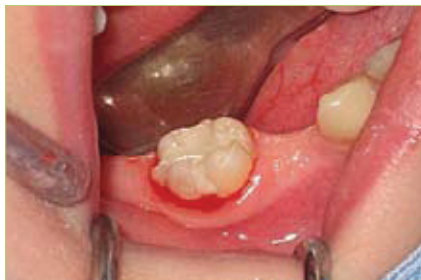

Franje Galinca 19a
42000 Varaždin, Croatia
E-mail: info@maico.hr
Web: www.maico.hr

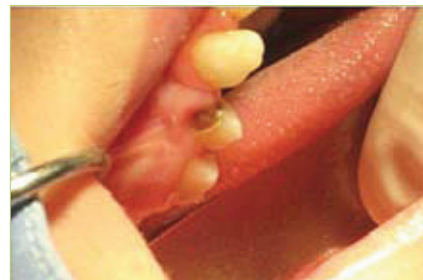Telefon / fax:
++385 42 261-330
++385 42 261-331
++385 42 261-336



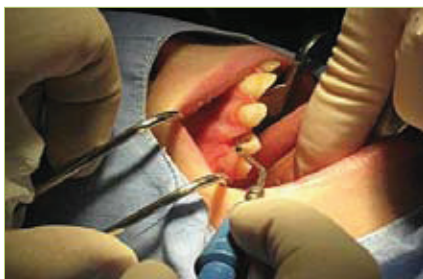Slika 7. Poliranje ispuna



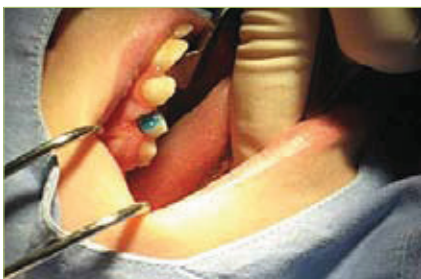
Slika 8. Završni izgled ispuna na 46



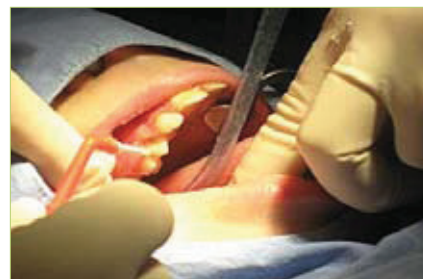Slika 9. Karijes na 53



Slika 10. Kauterizacija gingive



Slika 11. Aplikacija kiseline



Slika 12. Aplikacija adheziva

nja zahvata u općoj anesteziji javljaju se i problemi. Reakcija svakog pacijenta je različita, a oporavak nepredvidiv. Da bi pacijent bio otpušten kući nakon dnevne kirurgije mora biti sasvim budan, orijentiran i fiziološki stabilan najmanje pola do jednog sata. Ne smije biti postoperacijske boli, krvarenja, bolesnik ne smije povraćati niti imati mučninu. Pri otpuštanju pacijent mora imati pratnju koja o njemu vodi brigu na putu kući i ostaje s njim prvu noć.

Prije zahvata pacijent mora doći na preoperativnu obradu u anesteziološku ambulantu gdje anesteziolog provodi detaljnu anamnezu i pregled. Prije samog posjeta anesteziologu potrebno je učiniti pretrage koje uključuju EKG, RTG pluća, set pretraga krvi i pregled nadležnog liječnika. Nakon što je pacijent prošao preoperativnu evaluaciju, zaprima se u bolnicu.

Ujutro, obično pola sata prije zahvata, pacijent dobiva premedikaciju. To je obično sedativ koji se daje u obliku tablete, sirupa ili čepića u svrhu dovođenja pacijenta u povoljno stanje za anesteziju i planirani zahvat. Svrha premedikacije je smanjiti strah, osigurati analgeziju, smanjiti refleksnu nadražljivost te inhibirati sekreciju dišnih putova i žlijezda slinovni-

ca. Ponekad se prije zahvata daju i analgetici da se smanji postoperativna bol.

Sanacija zubi u općoj anesteziji indicirana je kod pacijenata sa fizičkim i psihičkim poteškoćama. Kako takvi pacijenti teško održavaju oralnu higijenu, česta je pojavnost karijesa i parodontnih bolesti. Ovi pacijenti često imaju smanjenu mogućnost komunikacije s okolinom te ne mogu prenijeti informaciju o bolnom zubu pa karijes dopire do pulpe izazivajući upalu i nekrozu.

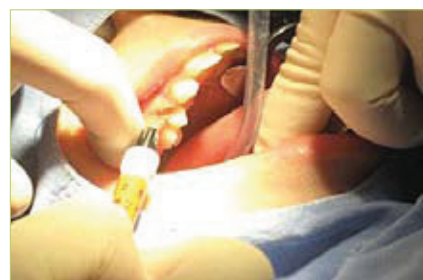Zbog nekooperativnosti ovi pacijenti ne mogu surađivati sa stomatologom u ordinaciji pa se i jednostavniji zahvati poput uklanjanja kamenca izvode u općoj anesteziji. U općoj anesteziji mogu se izvoditi svi stomatološki zahvati osim protetske i ortodontske terapije.

Iako je za većinu stomatoloških zahvata potrebna RTG snimka kako bi sve bilo učinjeno prema propisu i kako ne bi došlo do komplikacija tijekom liječenja, RTG snimka nije uvijek dostupna stomatologu zbog nekooperativnosti pacijenta.

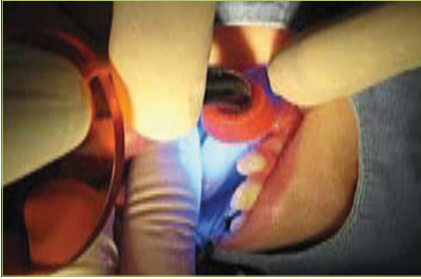
Ovisno o planiranom zahvatu i njegovom trajanju, a u dogovoru s anesteziologom određuje se vrsta anestezije. Pacijent se intubira na nos (iznimno na usta), a ulaz u farinks zaštići se gazom kako ne bi došlo do aspiracije stranog tijela.

U jednom posjetu nastoji se sanirati usnu šupljinu u što većoj mjeri. Uvijek se treba započeti zahvatom koji manje krvari kako bi sačuvali suho i pregledno radno polje. Prvi zahvat trebala bi biti konzervativna restauracija. Materijali izbora za restaurativne zahvate u općoj anesteziji su staklenoionomerni cementi i kompozitni materijali.

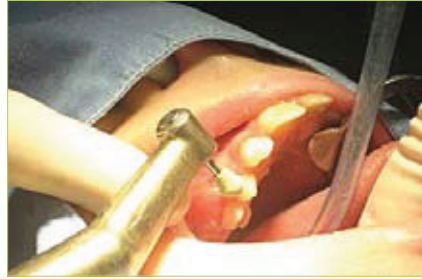Zbog ležećeg položaja u općoj anesteziji donja čeljust pada prema natrag što nam onemogućava postavljanje gornje i donje čeljusti u pravilan međučeljusni odnos i usklađivanje dobre okluzije. Gaza kojom zatvaramo ulaz u farinks potiskuje jezik prema naprijed zbog čega se usta ne mogu zatvoriti što također sprječava kontrolu okluzije. Kako staklenoionomerni cementi imaju slabija mehanička svojstva te se



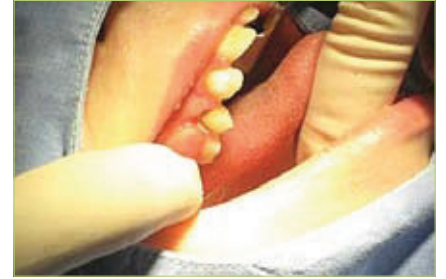Slika 13. Aplikacija kompozita



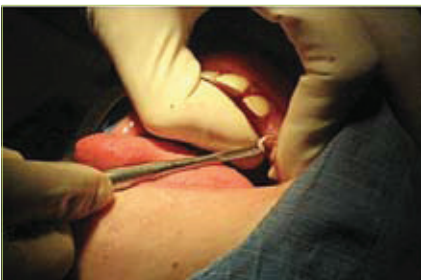Slika 14. Polimerizacija kompozita



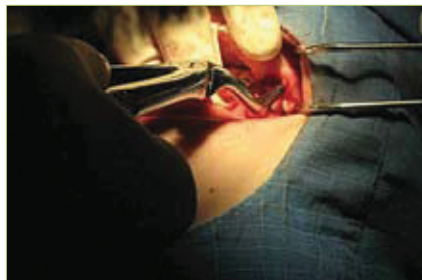Slika 15. Završno poliranje ispuna



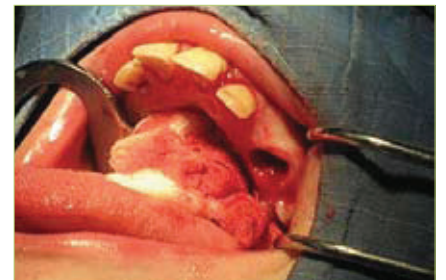
Slika 16. Završni izgled ispuna



Slika 17. Degažiranje sluznice Beinom



Slika 18. Ekstrakcija 24



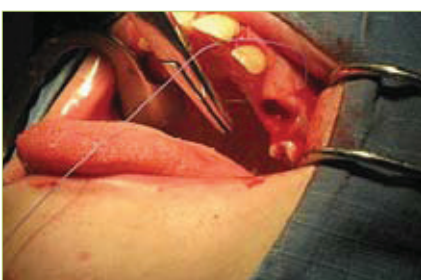
Slika 19. Ekstrakcijska rana

zbog nedovoljne čvrstoće i niske otpornosti na abraziju troše, oni su materijal izbora kod restauracija na stražnjim zubima na kojima ne možemo uskladiti okluziju pri radu u općoj anesteziji.

Rad s kompozitnim materijalima indiciran je kod restaurativnih zahvata u fronti radi estetike.


Slijedeći zahvat koji se radi je endodontska opskrba zuba. Endodontski zahvati izvode se postupkom hladne lateralne kondenzacije, a pri tome se koriste standardni materijali za endodontiju. Endodontski zahvati se uglavnom rade na frontalnim zubima, a distalno se izvode jedino u slučaju manjeg broja preostalih vitalnih zubi.

Parodontološki zahvati, apikotomije i ekstrakcije izvode se na kraju.



Slika 20. Šivanje rane resorptivnim koncem

Kod zahvata koji zahtijevaju šivanje rane, koriste se resorptivni konci kako bi se izbjegao još jedan posjet zbog vađenja šavova. Kod hitnih stanja prilikom vađenja manjeg broja zubi primjenjuje se kratkotrajna inhalacijska anestezija.

Kako se u kliničkoj praksi susrećemo s određenim brojem pacijenata kojima se adekvatna stomatološka skrb ne može pružiti u stomatološkoj ambulanti, obveza je svakog stomatologa prepoznati pacijenta za kojeg je opća anestezija najbolje moguće rješenje i na taj mu način omogućiti potrebno liječenje. 

LITERATURA

1. **Miše I**, Oralna kirurgija. Jumena. Zagreb. 1983.
2. **Koch G, Poulsen S**. Pedodontija. Naklada Slap. Zagreb. 2005.
3. **Mašović S**. Društvo i retardirani adolescenti. Pregled problema MNRO, 1968.
4. **Muačević V, i suradnici**. Psihijatrija. Medicinska naklada. 1995.
5. **Nowak AJ**. Dentistry for the handicapped patient; The C.V.Mosby Company; St.Louis.1976.
6. **Škrinjarić I, Nikolić S**. Genetski aspekti mentalnih poremećaja. Školska knjiga.1990.

7. **Bagatin M, Virag M**. Maksilofacijalna kirurgija. Školska knjiga. Zagreb. 1991
8. **Lalević P**, Anesteziologija. Medicinska knjiga. Beograd. 1993.
9. **Prpić I, i suradnici**. Kirurgija za medicinare. Školska knjiga. Zagreb. 1995.
10. **Linčir I**, Farmakologija za stomatologe. Moderna vremena. Zagreb. 1999.
11. **Atkinson, Rushman, Lee**. A synopsis of Anaesthesia. 1987.
12. **Monheim LM**. General anaesthesia in dental practice. St Louis;Mosby.1968.
13. **Tramer MR**. Treatment of postoperative nausea and vomiting;BMJ.2003.
14. **Stadler M, Bardiau F, Seidel L, Albert A, Boogaerts JG**. Difference in risk factors for postoperative nausea and vomiting; Anesthesiology, 2003.
15. **American Academy of Pediatrics**. Supervision for children with Down syndrome; Pediatrics 107, 2001.