

Mukogingivalna kirurgija

Ana Slijepčević¹, Ivan Slijepčević¹

mr.sc. Darko Božić², Ana Badovinac, dr. dent. med.²

[1] studenti 5. godine

[2] Zavod za parodontologiju, Stomatološki fakultet Sveučilišta u Zagrebu

Pojam mukogingivalna kirurgija vezan je uz operativne zahvate čija je glavna svrha očuvanje pričvrstne gingive, zaustavljanje recesije, te povećanje dubine vestibuluma. Tim zahvatima ispravljaju se nedostaci u morfologiji, položaju i količini gingive oko zuba. Na razvoj mukogingivalne kirurgije utjecao je sve veći broj estetskih problema i defekata kao kombinacije genetskih i stečenih čimbenika koje možemo svrstati pod zajednički naziv - mukogingivalni problem. Osim fenotipa pričvrstne gingive, nepostojanja koštane lamele na vestibularnoj strani (dehiscijencije, fenestracije), promjene dubine vestibuluma, te koronarno hvatište frenuluma, na razvoj estetskih abnormalnosti u području vidljivog dijela usne šupljine, bitno je utjecala i nepravilna oralna higijena. Nepravilni pokreti pri četkanju te prekomjerna snaga koja se pritom koristi, pridonijeli su razvitku gingivalnih recesija i klinastih defekata koji, osim fizioloških, stvaraju i estetske probleme pacijentima, te tako čine velik udio u skupini mukogingivalnih problema. Kod takvih pacijenata se nastoji promijeniti tehnika četkanja, obavezne su redovite kontrole, čišćenje i poliranje zubi. Nakon što je uspostavljena dobra oralna higijena, te je pacijent naučio pravilno četkati, može se pristupiti kirurškom zahvatu. Ukoliko nakon nekoliko mjeseci ne dođe do značajnih promjena, indiciran je kirurški zahvat.

Mukogingivalni problem

Mukogingivalni problem je definiran prisutnošću upale i recesija gingive u područjima s malo ili bez pričvrstne gingive. Važno je znati da niti jedna od navedenih komponenata - upala, recesija, minimalna prisutnost ili nedostatak pričvrstne

gingive, ne predstavlja dijagnozu mukogingivalnog problema. Za to je potrebna kombinacija tih triju karakteristika kako bi se upotpunila definicija.

Recesija gingive je izloženost površine korijena zbog apikalnog pomaka marginalnog ruba gingive. Iako recesija gingive zahtijeva liječenje iz različitih razloga, trebalo bi imati na umu da područja u kojima je prije bila recesija, mogu dugo vremena biti bez upale i zadržati stabilnu razinu pričvrstka. Razlozi za kiruršku sanaciju recesije gingive su estetika, preosjetljivost, karijes korijena ili abrazija zubnog vrata.

Razlozi za mukogingivalnu terapiju

Postoji veliki broj potencijalnih uzroka nastanka gingivalne recesije. Osim recesije koja nastaje kao posljedica aksijalnog pomaka gingive uslijed traume ili kao posljedica parodonto-kirurškog postupka, promatrajući ostale čimbenike, došlo se do zaključka da je svima zajednička jedna stvar, a to je gingivalna upala. Upala gingive može nastati djelovanjem plaka ili mehanički (npr. agresivno četkanje) na područjima s malo ili bez pričvrstne gingive, uzrokujući recesiju. Uske apikokoronarne dimenzije i smanjenje bukolingvalne debljine pričvrstne gingive, mogu biti predisponirajući faktor za recesiju. To je posebno važno u slučajevima gdje se tanka gingiva nalazi na mjestu bez alveolarne kosti. Nedostatak odgovarajuće vestibularne dubine je još jedna nepovoljna anatomska situacija, često viđena u područjima s mukogingivalnim problemom. Koronarni pomak frenuluma obično je povezan sa smanjenjem vestibularne dubine. U ekstremnim slučajevima može doći do toga da se sluznica

usne ili obraza izravno veže na gingivalni rub, što je može učiniti pokretnom i otežati kontrolu plaka, a samim time stvoriti predisponirajuće čimbenike za nastanak recesije. Test napetosti će pokazati gingivne nedostatke u tim regijama. Prisutnost tanke alveolarne ploče ili njezin potpuni nedostatak, kao što je primjer kod dehiscijencija ili fenestracija, česti su nalazi oko malpozicioniranih, velikih protrudiranih ili ortodontski liječenih zubi koji su pomaknuti s mjesta u alveolarnom nastavku. Osim toga, pozitivne korelacije utvrđene su između recesije gingive i prominencije korijena, te između recesije i pomaka zuba. Važne funkcionalne odrednice u liječenju mukogingivalnog problema su zaustavljanje recesije gingive i olakšavanje kontrole plaka na pogođenim područjima (1).

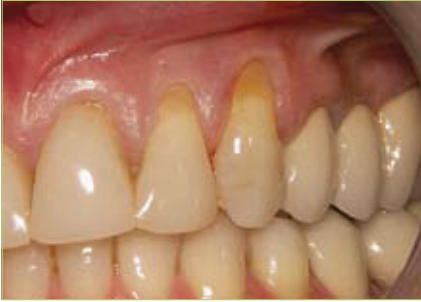Pravilna mukogingivalna terapija također će rezultirati stvaranjem odgovarajuće vestibularne dubine u područjima gdje je ona manjkava. Ako se ne liječi, recesija gingive može napredovati do točke kada može ugroziti postojanje zuba. Osim toga, izloženost površine korijena može dovesti do karijesa korijena ili abrazije, od kojih oba mogu ugroziti vitalitet pulpe.

Korištenje mukogingivalne kirurgije kao metode prevencije razvoja mukogingivalnog problema igra bitnu ulogu u pripremi zuba za ortodontsku i protetsku terapiju.

Ciljevi liječenja

Glavne indikacije za liječenje su estetski zahtjevi, preosjetljivost korijena, nastanak plitkih karijesnih lezija korijena, cervikalne abrazije, te promjena topografije marginalnog tkiva kako bi se olakšalo provođenje oralne higijene.

Osnovni cilj mukogingivalne kirurgije je zaustavljanje recesije, proširenje pri-



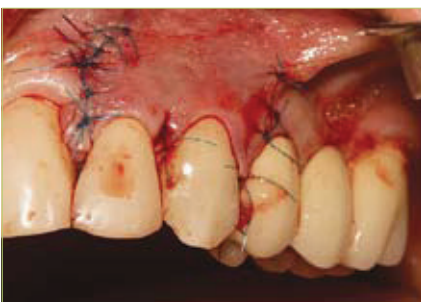Slika 1. Recesije na zubima 22 i 23 - inicijalna situacija

čvrstne gingive, produbljenje vestibuluma i prekrivanje recesija. Mukogingivalna kirurška terapija trebala bi rezultirati povećanjem apikokoronarne i bukolingvalne dimenzije gingivnog tkiva i uspostavom odgovarajuće vestibularne dubine, gdje je to potrebno. Novoformirana pričvrtna gingiva treba imati dovoljan volumen i integritet kako bi se sanirala postojeća recesija, a to znači prekrivanje ogoljelog korijena do razine caklinsko-cementnog spojišta, s posljedičnim nastankom plitkog sulkusa. Prekrivanje recesije danas je jedan od najčešćih zahvata, prvenstveno zbog estetskih indikacija.

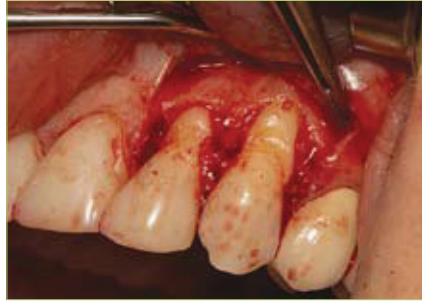Terapijski modaliteti

1. PETELJKASTI REŽANJ

Peteljasti režanj je skup nekoliko sličnih tehnika koje se međusobno razlikuju prema smjeru pomaka režnja, vrsti rezova i šavova, a princip im je postavljanje mekog tkiva oko područja recesije preko samog defekta, tako da jedan dio režnja uvijek ostaje vezan za okolno tkivo. Postoje lateralni, koronalni i polumjesečasti pomaknuti režanj. Nakon početnog prekrivanja recesije, javljaju se komplikacije, pa tako kod lateralnog nastaje recesija na susjednom zubu s kojeg je pomaknuta



Slika 3. Koronarno pomaknut režanj šavovima je pričvršćen u razini caklinsko-cementnog spojišta



Slika 2. Prikaz odignutog režnja

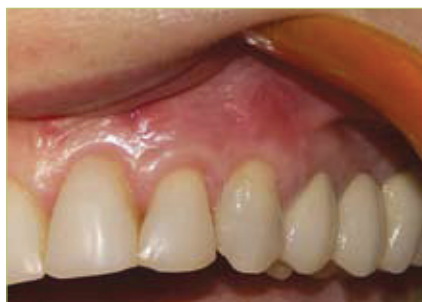marginalna gingiva zajedno s režnjem. Kod koronalno pomaknutog režnja nastaje recidiv ili nekroza, ako je režanj pretanak, a kod polumjesečastog može doći do ekspaniranja dehiscijencije korijena. Danas se koriste modificirane tehnike, kojima se komplikacije nastoje svesti na minimum (slike 1, 2, 3, 4) (2, 3).

2. SLOBODNI GINGIVALNI TRANSPLANTAT

Slobodni gingivalni transplantat (SGT) je tehnika uzimanja mekih tkiva iz područja udaljenih od recesije, sa svrhom nadoknade pomične, nekeratinizirane mukoze, keratiniziranom gingivom, najčešće s područja nepca. Recesija se ne prekriva. Genetičkom determinacijom tkivo nakon transplantacije zadržava svoja tipična svojstva.

Indikacije za zahvat su:

1. uska ili nepostojeća pričvrtna gingiva kod mukogingivalnog problema
2. nepostojeća ili tanka pričvrtna gingiva prije ortodontske terapije (pomak zuba vestibularno)
3. marginalno inserirani labijalni frenulumi i bukalne plike kod plitkog vestibuluma
4. tanka ili nepostojeća pričvrtna gingiva prije subgingivne preparacije



Slika 4. Prikaz rezultata nakon 1 godine

5. nepostojeća pričvrtna keratinizirana sluznica prije implantacije ili na implantatima
6. recesije klase I i II po Milleru, kad nije moguć transplantat vezivnog tkiva
7. prije prekrivanja korijena koronalno pomaknutim režnjem

Kontraindikacije

SGT je suvišan kod stacionarnih recesija koje se mogu korigirati higijenom, bez upale i bez estetskih problema, te u situacijama kada je indicirano prekrivanje recesija. Slobodni gingivalni transplantat, dakle, prije svega pomaže u zaustavljanju recesije, a nikako ju ne prekriva.

Zaustavljanje recesije

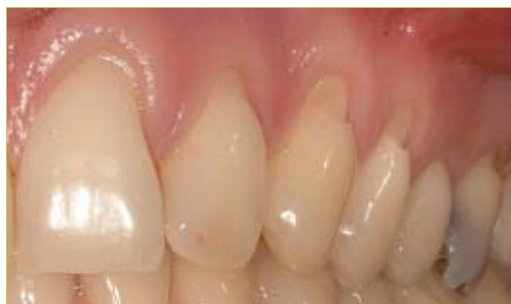Kirurški postupak započinje primjenom lokalne anestezije u područje primanja i uzimanja transplantata. Nakon toga, na mukogingivalnoj granici povlači se supraperiostalna horizontalna incizija, uklanjaju se mukoza, submukoza i mišići, sve do periosta. Na taj se način priprema ležište za transplantat. Uzima se šablona za prenošenje veličine transplantata te postavlja na tvrdo nepce, nakon čega slijedi uzimanje transplantata debljine 1 mm, kako bi se osigurala prisutnost subepitelnog vezivnog tkiva koje određuje gradbu epitela tijekom cijeljenja. Transplantat se postavlja u ležaj, komprimira tupferom natopljenim NaCl kako bi se izbjegao nastanak hematoma, te na koronarnom rubu fiksira atraumatskim šavovima (apikalno jedan rub mora ostati slobodan).

Povoljno cijeljenje rane i uspjeh osigurava sloj lamine proprije ispod epitela transplantata. Nakon 2 dana dolazi do deskvamacije epitela, te nastajanja "novog", epitelizacijom s gingivalnog ruba ležišta transplantata. Nakon tjedan dana transplantat zacjeljuje, a u potpunosti se keratinizira nakon 4 tjedna.

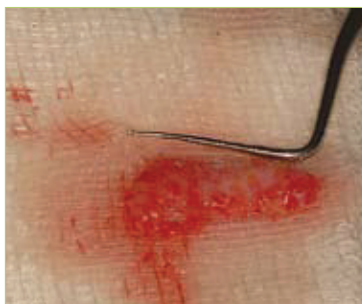Uspjeh ove tehnike ponajviše određuje debljina tkiva i vaskularizacija, zbog čega je SGT vrlo osjetljiva, ali uspješna metoda, iako su njeni glavni nedostaci brojnost operativnih područja, te nesklad boje transplantata i okolnog tkiva.

Pokrivanje recesije

Slobodni gingivalni transplantat se, kao što je rečeno, koristi za zaustavljanje rece-



Slika 5. Klinasti defekti i multiple recesije - inicijalna situacija



Slika 6. Vezivni transplantat

sija, iako postoje rijetke indikacije kada ga možemo primijeniti i u svrhu prekrivanja recesija, kao estetsku indikaciju. Prednost slobodnog gingivalnog transplantata u odnosu na subepitelni vezivni režanj, koji se najčešće koristi kao tehnika prekrivanja recesije, je u tome što SGT osigurava bolje povećanje apikokoronarne debljine pričvrstne gingive. Danas se u mukogingivalnoj kirurgiji koriste 2 tehnike presađivanja slobodnog gingivalnog transplantata; prema Milleru i Bernimoulinu - izravna i neizravna tehnika.

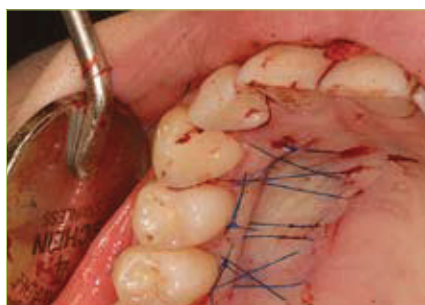
Izravna (jednofazna) tehnika po Milleru

Nakon primjene lokalne anestezije, izvodi se supragingivno i subgingivno struganje i poliranje korijena, čime se osigurava što bolji kontakt korijena i transplantata. Priprema ogoljelog korijena je od primarne važnosti za uspjeh u bilo kojem postupku pokrivanja korijena. Pravilno pripremljen korijen, omogućit će stvaranje biološkog pričvrstka tkiva u cijeljenju, te će rezultirati plitkim postoperativnim sulkusom. Kako bi se uklonio zaostadni sloj nastao mehaničkom obra-

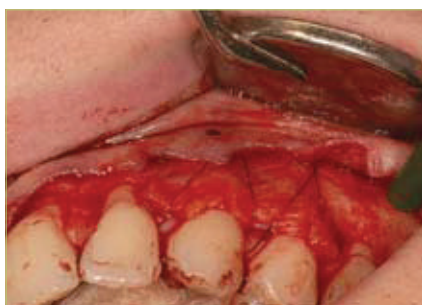dom korijena, korijen se kondicionira tetraciklinskom otopinom ili limunskom kiselinom jednu minutu, te se rade horizontalni rezovi, pod kutom od 90°, na dvije susjedne interdentalne papile uz područje recesije koje će biti pokriveno transplantatom. Ovi rezovi su u razini caklinsko-cementnog spojišta i prošireni su na linije susjednih zuba. Dva vertikalna reza se postavljaju na distalne krajeve horizontalnih rezova i proširuju se izvan mukogingivalne linije, pritom pazeći da se ne izloži kost. Periferni dio režnja se oblikuje i ekscidira škarama, te osigurava udaljenost od 3 mm između apikalnog dijela sulkusa i mjesta prekrivanja. Tada se pristupa skidanju gingivalnog transplantata, debljine 2 mm, s nepca u području drugog pretkutnjaka i prvog kutnjaka (1).

Neizravna (dvofazna) tehnika po Bernimoulinu

Dvofazna tehnika obuhvaća korištenje slobodnog gingivalnog transplantata, nakon čega slijedi koronalno pomicanje kako bi se pokrila recesija gingive i obično se izvodi 8 tjedana nakon postavljanja SGT. Može se koristiti za ispravljanje po-



Slika 7. Zatvaranje donorskog mjesta šavovima



Slika 8. Transplantat postavljen na mjesto ležišta (tehnika po Zucchelliju)

grešaka nastalih prilikom direktne tehnike, iako je njena uporaba dosta rijetka.

3. SLOBODNI TRANSPLANTATI VEZIVNOG TKIVA

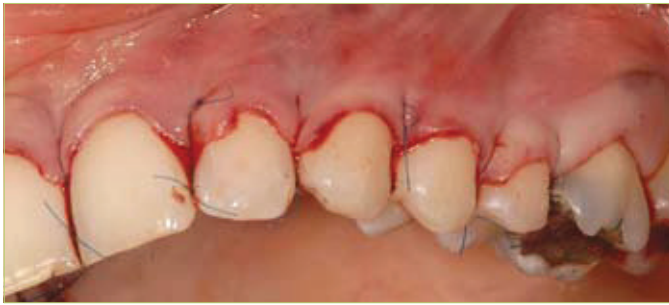Danas se transplantati vezivnog tkiva navode kao "zlatni standard" prekrivanja recesija gingive, te su na taj način gotovo istisnuli gingivalni transplantat iz upotrebe. Estetski su puno prihvatljiviji, iako je sam postupak gotovo identičan, a mogu se koristiti za prekrivanje recesija ili augmentaciju grebena. Postupak se sastoji od uzimanja transplantata vezivnog tkiva s područja nepca, ispod epitela i postavljanja transplantata na ogoljeli korijen zuba. Nakon postavljanja i utiskivanja transplantata u ležište, povlačimo ispreparirani mukoperiostalni režanj s baze recesije preko transplantata, kako bi osigurali potrebnu krvnu opskrbu i samim time, bolji estetski i kozmetički rezultat. Prednost transplantata vezivnog tkiva, u odnosu na gingivalni, je u tome što se ovom tehnikom osigurava dvostruka krvna opskrba, iz potonjeg vezivnotkivnog transplantata, te prekrivajućeg režnja. Danas se vezivni transplantat najčešće koristi u kombinaciji s koronalno pomaknutim režnjem za jedan zub ili više njih (slike 5, 6, 7, 8, 9, 10) (4, 5).

4. FRENOTOMIJA I FRENEKTOMIJA

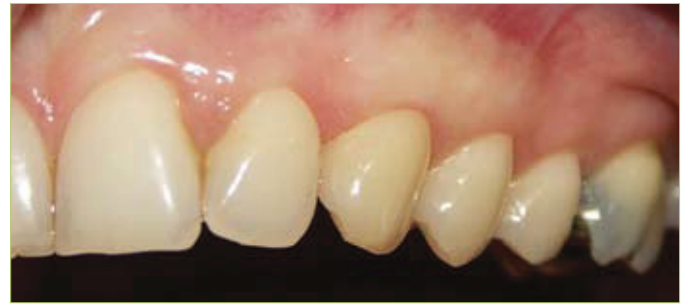Najjednostavnije kirurške tehnike su frenotomija i frenektomija. Često se primjenjuju u sklopu ortodontskog liječenja (diastema mediana). Indikacije za zahvat su hiperplastični labijalni frenulumi s niskim hvatištem, te prekomjerno povlačenje ruba gingive i interdentalne papile s posljedičnim lokaliziranim recesijama. Frenotomijom se hvatište frenuluma u gingivi i periostu presječe, te ga se pomakne u alveolarnu mukozu. U odnosu na frenotomiju, frenektomija je operacija ekscizije cijelog vezivnog tkiva s komplikacijom gubitka interdentalne papile (6).

Odabir tehnike ovisno o Millerovoj klasifikaciji

Pri izboru odgovarajuće tehnike bitna je pravilna klasifikacija recesija koja se temelji na 4 stupnja prema Milleru. Klase I i II nastaju pretežno zbog morfoloških čimbenika (dehiscijencije i fenestracije)



Slika 9. Šavovi učvršćuju koronarno pomaknuti režanj oko zuba i na interdentalna ležišta vezivnog tkiva



Slika 10. Rezultati nakon 2 godine

i trauma uzrokovanih nepravilnim četkanjem, dok su klase III i IV najčešće posljedica parodontitisa i parodontne terapije.

Za klasu I po Milleru, gdje je gingivalna recesija plitka (do 4 mm) i gdje defekt zahvaća samo pričvrсну gingivu, indicirani su peteljasti pomaknuti režanj, slobodni gingivalni transplantat i slobodni vezivnotkivni transplantat, bez obzira jesu li recesije uske ili široke. Za široke moguće je uvjetno primjeniti i dvofaznu tehniku prema Bernimoulinu. Za klasu II (recesija dublja od 4 mm s defektima u pomičnoj sluznici) najprihvatljiviji su slobodni vezivnotkivni transplantat i vođena tkivna regeneracija. Slobodni vezivnotkivni transplantat, kao zlatni standard, ima prednost, jer se može primjeniti kod svih vrsta recesija. Potpuno i zadovoljavajuće prekrivanje gingivalnih recesija može se očekivati samo kod klase I i II, kod je dok klase III i IV moguće samo djelomično prekrivanje, zbog gubitka kosti i mekih tkiva (7, 8).

Metode uzimanja transplantata s nepca

S nepca se uzimaju i epitelizirani i vezivnotkivni transplantati u različitim debljinama. Uzimaju se s mjesta koje je oko 2 mm udaljeno od ruba gingive, gingivalni transplantati u području pretkutnjaka i kutnjaka, a vezivnotkivni u području očajnika i pretkutnjaka, kako ne bi došlo do ozljede arterije palatine i posljedičnog krvarenja, jer vezivnotkivni transplantat obuhvaća dublje slojeve tkiva. Transplantati mogu biti različite debljine, ali bitno je da za direktno prekrivanje bude deblji od onog za zaustavljanje recesija. Za uzimanje slobodnog transplantata mogu

se koristiti različiti instrumenti, ovisno o debljini koju želimo dobiti. Tako se u praksi kao osnovni dio opreme mogu pronaći ručni i strojni mukotomi, te skalpeli i noževi za gingivektomiju. Mukotomima dobivamo transplantate pravokutnog oblika, dok se skalpelom i noževima uzimanje uzorka individualizira te se oblik transplantata prilagođava obliku ležišta.

Vezivni transplantat s nepca uzima se metodom koja se naziva vrata stupice. Nakon što se napravi okomiti rez na kost negdje 3-4 mm od marginalnog ruba gingive, ide se paralelno s palatinalnom mukozom tako da se ostavi palatinalni

režanj debljine barem 1-1.5 mm. Nakon toga ide se supraperiostalno, te se vezivno tkivo odvaja od periosta. Naravno, ovdje je potrebno paziti da se ne zareže arterija palatina ili neki njezin veći ogranak. Transplantat se potom odvaja od periosta, te se stavlja na vlažnu sterilnu gazu, a potrebno je paziti da se transplantat ne stišće, te da uvijek bude u vlažnom mediju. Kod uzimanja vezivnog transplantata s nepca može doći do komplikacija kao što su krvarenja iz nepca zbog ozljede arterije palatine ili njezinog ogranka, te nekroza nepca koje onda cijeli sekundarno (tablica 1).

MUKOGINGIVALNA TERAPIJA – PARODONTNA PLASTICNA KIRURGIJA • 611

Tablica 27-1. Sažetak podataka o količini postignutog prekrivanja korijena različitim zahvatima, dostupnih iz literature

Postupak prekrivanja korijena	Br. studija	Br. pacijenata/zuba	Prekrivanje korijena	
			Srednji % inicijalne recesije	Raspon
Rotacijski režnjevi	10	222/235	68%	41-74
Koronarno pomaknuti režnjevi	12	216/416	80%	55-99
Vođena tkivna regeneracija	34	576/682	75%	48-94
Slobodni transplantat mekog tkiva	30	589/796	86%	53-98
Epitelizirani transplantat mekog tkiva	16	335/491	63%	11-87

Tablica 27-2. Sažetak podataka o predvidljivosti potpunog prekrivanja korijena različitim zahvatima, dostupnih iz literature

Postupak prekrivanja korijena	Br. studija	Br. pacijenata/zuba	Potpuno prekrivanje korijena	
			Srednji % zuba	Raspon
Rotacijski režnjevi	1	30/30	43%	-
Koronarno pomaknuti režnjevi	10	188/388	50%	9-95
Vođena tkivna regeneracija	23	344/440	36%	0-75
Slobodni transplantat mekog tkiva	25	532/715	61%	0-93
Epitelizirani transplantat mekog tkiva	10	253/380	28%	0-90

Tablica 1. Postotci uspješnosti prekrivanja recesija ovisno o primijenjenoj metodi (preuzeto iz 3)

Postoji nekoliko čimbenika koji utječu na uspjeh terapije:


- * Loša oralna higijena i pušenje negativno utječu na uspjeh
- * Dimenzija recesije: široke > 3 mm i duboke > 5 mm imaju manje povoljan ishod terapije
- * Debljina reznja: ako je 0.8 mm i više, moguće je potpuno prekrivanje korijena
- * Položaj reznja 3 mm preko CCS-a

Nadalje, potpuno prekrivanje recesija po Milleru klasa I i II upotrebom vezivnog transplantata nije zagarantirano automatizmom, ono značajno ovisi o tehnici operatera, te je prilikom zahvata potrebno voditi računa o nekoliko čimbenika:

- * Oblikovanju reznja
- * Obradi površine korijena
- * Dovoljnoj količini vezivnog tkiva (visina i debljina)
- * Postavljanju transplantata
- * Transplantat mora biti priljubljen uz korijen (stabilizacija)
- * Vaskularizaciji transplantata
- * Šivanju
- * Postoperativnoj njezi

Bilo koji od ovih čimbenika koji se loše izvede uzrokuje neuspjeh terapije. Iz ovoga postaje jasno da je uspjeh u mukogingivalnoj kirurgiji zapravo izrazito ovisan o kirurškoj sposobnosti operatera i nježnoj manipulaciji tkivom. Ona praktično ne trpi pogreške.

Postoperativna njega je jedan od ključnih preduvjeta dugoročno uspješne kirurške terapije gingivalnih recesija. Prvih nekoliko tjedana (4 tjedna) pacijent bi trebao izbjegavati četkanje i žvakanje na operiranoj strani. Nikako ne bi smio pušiti, te bi kroz prvih 6 tjedana nakon zahvata trebao ispirati usnu šupljinu klorheksidinom najmanje 2 puta dnevno po jednu minutu. Nakon 4 tjedna pacijent može započeti s četkanjem operiranog područja, ali isključivo mekanom četkicom i s takvom četkicom mora četkati prvih 6 mjeseci.

Pod uvjetom da su ispunjeni svi gore navedeni zahtjevi, prekrivanje recesija i proširenje pojasa pričvrstne gingive kratkoročno i dugoročno su vrlo predvidljivi zahvati s velikim postotkom uspješnosti. 

LITERATURA

1. **Camargo PM, Melnick PR, Kenney EB.** The use of free gingival grafts for aesthetic purposes. *Periodontol* 2000 2001;27:72-96.
2. **Bouchard P, Malet J, Borghetti A.** Decision-making in aesthetics: root coverage revisited. *Periodontol* 2000 2001;27:97-120.
3. **Kassab MM, Badawi H, Dentino AR.** Treatment of gingival recession. *Dental Clinics of North America.* 2010;54(1):129-40.
4. **Langer B, Langer L.** Subepithelial connective tissue graft technique for root coverage. *J Periodontol.* 1985;56(12):715-20.
5. **Bruno JF.** Connective tissue graft technique assuring wide root coverage. *Int J Periodontics Restorative Dent.* 1994;14(2):126-37.
6. **Lindhe J, editor.** Klinička parodontologija i implantologija. Zagreb:Globus.
7. **Zucchelli G, De Sanctis M.** Treatment of multiple recession-type defects in patients with esthetic demands. *J Periodontol.* 2000;71(9):1506-14.
8. **Pini Prato G, Tinti C, Vincenzi G, Magnani C, Cortellini P, Clauser C.** Guided tissue regeneration versus mucogingival surgery in the treatment of human buccal gingival recession. *J Periodontol.* 1992;63(11):919-28.

Kantina KOD MARE je stvarno super jer...

-kod nas možete popiti kavu,
pojesti sandwich s prijateljima ili
asistentom koji vam se sviđa

-ovdje možete organizirati
domjenak kad jednom
diplomirate, magistrirate,
doktorirate, itd.

-organiziramo catering i izvan
prostorija kantine

-u kantini je uvijek opuštena i
prigodna atmosfera

-kantina je naš ovlaštenu
distributer

