

# Otkrivanje osteoporoze na ortopantomografskim snimkama čeljusti

Matea Sipina<sup>1</sup>

Dr.sc. Ivana Savić Pavičin<sup>2</sup>

[1] Studentica 6.godine

[2] Zavod za dentalnu antropologiju, Stomatološki fakultet Sveučilišta u Zagrebu

## Uvod

Ortopantomografska snimka je jedinstvena ekstraoralna radiološka tehnika koja omogućava doktoru dentalne medicine cjelokupni pregled svih zuba i okolnih koštanih struktura gornje i donje čeljusti. Prva ortopantomografska snimka je načinjena 1934. godine. Danas je kvaliteta snimki značajno bolja zahvaljujući napretku tehnologije a sve češće se koristi digitalna tehnika snimanja. (Slika 1)

Panoramske rendgenske snimke koriste su u slijedeće svrhe:

- Procjenu rasta i razvoja kod djece i adolescenata, uvid u stanje mješovite denticije i stadij razvoja trećeg kutnjaka (procjenu dentalne dobi),
- Analizu stanja zuba kod ozubljenih ili djelomično bezubih odraslih osoba,
- Analizu stanja kosti kod potpuno bezubih pacijenata,
- Analizu kosti lica i čeljusti nakon traume,
- Analizu velikih koštanih lezija (1).
- Također, panoramske snimke mogu biti korisne u procjeni stanja kosti i preoperativnom planiranju implantološke terapije, kod kraniofacijalnih anomalija te u dijagnostici poremećaja temporomandibularnog zgloba (2).

Prva istraživanja o povezanosti promjena čeljusnih kostiju i osteoporoze datiraju iz 1960. godine. Budući da se ortopantomogram koristi svakodnevno u stomatološkoj praksi u analizi stanja oralnog zdravlja, nametnulo se pitanje o mogućnosti prepoznavanja određenih promjena na čeljusnim kostima, prvenstveno mandibuli, koje bi upućivale na sistemske promjene

mineralne gustoće kosti, osteoporoze i osteopenije.

## Osteoporoza

Osteoporoza je stanje koštana sustava koja karakterizira smanjena čvrstoća kostiju te su mogući lomovi pri minimalnom naporu, pa i pri obavljanju rutinskih svakodnevnih aktivnosti. Ukupna čvrstoća kosti odnosno sposobnost kosti da odoljeva nastanku loma, ovisi o koštanoj masi, njezinoj morfologiji i mikroarhitekturi, te o svojstvima koštana tkiva (gustoća, mineralizacija matriksa, kolagena vlakna i mikroostećenja) (3).

Mineralna gustoća kosti (bone mineral density - BMD) ovisi o vrhuncu koštane mase koji je dosegnut u dobi oko tridesete godine života, a nakon toga opada. Svjetska zdravstvena organizacija definira osteoporoza na osnovi izmjerene vrijednosti mineralne gustoće kosti u kategorijama navedenima u Tablici 1.

Definicija Svjetske zdravstvene organizacije primjenjiva je na žene u menopauzi i muškarce starije od pedeset godina. T-vrijednost je vrijednost mineralne gustoće kostiju u usporedbi sa vrijednostima mineralne gustoće u kontrolnoj skupini koju čine žene na vrhuncu mineralne koštane gustoće. Z-vrijednost iskazuje mineralnu gustoću u usporedbi sa kontrolnom skupinom jednake dobi i spola. Z-vrijednost bi se trebala koristiti kod žena prije menopauze, te u muškaraca mlađih od pedeset godina i u djece (4-7).

Osteoporoza je najčešća metabolička bolest kostiju i zbog velike učestalosti, a nezamjetne simptomatologije nazivana i "tihom

epidemijom". Lomovi kostiju najozbiljnija su komplikacija osteoporoze, a najčešći su lomovi kralješaka, bedrene kosti i podlaktice (8). Nasljeđe utječe na kvalitetu kosti čak do 80 %. (9). Na rast i razvoj koštana sustava također utječu genetički, metabolički i prehrambeni čimbenici, a veliko značenje imaju i djelovanje sila, odnosno mehaničkih opterećenja na kost te brojni čimbenici koji utječu na biologiju koštanih stanica, estrogen, vitamin D, kalcij, paratiroidni hormon, kalcitonin, bifosfonati i fluoridi. Utjecaj je mehaničkih i drugih čimbenika međusobno povezan. Njihovo sinergističko djelovanje je potkrijepljeno brojnim istraživanjima koja potvrđuju da mehanički podražaj, što vodi hipertrofiji ili atrofiji kosti, može biti izmjenjen pod utjecajem endokrinog statusa, prehrane ili lijekova (10-13).

Prema procjeni Svjetske zdravstvene organizacije oko 75 milijuna ljudi u Europi, Japanu i Sjedinjenim Američkim Državama su oboljeli od osteoporoze. (WHO 1994). U Hrvatskoj oko 15% postmenopausalnih žena ima osteoporoza (oko 130 000), a oko 30% (260 000) ima osteopeniju. Manje od 10% oboljelih se liječi. Prema istraživanju koje je provedeno na području Hrvatske na preko 10 000 osoba starijih od 50 godina, ultrazvučnim mjerenjem gustoće petne kosti najmanja zastupljenost osteoporoze nađena je u Primorsko-goranskoj (30,1%), a najveća u Zagrebačkoj županiji (42%) (14).

## Analiza panoramske snimke i indeksa

Veliki broj čimbenika na panoramskoj snimci, kao što su broj preostalih zuba, stupanj resorpcije alveolne kosti, mineralna gustoća čeljusti, širina lamine dure, debljina

korteksa i sam morfološki izgled mogući su pokazatelji smanjene mineralne gustoće kosti odnosno povećanog rizika za koštane frakture (15-18).

U svrhu analize kvalitete kosti na panoramskim snimkama koriste se radiološki morfometrijski indeksi i vizualni, mandibularni kortikalni indeks (MCI).

Radiološki morfometrijski indeksi se temelje na mjerenju debljine korteksa donjeg ruba mandibule na različitim mjestima. Najčešće je korišten mentalni indeks (MI), gonion indeks (GI), antegonion indeks (AI) i panoramski mandibularni indeks (PMI).

Mentalni indeks (MI) je debljina mandibularnog korteksa izražena u milimetrima (mm), mjerena na ortopantomogramu na liniji koja je okomita na tangentu paralelnu s donjim rubom mandibule a prolazi sredinom mentalnog otvora (19). (Slika 2)

Gonion indeks (GI) je debljina mandibularnog korteksa izražena u milimetrima (mm) u području kuta donje čeljusti. Mjeri se duž linije koja dijeli na pola kut koji tvore tangenta paralelna s donjim rubom mandibule i tangenta paralelna sa stražnjim rubom ramusa mandibule (19). (Slika 3)

Antegonion indeks (AI) je debljina korteksa mandibule izražena u milimetrima (mm), mjerena na liniji koja je okomita na tangentu paralelnu s donjim rubom mandibule, a paralelna je s prednjim rubom ramusa mandibule (19). (Slika 4)

Panoramski mandibularni indeks (PMI) je omjer debljine mandibularnog korteksa i udaljenosti između mentalnog otvora i donjeg ruba mandibule (20). Mjeri se na liniji koja je okomita na tangentu paralelnu s donjim rubom mandibule, a prolazi sredinom mentalnog otvora. Vrijednost koja je dobivena omjerom debljine mandibularnog korteksa i udaljenosti od donjeg ruba mandibule do gornjeg ruba mentalnog otvora označava se kao sPMI (superior) a kad se mjeri od donjeg ruba mandibule do donjeg ruba mentalnog otvora označava se kao iPMI (inferior). (Slika 5)

Mandibularni kortikalni indeks (Kl-emetijev indeks) je klasifikacija izgleda donjeg ruba korteksa mandibule distalno od mentalnog otvora (21). (Slika 6)


Svrstava se u 3 kategorije:

C1: endoostealni rub korteksa je jasan i oštar na obje strane čeljusti, (Slika 7)

C2: endoostealni rub sadrži semilunarne defekte (lakunarna resorpcija), izgled fragmentiranih dijelova ruba, na jednoj ili obje strane, (Slika 8)

C3: izrazita poroznost kortikalnog sloja kosti (Slika 9)

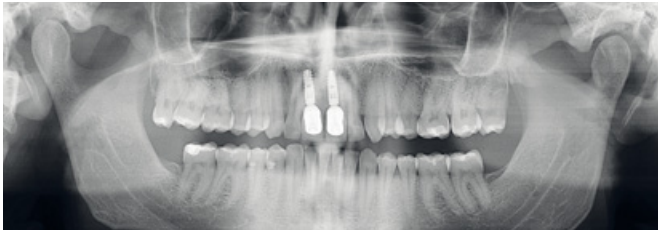
### Zaključak

Radiološki nalaz stomatologa, zajedno s ostalim rizičnim čimbenicima kao što su pozitivna obiteljska anamneza, prethodni lomovi kosti, nizak indeks tjelesne mase te postojeći klinički simptomi mogu ukazati na potrebu daljnje obrade pacijentice odnosno određivanja mineralne gustoće kostiju skeleta DEXA tehnologijom koja je danas standardna metoda za dijagnosticiranje osteoporoze. S obzirom pak na visoku cijenu navedene pretrage i samu tehnologiju koja nije dostupna svim pacijentima, vrijedno je provesti pomnu analizu mogućih rizičnih čimbenika, a pri tome bi analiza dentalne digitalne snimke mogla biti od velike koristi za pacijentice, u što ranijem otkrivanju osteoporoze, kao i za sam zdravstveni sustav, zbog smanjenja i racionalizacije troškova. 

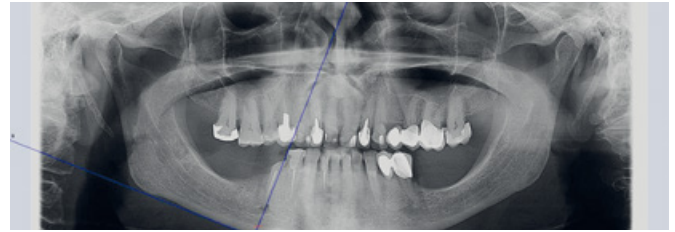
### LITERATURA

- Bourgeois M. Panoramic radiography for the general practitioner. *Ont Dent.* 1994;71(1):29-30.
- Melescanu-Imre M, Preoteasa E. Mandibular Panoramic Indexes Predictors of Skeletal Osteoporosis for Implant Therapy. *Current Health Sciences Journal.* 2009;35(4):219-24.
- Bouxein M. Biomechanics of age-related fractures. *Osteoporosis*, 2nd ed. San Diego: Academic Press; 2001. p. 509-34.
- Kanis JA, McCloskey EV, Johansson H, Oden A, Melton LJ, Khaltsev N. A reference standard for the description of osteoporosis. *Bone.* 2008;42(3):467-75.
- Silverman SL. Selecting patients for osteoporosis therapy. *Ann N Y Acad Sci.* 2007;1117:164-272.
- Czerwinski E, Badurski JE, Marciniowska-Suchowierska E, Osielec J. Current understanding of osteoporosis according to the position of the World Health Organization (WHO) and International Osteoporosis Foundation. *Ortop Traumatol Rehabil.* 2007;9(4):337-56.

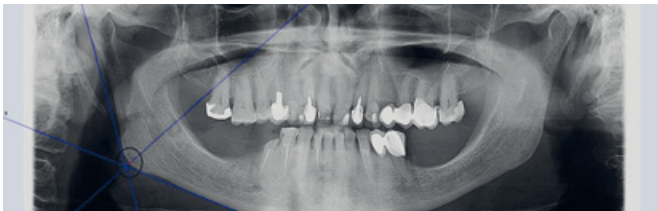
- Kanis JA. Assessment of fracture risk and its application to screening for postmenopausal osteoporosis: synopsis of WHO report. *WHO Study Group. Osteoporosis Int.* 1994;4(6):368-81.
- Cvijetić S, Grazio S, Kaštelan D, Koršić M. Epidemiologija osteoporoze. *Arh Hig Rada Toksikol.* 2007;58:13-8.
- Ralston SH. Do genetic markers aid in risk assessment? *Osteoporosis Int.* 1998;8(1):S37-S42.
- Hagino H, Okano T, Akhter MP, Enokida M, Teshima R. Effect of parathyroid hormone on cortical bone response to in vivo external loading of the rat tibia. *J Bone Miner Res.* 2001;19:244-50.
- Kodama Y, Umemura Y, Nagasawa S, Beamer WG, Donahue LR, Rosen CR, et al. Exercise and mechanical loading increase periosteal bone formation and whole bone strength in C57BL/6J mice not in C3H/HeJ mice. *Calcif Tissue Int.* 2000;66:298-306.
- Lee KC, Jessop H, Suswillo R, Zaman G, Lanyon LE. The adaptive response of bone to mechanical loading in female transgenic mice is deficient in the absence of oestrogen receptor-alpha and -beta. *J Endocrinol.* 2004;182:193-201.
- Warren MP, Brooks-Gun J, Fox RP, Lancelot C, Newman D, Hamilton WG. Lack of bone accretion and amenorrhea: Evidence for a relative osteopenia in weight-bearing bones. *J Clin Endocrinol Metab.* 1991;72:847-853.
- Štiglic-Rogoznica N. Osteoporoza - Tiha epidemija. *Narodni zdravstveni list.* 2004;29:6-8.
- Krejč C, Bissada N. Womens health issues and their relationship to periodontitis. - *J Am Dent Assoc.* 2002;133:323-238.
- Jonasson G, Bankvall G, Kiliaridis S. Estimation of bone mineral density by means of the trabecular pattern of the alveolar bone, its interdental thickness and the bone mass of the mandible. *Oral Surg Oral Med Oral Pathol Oral Radiol Endodontol.* 2001;92:346-52.
- Jeffcoat M, Lewis C, Reddy M, Wank C, Redford M. Post-menopausal bone loss and its relationship to oral bone loss. *Periodontology.* 2000(23):94-102.
- Devlin H, Allen P, Graham J, Jacobs R, Nicopoloulou-Karayianni K, Lindh C, et al. The role of the dental surgeon in detecting osteoporosis: the OSTEODENT study. *Br Dent J.* 2008;204(10):560-1.
- Ledgerton D, Horner K, Devlin H, Worthington H. Radiomorphometric indices of the mandible in a British female population. *Dentomaxillofac Radiol.* 1999;28:173-81.
- Horner K, Devlin H. The relationship between mandibular bone mineral density and panoramic radiographic measurements. *Journal of Dentistry.* 1998;26(4):337-43.
- Jowitt N, MacFarlane T, Devlin H, Klemetti E, Horner K. The reproducibility of the mandibular cortical index. *Dentomaxillofac Radiol.* 1999;28:141-4.



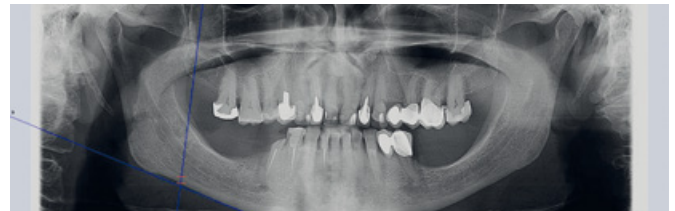Slika 1. Digitalna panoramska snimka



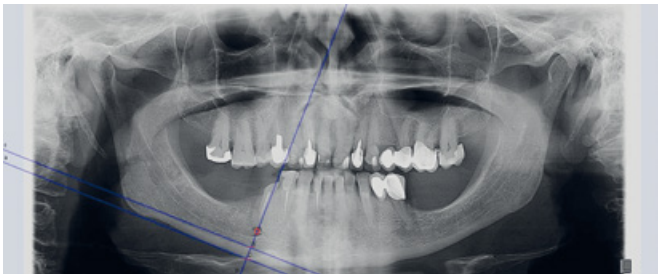Slika 2. Mentalni indeks



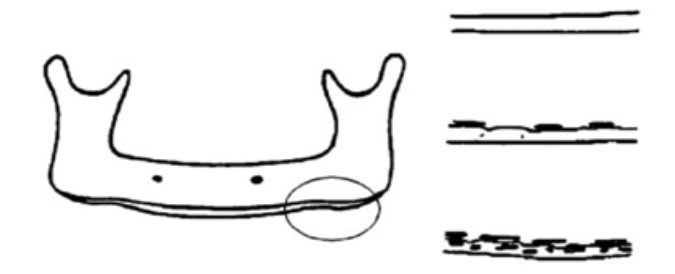
Slika 3. Gonion indeks



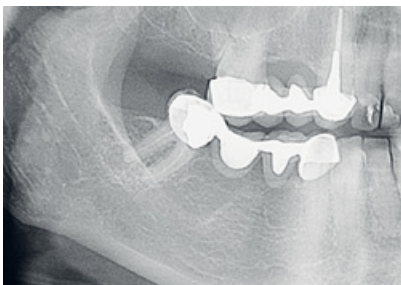
Slika 4. Antegonion indeks



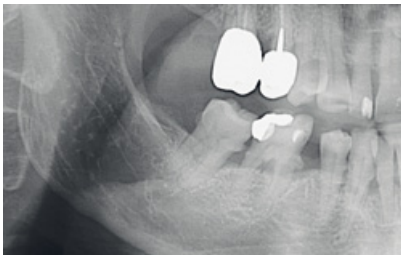
Slika 5. Panoramski mandibularni indeks



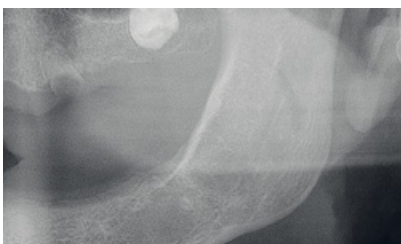
Slika 6. Shematski prikaz kategorizacije mandibularnog kortikalnog (Klemetti) indeksa. Preuzeto iz (21)



Slika 7. Klemetti klasifikacija – stupanj C1



Slika 8. Klemetti klasifikacija – stupanj C2



Slika 9. Klemetti klasifikacija – stupanj C3

Tablica 1. Proučavanje suodnosa osteoporoze i stanje potpornog sustava zuba

	BMD	T-vrijednost
<b>Normalna vrijednost</b>	BMD unutar 1 standardne devijacije (SD) srednje vrijednosti gustoće kosti mlade odrasle žene	T-vrijednost -1 i veće
<b>Osteopenija - niska mineralna gustoća</b>	BMD od 1 do 2,5 SD ispod srednje vrijednosti gustoće kosti mlade odrasle žene	T-vrijednost od -1 do -2,5
<b>Osteoporoza</b>	BMD 2,5 SD i niže ispod normalne srednje vrijednosti gustoće kosti mlade odrasle žene	T-vrijednost -2,5 i niže
<b>Teška osteoporoza</b>	BMD 2,5 SD i niže ispod normalne srednje vrijednosti gustoće kosti mlade odrasle žene	T-vrijednost -2,5 i niže u bolesnica koje su imale jedan ili više koštanih lomova

(Slike 1- 5 i 7-9, te tablica ljubaznošću dr.sc. Ivane Savić- Pavičin)