

Hitna stanja u endodonciji – 1.dio

Marija Sablić¹, Tamara Sitaš¹
Prof.dr.sc. Nada Galić²

[1] Studentice 6.godine

[2] Zavod za restaurativnu stomatologiju i endodonciju, Stomatološki fakultet Sveučilišta u Zagrebu

Hitna stanja u endodonciji obično vežemo uz pacijente koji dolaze sa simptomima boli ili oteklinom što zahtjeva trenutačnu dijagnozu i liječenje. Takva stanja najčešće uzrokuju bolesti pulpe ili periradikularnih tkiva (1).

Kako hitna stanja u endodonciji uključuju široko područje našega zanimanja, odlučile smo ovaj članak podijeliti u dva dijela.

Pacijente koje smatramo hitnim endodontskim slučajevima možemo podijeliti u tri skupine (2,3):

I) Hitni slučajevi prije liječenja

1. Pulpna bol
 - a) reverzibilni pulpitis
 - b) ireverzibilni pulpitis
2. Akutni periapikalni apsces
3. "Cracked tooth sy."

II) Hitni slučajevi između posjeta

1. Trenutni restaurativni zahvat
2. Parodontološki tretman
3. Izlaganje pulpe zuba
4. Fraktura korijena ili krune
5. Bol kao rezultat instrumentacije zuba
6. Akutni apikalni parodontitis
7. "Phoenix" apsces

III) Hitni slučajevi nakon endodontske terapije

1. Neadekvatna restauracija kliničke krune zuba
2. Prepunjenje korijenskog kanala
3. Nedovoljno punjenje korijenskog kanala
4. Fraktura korijena

Hitni slučajevi prije liječenja

Kako bi smo postavili pravilnu dijag-

nozu te započeli liječenje bolnog pacijenta potrebno je poznavati percepciju bol te moguće reakcije na bol. Uz postojeću medicinsku dokumentaciju potrebno je detaljno istražiti karakter boli. Pri tome nam mogu pomoći subjektivno ispitivanje te objektivno promatranje. Bitno je pacijentu postaviti ključna pitanja kako bi postavili pravilnu dijagnozu (4):

1. Gdje je bol lokalizirana?
2. Kada se bol prvi put pojavila?
3. Kakav je intenzitet bol? i
4. U kojim situacijama se bol javlja?
5. Pomaže li nešto smanjenju boli?
6. Postoje li osjetljivost ili otok u području boli?
7. Postoji li prethodna stomatološka dokumentacija koja bi nam mogla pomoći?

Potrebno je napraviti ekstraoralno i intraoralno ispitivanje, testirati vitalitet pulpe, koristiti se palpacijom i perkusijom za određivanje periapikalnog statusa (1) (Slika 1). Nezaobilazno mjesto ima i rendgenografska analiza kako bi smo mogli utvrditi koji je zub ili tkivo uzročnik boli (Slika 2). Nakon toga možemo postaviti pulpnu ili periapikalnu dijagnozu te odrediti plan terapije.

Glavni cilj terapije je reducirati podražaj, smanjiti pritisak ili ukloniti upalno pulpno ili periradikularno tkivo što dovodi do ublažavanja boli.

Hitni slučajevi između posjeta

Tijekom endodontskog postupka, između dva posjeta, pacijent može osjećati bol, unatoč ispravno provedenoj instrumentaciji. Takvu bol možemo definirati kao upalni odgovor periapi-

kalnog tkiva. U takvim situacijama preporuča se kontrola boli pomoću nesteroidnih antiupalnih lijekova (NSAID) (5). Međutim ako bol perzistira duže od dva do tri dana potreban je daljnji tretman.

Postojeći neadekvatni restaurativni ispuni mogu biti uzrok boli ako postoji traumatska okluzija, mikropukotine, minimalna izloženost pulpe raznim vanjskim utjecajima (termički, mehanički i kemijski) (6,7).

Bol kao rezultat instrumentacije mogu uzrokovati dva stanja: akutni apikalni parodontitis i „Phoenix“ apsces (7). Do akutnog apikalnog parodontitisa može doći uslijed neadekvatne instrumentacije i irigacije te traumatske okluzije. Termin „Phoenix“ apsces odnosi se na trenutnu egzacerbaciju simptoma prethodno asimptomatske periradikularne lezije (Slika 3). Razlog ovog fenomena nije u potpunosti razjašnjen. Smatra se kako je uzrok aktivacija anaerobnih bakterija uslijed instrumentacije.

Hitni slučajevi nakon endodontske terapije

Najmanji broj pacijenata javlja se zbog boli uzrokovane prepunjenjem korijenskog kanala. Prepunjeni korijenski kanal uzrokuje obično blagu, prolaznu osjetljivost zuba (Slika 4). Veći značaj pridodajemo nedovoljno napunjenom korijenskom kanalu kao i nedovoljno instrumentiranom te prisutnosti inficiranog sadržaja kanala u periapikalnom području (8). Pojava boli poslije endodontskog tretmana u pravilu zahtjeva primjenu analgetika, ako je prisutna upala antibiotika, zatim reviz-


iju punjenja te u konačnici, ako i ona ne bude uspješna, apikotomiju (5).

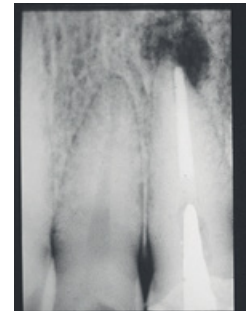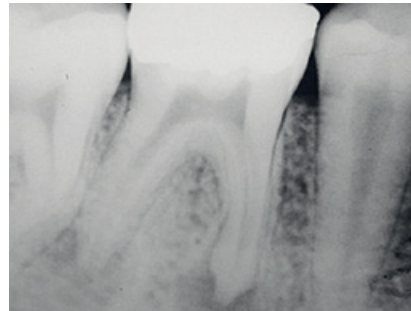
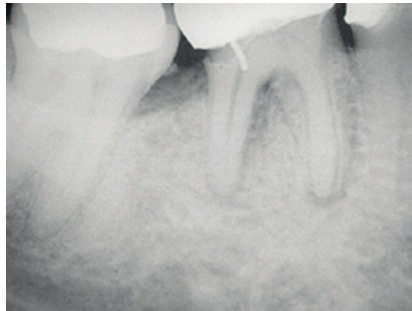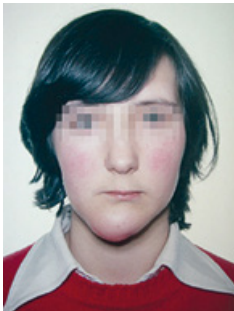Također prilikom punjenja instrumentiranog zuba bitno je na pravilan način izvoditi postupak lateralne kondenzacije. Prevelik pritisak prilikom lateralne kondenzacije može dovesti do vertikalne frakture korijena. Prognoza

takvog zuba je loša, odnosno zub se najčešće ekstrahira.

Zaključak

Hitna stanja u endodonciji veliki su izazov za svakog kliničara. Zahtijevaju vrlo dobro poznavanje simptomatologije, pravilnu dijagnostiku i vrlo brzu reak-

ciju kako bi što prije pomogli pacijentu. Važno je svaki navedeni zahvat izvoditi po pravilima struke kako bi pojavu bilo kakve boli sveli na minimum. Naravno, svaki pacijent ima različitu percepciju boli i reakciju na bol, zbog toga je bitna naša pravovremena i pravilna reakcija. 



Slika 1. Pacijent s periapikalnom lezijom u području donjih inciziva s vidljivim ekstraoralnim nalazom. Preuzeto iz (9)

Slika 2. Inicijalni radiografski nalaz potreban prije početka liječenja. Preuzeto iz (9)

Slika 3. Phoenix apsces u pacijenta s kroničnom preiradikalnom lezijom bez prethodnih simptoma. Preuzeto iz (9)

Slika 4. Neadekvatno napunjeni korijenski kanal s dobro ograničenim područjem radiolucencije. Preuzeto iz (9)

LITERATURA

1. Torabinejad M, Walton RE. Endodoncija. Zagreb: Naklada Slap; 2009.
2. Hasler JF, Mitchell DF. Analysis of 1628 cases of odontalgia: A corroborative study. J Indianap Dist Dent Soc. 1963;17:23-25.
3. Drinnan DL. Differential diagnosis of orofacial pain. Dent Clin North Am. 1987;31:627-643.

4. Mosaku AO, Watkins KEE, Grey NJA. The hot water test: a diagnostic procedure and a case report. CPD Dentistry. 2000;1:101-103.
5. Longman LP, Preston AJ, Martin MV, Wilson NH. Endodontics in the adult patient: the role of antibiotics. J Dent. 2000;28:539-548.
6. Dummer PH, Hicks R, Huws D. Clinical signs and symptoms in pulp disease. Int Endod J. 1980;13:27-35.
7. Garfunkel A, Sela J, Ulmansky M. Dental

- pulp pathosis; clinico-pathological correlations based on 109 cases. Oral Surg. 1973;35:110-117.
8. Seltzer S, Bender IB, Zionitz M. The dynamics of pulp inflammation: Correlation between diagnostic data and histologic findings in the pulp. Oral Surg. 1963;16:846-871,969-977.
 9. Carrote P. Endodontics: Part 3 Treatment of endodontic emergencies. Br Dent J. 2004;197:299-305.

KANTINA "KOD MARE" STVARNO JE SUPER JER

- kod nas možete popiti kavu, pojesti sandwich s prijateljima ili asistentom koji vam se sviđa
- ovdje možete organizirati domjenak kad jednom diplomirate, magistrirate, doktorirate, itd.
- organiziramo catering i izvan prostorija kantine
- u kantini je uvijek opuštena i prigodna atmosfera
- kantina je naš ovlaštenu distributer