

# Interna resorpcija korijena

Martina Romić Knežević<sup>1</sup>  
Prof. dr. sc. Silvana Jukić Krmek<sup>2</sup>

[1] Studentica 6. godine

[2] Zavod za endodonciju i restaurativnu stomatologiju, Stomatološki fakultet Sveučilišta u Zagrebu

## Uvod

Općenito, resorpcija se može definirati kao dio procesa prilagodbe tvari ili struktura koje je organizam stvorio. Pojam resorpcija korijena je nestajanje korijena zuba uslijed aktivnosti različitih stanica (odontoklasta) koje ga razgrađuju (1). Resorpcijski procesi endodontskog prostora mogu se podijeliti u internu resorpciju, eksternu resorpciju i periapeksnu resorpciju. Interna resorpcija je resorpcija dentina koja počinje u pulpnom prostoru, u pulpnoj komorici ili korijenskome kanalu. Interna resorpcija nadalje se dijeli na intrakoronarnu, intrakanalnu, a intrakanalna resorpcija može biti u koronarnoj, srednjoj i apikalnoj trećini korijenskoga kanala (2). Navode se mnogi etiološki čimbenici, a najčešći su infekcija ili trauma (2). Interna je resorpcija relativno rijedak patološki nalaz u trajnih zuba. Takve resorpcije su neuobičajene, a kad nisu opsežne teže se uočavaju (2, 3). Češći su nalaz kod mlječne denticije u okviru procesa fiziološke resorpcije.

## Etiologija

Unutarnja resorpcija češće je nepoznata pa se često klasificira kao "idiopatska interna resorpcija". Kao mogući čimbenici navode se trauma i upala (2, 3). Nepoznavanje etioloških faktora i agresivna priroda ovih procesa predstavlja velik terapijski problem (4). Kao što je već navedeno, unutarnja resorpcija može nastati iz vanjske i obrnuto, što može dovesti do frakture korijena (2). Kod takvih slučajeva teško je dijagnosticirati početno mjesto nastanka resorpcije.

Resorptivni procesi mogu nastati zbog pomaka pH-vrijednosti prema kiselom, primjerice kod ireverzibilnih pulpitisa pa se dentinske i cementne supstancije otapaju procesom kelacije (5).

Kao posljedica akutnih trauma stvaraju se krvni ugrušci koji se zatim organiziraju i nadomještaju granulacijskim tkivom koje komprimira dentinske stijenke pulpne ko-

morice ili korijenskoga kanala (6). Aktiviranjem nediferenciranih mezenhimalnih stanica pulpnog tkiva one se diferenciraju u dentinoklaste, stanice odgovorne za resorpciju tvrdih zubnih tkiva (2).

Također i kronična trauma ili kronična upala mogu biti uzrokom preoblikovanja nediferenciranih stanica vezivnoga tkiva pulpe u orijaške multinuklearne stanice odgovorne za resorptivne procese (5). Te stanice vežu na sebe otopljene sastojke dentina pa nastaju pojedinačni vidljivi defekti poput Howshipovih lakuna u kojima su uključene skupine dentinoklasta (2).

Zajedno s diferencijacijom dentinoblasta istodobno se uključuju biokemijski procesi kada se zbog pomaka pH-vrijednosti prema kiselom počnu otapati tvrde zubne strukture. Zajedno sa stvaranjem lakuna počne bujati granulacijsko tkivo koje svojim pritiskom na dentinsko tkivo također može poticati i podržavati resorptivni proces.

To granulacijsko tkivo vrlo je dobro vaskularizirano tkivo, a sadrži leukocite, makrofage, monocite, limfocite što ukazuje da su u resorptivnom procesu uključene specifične imunološke reakcije (2).

Neki autori smatraju da je unutarnja resorpcija korijena agresivni destruktivni oblik vanjske resorpcije uzrokovana fibrovaskularnim tkivom koje potječe od parodontnog ligamenta (7, 8). Unutarnja resorpcija može nastati polako ili napredovati toliko brzo da unutar nekoliko tjedana može doći do resorpcije. Najčešće nastaje na maksilarnim incizivima (46%), i to najčešće u srednjoj trećini (61%). Češće nastaje kod muškaraca (63%), nego kod žena (46%) (9).

## Simptomatologija

Unutarnja resorpcija je proces u pulpnome prostoru koji može postojati bez ikakvih kliničkih simptoma, ili simptomi mogu sličiti simptomima asimptomatskog kroničnoga pulpitisa s povremenim akut-

nim egzacerbacijama (2).

To su obično asimptomatski procesi s dugom evolucijom koji se najčešće slučajno otkrivaju na radiološkim snimkama kao jasna okruglasta prosvjetljenja, odnosno proširenja kanala korijena. Ovisno o stupnju razvijenosti i lokalizacije procesa zavisit će izbor, ali i ishod odabrane terapije, koja je u najvećem broju slučajeva samo endodontska (4). Proces može biti klinički vidljiv kao ružičasta diskoloracija koronarnog dijela krune, s kasnijom kavitacijom cakline, iako često ne postoje očiti vanjski znakovi (8). Ovo ružičasto prosijavanje se naziva "Mummerijev ljubičasti zub", a nastaje zbog prosijavanja granulacijskog tkiva kroz tanki pojas cakline (Slika 1) (2, 9).

Ukoliko je resorpcija vidljiva radiološki, tad su često već velike i probijaju stijenku tvrdih zubnih tkiva (3).

## Dijagnostika

Dijagnoza se postavlja na temelju anamneze, kliničkog nalaza i radioloških snimki. Klinički pregled uključuje vizualni pregled, palpaciju i perkusiju na temelju kojega se dobiva uvid o stanju kosti, parodontnog ligamenta i krune zuba. Može se vidjeti ružičasto prosijavanje, odnosno izmijenjena boje krune zuba (9).

Za pravilnu dijagnozu resorptivnih procesa neophodno je napraviti barem dvije radiološke snimke iz različitih kutova kako bi se eliminirale eventualne tehničke pogreške, ali i subjektivni dojam o tome radi li se o procesu internog ili eksternog porijekla, o čemu ovisi i plan terapije (4). To je posebice potrebno kod resorpcija koje perforiraju stijenku. U novije vrijeme radi se CT i CBCT. Na RTG-u su unutarnje resorpcije jasno ograničene i simetrične (9).

Patohistološki se dijagnoza može potvrditi histološkom obradom ekstimpiranog tkiva koje se potom promatra pod svjetlosnim mikroskopom, a u znanstvene svrhe, pored drugih metoda može se koristiti i

elektronska mikroskopija.

Svjetlosna mikroskopija pokazuje različite stupnjeve upale pulpnoga tkiva s infiltracijom predominirajućih limfocita, makrofaga i ponešto leukocita, dilatirane krvne žile, te multinuklearne dentinoklaste u resorpcijskim lakunama na pulpno-dentinskoj površini.

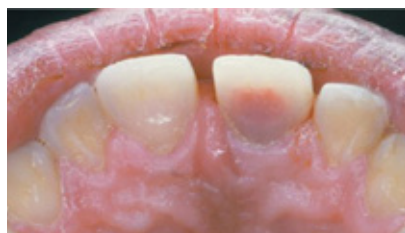Elektronska mikroskopija pokazuje pulpno-dentinski zid bez odontoblasta. Dentinoklasti, kojih ima u velikome broju, veličine su 50 µm s mnogobrojnim filopodijima okrenutim prema dentinskoj površini za koju su njima pričvršćeni (2).

### Terapija

- Terapija interne resorpcije dijeli se na:
- nekiruršku terapiju,
- rekalcifikaciju, remineralizaciju pripravcima kalcijeva hidroksida, i
- kiruršku terapiju.

Izbor terapijskoga pristupa odredit će stomatolog temeljem tipa resorpcije, opremljenosti ordinacije, mogućnostima i željama pacijenta te svoje profesionalne sklonosti (2).

Nekirurška terapija sastoji se u trepanaciji zuba, uklanjanju preostalog vitalnoga pulpnoga tkiva i novonastaloga granulacijskog tkiva (2).

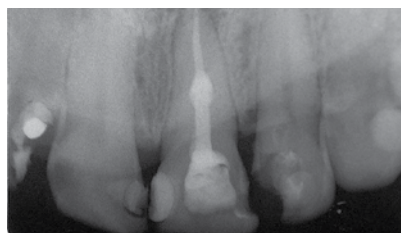


Slika 1. Ružičasto prosvijetljenje krune zuba (preuzeto iz *The free dictionary* [Internet]. Huntingdon Valley: Farlex, Inc.; 2004 [c 2013]. Internal resorption. Available from: [http://medical-dictionary.thefreedictionary.com/\\_/viewer.path=mosby&name=500208-fx10.jpg](http://medical-dictionary.thefreedictionary.com/_/viewer.path=mosby&name=500208-fx10.jpg))

Kako preparacija kanala predstavlja najvažniju fazu u endodontskoj intervenciji to je osnovni zadatak endodontske terapije. Potrebno je kompletno čišćenje korijenskoga kanala (od ireverzibilno oštećenog tkiva pulpe ili inficiranog nekrotičnog debrisa), odnosno njegovo pravilno oblikovanje da bi se moglo ostvariti optimalno punjenje. Zbog iregularnosti korijenskih kanala zuba, često postoje i teškoće u samoj mehaničkoj obradi kanala.

Problem u tijeku endodontske terapije predstavlja uklanjanje cijelog pulpnog sadržaja (nabujalog granulacijskog tkiva), koje često prate i profuzna krvarenja zbog dobre vaskularizacije ovog tkiva. Određivanje radne duljine korijenskoga kanala je izuzetno otežano ako se pri tome koristi isključivo apeks lokator. Biomehaničko čišćenje i oblikovanje korijenskoga kanala obuhvaća preciznu i kvalitetnu instrumentaciju s obilnom irigacijom (najčešće 4% natrijev hipoklorit), a uspjeh ovog tretmana ovisi o efikasnosti korištenih endodontskih instrumenata, o sredstvima i sistemima za irigaciju i naravno o tehnici preparacije korijenskoga kanala (4).

Treba vrlo pažljivo i detaljno ispuniti sav novonastali prostor, što zahtjeva veliku preciznost u radu endodontologa.



Slika 2. Punjenje korijenskoga kanala zuba s internom resorpcijom (ljubaznošću prof.dr.sc. Silvane Jukić-Krmek)

Opskrba resorpcijskog defekta izvodi se termalnom metodom, tj. ugrijanim gutaperkama. Nakon opskrbe korijenskoga kanala i resorptivnog defekta potrebno je staviti podlogu staklenoionomernoga cementa i konačni ispun. RTG slike potrebno je učiniti nakon što je kanal ispunjen, a kontrolne snimke nakon 12 i 24 mjeseca (Slika 2).

U tijeku endodontskog tretmana može se u pacijentovoj međuposjeti resorpcijski defekt privremeno ispuniti preparatom na bazi kalcijeva hidroksida što pridonosi smanjenju krvarenja, no to produžuje liječenje (2).

Ukoliko resorpcijski process perforira stijenku stavljaju se intrakanalni ulošci kalcij hidroksida kroz 6 - 24 mjeseca ili se pristupa kirurškoj terapiji prilikom koje se resorptivna šupljina brtvi, najprikladnije s Mineral Trioxide Aggregate-om. Taj materijal pokazuje mnogobrojna prikladna svojstva kao što su sposobnost brtvljenja, biokompatibilnost te potencijal indukcije osteogeneze i cementogeneze. Također, može se koristiti u vlažnom okruženju (10) U kiruršku terapiju ubraja se i resekcija vrška korijena, a radi se kad resorpcija zahvati apikalnu trećinu korijena (9).

## LITERATURA

1. Njemirovskij V, Šinković A. Resorpcija korijenova mliječnih zuba. *Sonda*. 2008; 9(16); 44-7.
2. Škaljac-Staudt G, Katunarić M, Ivić-Kardum M. Interna resorpcija, terapija i opskrba. *Acta stomatologica Croatica*. 2000; 34 (4); 425-430.
3. Walton RE, Torabinejad M. Endodonticija – Načela i praksa. Zagreb: Naklada Slap; 2010.
4. Opačić-Galić V, Živković S. Endodontska terapija patoloških resorpcija korena zuba. *Stomatološki Glasnik Srbije*. 2004; 51:130-135.
5. Popić V, Maričić B. Prikaz slučaja interne resorpcije korijenskoga kanala. *Acta Stomatologica Croatica* 1976; 10: 134-7.
6. Shayar JD, Garibaldi AJ. Forceps extraction of teeth with severe internal root resorption. *J American Dental Association*. 1997; 128: 751-4.
7. Kim Y, Lee CY, Kim E, Roh BD. Invasive cervical resorption: treatment challenges. *Restor Dent Endod*. 2012;37(4):228-31.
8. Heithersay GS. Invasive cervical resorption following trauma. *Australian Endodontic Journal*. 1999;25(2):79-85.
9. Sović J, Tadin A, Katunarić M. Resorpcija korijena zuba. *Sonda*. 12(2011), 22; 89-92.
10. Nunes E, Silveira FF, Soares JA, Duarte MAH, Soares SMCS. Treatment of perforating internal root resorption with MTA: a case report. *J Oral Sci*. 2012; 54(1): 127-31.