

Nove tehnike provodnih anestezija u gornjoj čeljusti

Vjera Perković¹, Dragana Gabrić Pandurić, dr.stom.²

[1] Studentica 4. godine

[2] Zavod za oralnu kirurgiju, Stomatološki fakultet Sveučilišta u Zagrebu

UVOD

Neosporna je činjenica da su bezbolnost i ugodnost za pacijenta veoma važan stav u stomatološkoj praksi. Međutim, u današnje vrijeme ne radi se samo na tome da zahvat bude bezbolan, već da i sam postupak davanja anestezije bude što ugodniji. To podrazumijeva reducirani broj uboda, smanjenu količinu ubrizganog anestetika, što donosi manje neugodnosti za pacijenta, ali i veliko olakšanje za stomatologa koji postiže anesteziju točno određenog segmenta prema indikaciji koju sam odredi i to sa minimalnim brojem uboda. Iz tih razloga nastale su niže navedene i objašnjene nove tehnike provodne anestezije. U ovom tekstu bavit ćemo se onima u gornjoj čeljusti. Kako se u našoj ispitnoj literaturi ne nalaze nove tehnike provodne anestezije, cilj ovog teksta je olakšati učenje svima onima koji nisu uspjeli „pohvatati“ bilješke na predavanjima i seminarima, kao i svima drugima koje ova tema zanima.

ANATOMIJA N. MAXILLARISA

Prvo ćemo ponoviti anatomiju nervusa maxillarisa kako bi olakšali razumijevanje same tehnike izvođenja.

Nervus maxillaris (Slika 1) druga je grana nervusa trigeminusa. Živac polazi od polumjesečastog ganglija (ganglia Semilunare Gasseri), prolazi kroz okrugli kanal klinaste kosti (canalis rotundus), te kroz foramen rotundum izlazi iz lubanje. Zatim ulazi u krilno-nepčanu udubinu (fossa pterygopalatina) gdje je smješten u

masnom tkivu između tubera maksile i okomite ploče nepčane kosti. Živac se nalazi ispod i iza maksilarne arterije, a pterigopalatinalni ganglij se nalazi ispod i medijalno od živca (2). N. maxillaris zatim prolazi kroz donju orbitalnu pukotinu i dolazi u infraorbitalni kanal kao nervus infraorbitalis. N. infraorbitalis izlazi na prednju stranu lica kroz canalis infraorbitalis, a kroz foramen infraorbitale i tvori pes anserinus minor. Taj splet inervira kožu nosa, donje vjeđe i gornje usne. N. maxillaris inervira gornje zube i gingivu gornje čeljusti, sluznicu nosa, maksilarnog sinusa i nepca. Od n. facijalisa, tj. n. intermedijsusa dobiva parasimpatička vlakna kojim inervira žlijezde nosa, nepčane sluznice i suznu žlijezdu.

Grane n. maxillarisa su (1):

1. N. zygomaticus koji ulazi iz pterigopalatinalne udubine kroz donju orbitalnu pukotinu u orbitu. Od pterigopalatinalnog ganglija pristupaju mu postganglijska parasimpatička vlakna. On daje n. zygomaticofacialis i n. zygomaticotemporalis za kožu zigomatične regije. Anastomozira sa suznim živcem od prve grane trigeminusa i donosi parasimpatička vlakna za suznu žlijezdu.
2. Nn. alveolares superiores su senzibilne grane koje prolaze kroz foramina alveolaria na tuberu maksile. Daju ogranke: rr. alveolares superiores posteriores, najčešće su dva ogranka koja se odjeljuju

u podsljepoočnoj udubini te su usmjerene koso naprijed i nakon 15 mm ulaze u otvore tubera gornje čeljusti. Zatim prolaze kroz alveolarne kanaliće i uključuju se u gornji zubni splet živaca (plexus dentalis superior) (2). Tu su još i ogranci: r. alveolaris superior medius i rr. alveolares superiores anteriores. Oni međusobno anastomoziraju i tvore živčani splet plexus dentalis superior koji svojim granama rr. dentales superiores i rr. gingivales superiores inerviraju zube i gingivu gornje čeljusti.

3. N. infraorbitalis je terminalna grana maksilarnog živca. On ulazi u canalis infraorbitalis te kroz foramen infraorbitale izlazi čineći splet pes anserinus minor. Na izlazu iz kanala daje rr. nasales externi et interni, rr. labiales superiores i rr. palpebrales inferiores.
4. Rr. ganglionares ad ganglion pterygopalatinum (radix sensoria) su dvije kratke grane koje u pterigopalatinalnoj udubini pristupaju lateralno na pterigopalatinalni ganglij, ali samo prolaze kroz njega.

GORNJI SREDNJI ALVEOLARNI BLOK (MIDDLE SUPERIOR ALVEOLAR (MSA) NERVE BLOCK)

Živac koji anesteziramo ovom tehnikom je gornji srednji alveolarni živac i njegovi terminalni ogranci. Činjenica da taj živac ima samo 28% populacije ograničava indikaciju za

ovu tehniku. U slučaju kada MSA živac nedostaje, premolare i očnjak inervira gornji stražnji alveolarni (PSA) živac, a infiltracijska anestezija deponirana u području molara osigurava analgeziju premolara. U nekim slučajevima, koštana izbočina (zigomatskoalveolarni hrbat) onemogućava infiltracijsku anesteziju u području apeksa premolara. Stoga stomatolog mora prilagoditi pristup iglom u tom području (9). Kako se anestetik deponira u relativno avaskularno područje, pozitivna aspiracija je zanemariva. Ako se izvodi pravilno, tehnika je relativno bezbolna za pacijenta (5).

ANESTEZIRANO PODRUČJE

Anestezirane su pulpe prvog i drugog premolara, meziobukalni korijen prvog molara, zatim pripadajuće alveole te meka tkiva prema bukalno.

INDIKACIJA

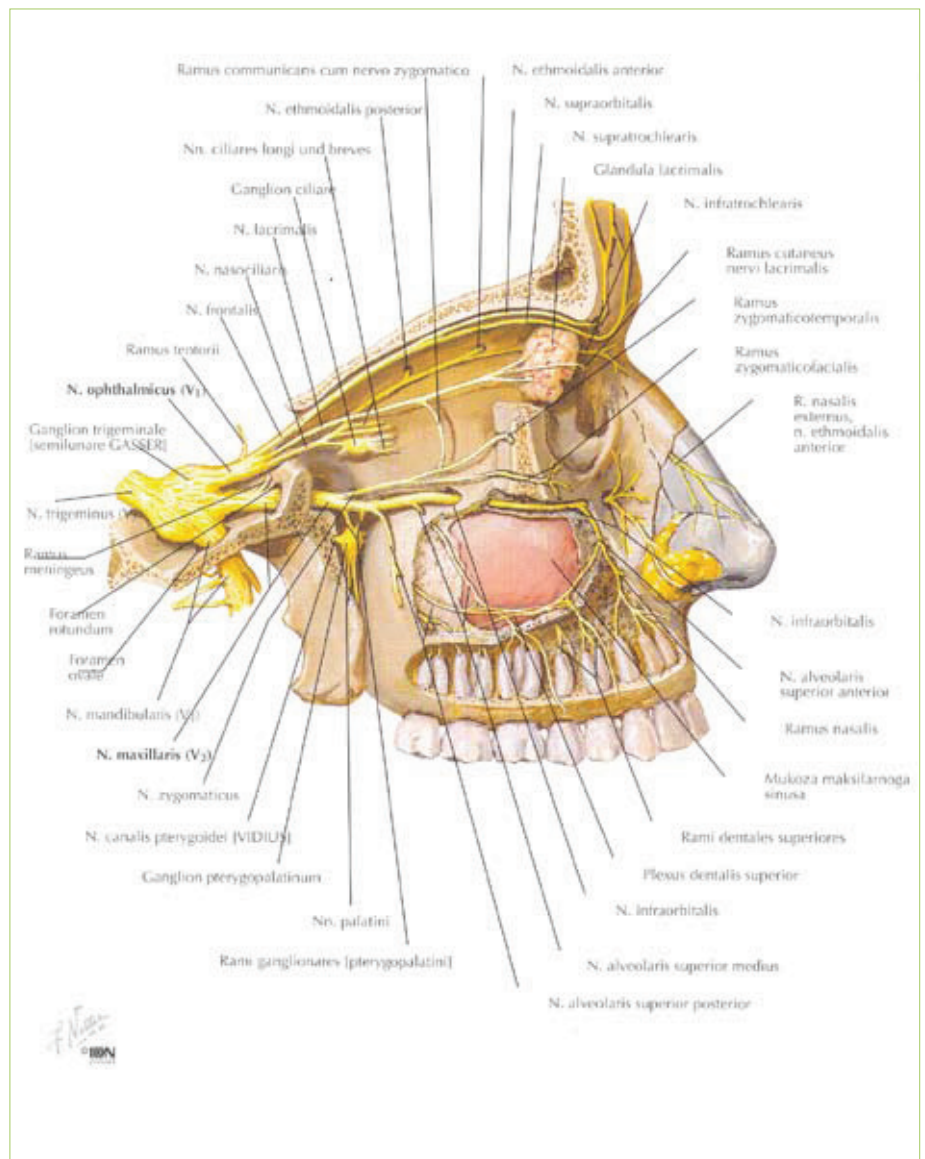
Ova tehnika je indicirana u slučaju kada infraorbitalnom tehnikom ne možemo postići anesteziju pulpe zubi distalno od maksilarnog očnjaka i kada zahvat izvodimo samo na premolarima.

TEHNIKA IZVOĐENJA

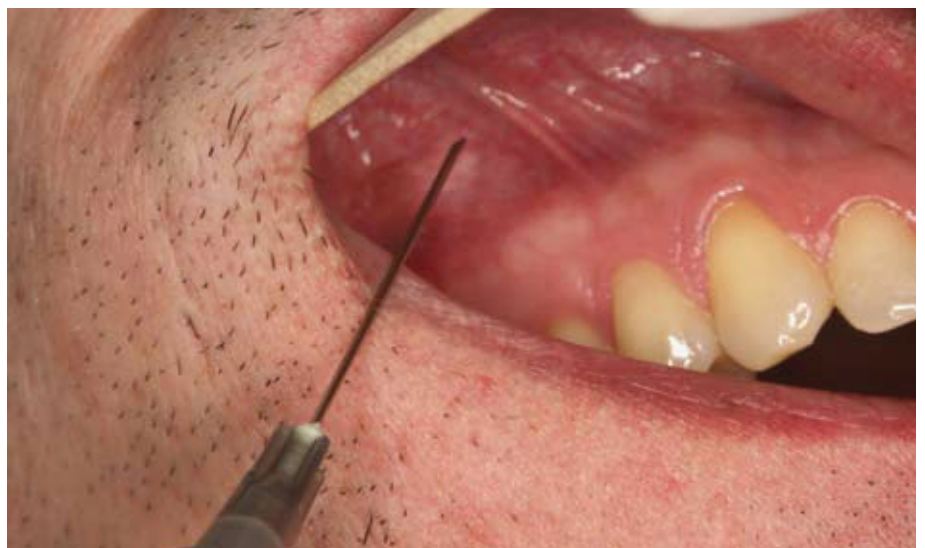Uvodno mjesto nalazi se u visini mukobukalnog nabora iznad apeksa drugog premolara. To područje osušimo sterilnom gazom i nanesimo topikalni anestetik čije djelovanje započinje kroz 1 minutu. Pacijentovu gornju usnu podignemo i nategnemo (Slika 2). Prodiremo sve do ciljnog mjesta koje se nalazi na kosti iznad apeksa drugog premolara. Aspiriramo. Ako je aspiracija negativna deponiramo anestetik i to $\frac{1}{2}$ do $\frac{2}{3}$ ampule, odnosno 0.9 – 1.2 ml kroz 30- 40 sekundi. Pričekamo 3-5 min dok anestetik ne počne djelovati.

KOMPLIKACIJE

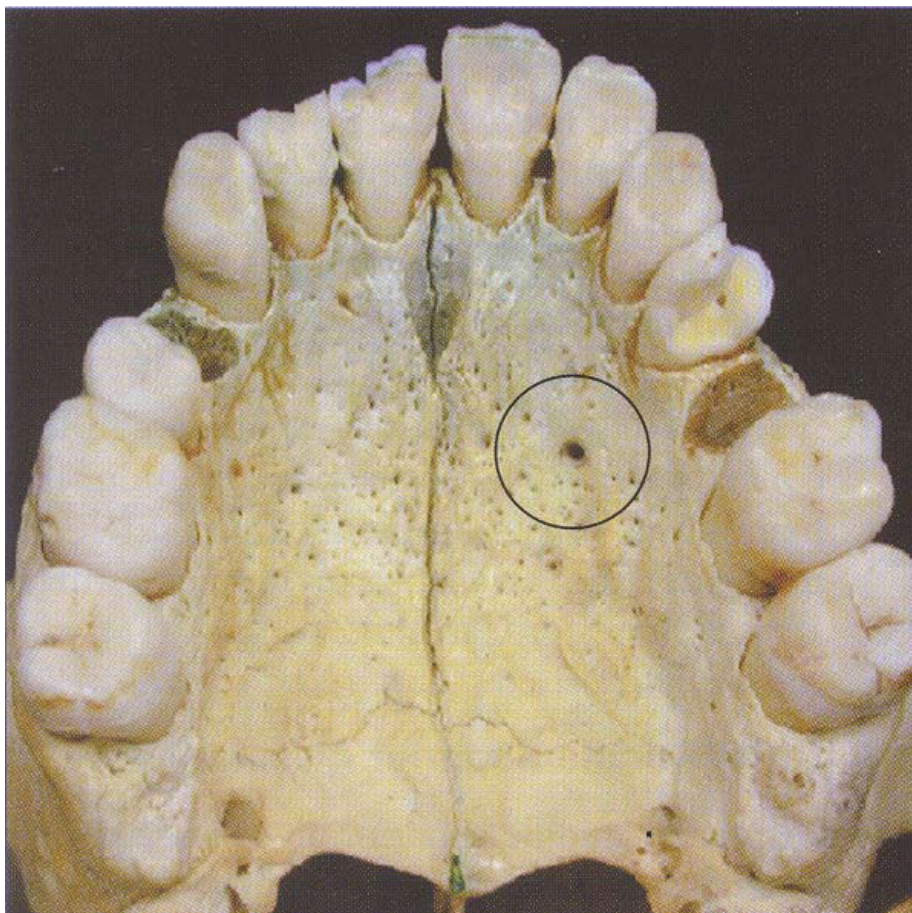
Kada previsoko ili prelateralno deponiramo anestetik, ne postiže se anestezija željenog područja, a kao komplikacija izvođenja ove tehnike javlja se i hematoma, ali u rijetkim slučajevima.



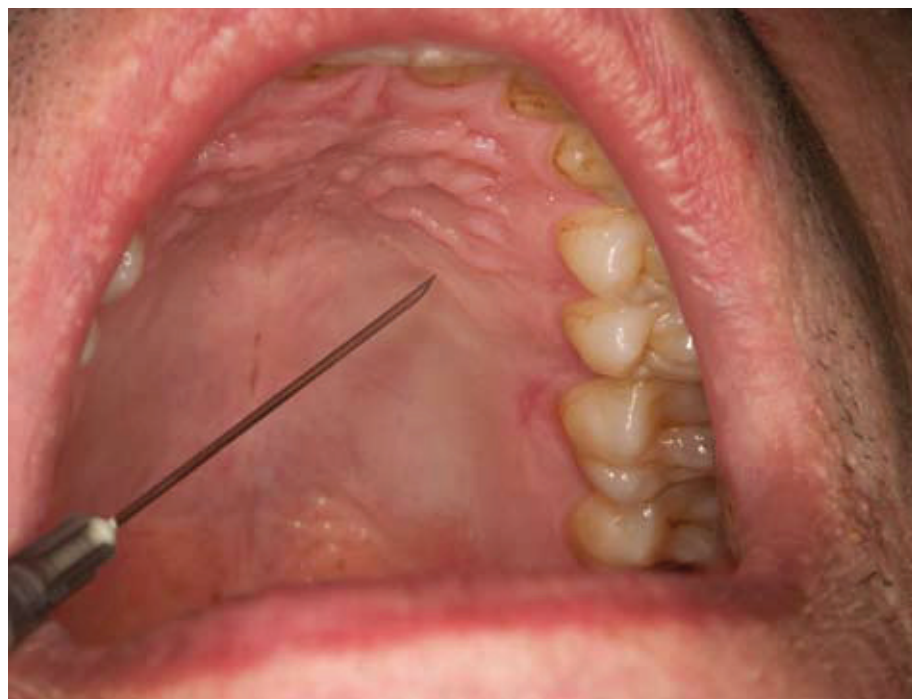Slika 1. Anatomski prikaz n. maxillaris s ograncima (Preuzeto iz 13.).



Slika 2. Klinički prikaz MSA tehnike.



Slika 3. Ciljno mjesto za AMSA tehniku (Preuzeto iz 5.).



Slika 4. Klinički prikaz AMSA tehnike.

GORNJI PREDNJI I SREDNJI ALVEOLARNI BLOK (ANTERIOR MIDDLE SUPERIOR ALVEOLAR (AMSA) NERVE BLOCK)

Prvi put su je opisali Friedman i Hochman 1997.godine.

Živci koji se anesteziraju ovom tehnikom su (5):

- gornji prednji alveolarni živac (ASA)
- gornji srednji alveolarni živac (MSA)
- subneuralni dentalni pleksus gornjeg prednjeg i srednjeg alveolarnog živca

Subneuralni dentalni pleksus zapravo čine terminalne grane gornjeg prednjeg alveolarnog živca. Nazalni otvor i maksilarni sinus uzrokuju konvergenciju živaca kao i pripadajućih subneuralnih pleksusa. Upravo u tom dijelu konvergencije deponiramo anestetik. Velika prednost ove tehnike je što jednom aplikacijom anestezira incizive, očnjake i premolare. Iz razloga što se anestetik deponira na nepcu, gornja usna i mimični mišići nisu anestezirani, što ide u prilog pacijentu jer nema osjećaj utrčenja u mišićima i usni. Isto tako pogoduje i stomatologu kod estetskih zahvata gdje je potrebno da gornja usna ostane neanestezirana kako bi se mogla procijeniti linija osmijeha, a sve u svrhu uspješnijeg estetskog tretmana. Bezbolna je ako se pravilno primjeni. Postinjekcijska bol se rijetko javlja (3). AMSA je kontraindicirana u slučaju ako pacijent ima tanko palatinalno tkivo i ako zahvat traje duže od 90 minuta. Kao nepogodnost može se spomenuti dugo vrijeme prodiranja igle i deponiranja anestetika. No, takva tehnika izvođenja je nužna kako pacijent ne bi osjećao bol te kako bi se izbjegla mogućnost nastanka palatinalnog ulkusa. Nedostatak ove tehnike je u tome što su gornji prednji zubi u nekim slučajevima inervirani ograncima nazopalatinalnog živca, pa bi u tim slučajevima trebalo i taj živac anestezirati kako bismo osigurali potpunu analgeziju segmenta u kojem radimo. Isto tako postoji alternativa, a to su učinkovite i bezbolne infiltracijske anestezije sa bukalne strane maksile

(6). Naime, iako ova tehnika teoretski ima prednosti, klinička istraživanja ne potvrđuju takve impresije. Rezultati istraživanja provedena na sveučilištu u Colombusu, Ohio, pokazuju da je uspješnost izvođenja AMSA tehnike iznosi od 20 do 40% (8).

ANESTEZIRANO PODRUČJE

Ovom tehnikom osiguravamo anesteziju gornjih inciziva, očajnika i premolara, nadalje, pripadajuće bukalne gingive navedenih zubi te pripadajuća palatinalna tkiva od središnje linije do slobodnog gingivalnog ruba navedenih zubi.

INDIKACIJA

Tehnika AMSA lokalne anestezije indicirana je u slučaju kada stomatološki tretman zahvaća prednje gornje zube i okolno meko tkivo, kada želimo anestezirati nekoliko gornjih prednjih zubi jednim ubodom, kada vršimo estetski zahvat na gornjim prednjim zubima, a procjena linije osmijeha nam je potrebna za uspješni rad te kada su infiltracijske anestezije kontraindicirane zbog čvrste kortikalne kosti.

TEHNIKA IZVOĐENJA

Ubodno mjesto nalazi se na tvrdom nepcu, na polovici zamišljene linije koja spaja kontaktnu točku između premolara i polovicu središnje palatinalne linije (Slika 3). Vrh igle usmjerimo prema nepcu pod kutem od 45°. Ubodnom mjestu pristupamo sa kontralateralne strane, s pozicije premolara (Slika 4). Vrh aplikacijskog štapića prislonimo uz vršak igle kako bi je dodatno stabilizirali i spriječili da anestetik iscuri u pacijentova usta. Pomoću aplikacijskog štapića deponiramo malo anestetika na sluznicu kroz 8-10 sekundi kako bi on difundirao u tkivo i osigurao da ubod bude bezbolan za pacijenta. Iglom polako prodiremo u tkivo, 1-2 mm svakih 4-6 sekundi i istovremeno polagano deponiramo 0.5 ml anestetika. Kada osjetimo da smo na kosti, nalazimo se na ciljnom mjestu. Zatim aspiriramo. Ako je aspiracija negativna, možemo započeti sa deponiranjem

preostalog anestetika i to 1.4 - 1.8 ml, ali deponiramo ga polagano, otprilike 0.5 ml u minuti.

KOMPLIKACIJE

Moguće komplikacije koje se javljaju pri izvođenju ove tehnike su nastanak palatinalne ulceracije na ubodnom mjestu 1-2 dana postoperativno i neočekivani kontakt sa nazopalatinalnim živcem.

Budući da ovaj članak govori o novijim tehnikama provodne anestezije, svakako treba spomenuti i alternativni, suvremeniji način deponiranja loknog anestetika. Radi se o kompjutorskom sistemu za navođeno deponiranje lokalnog anestetika, koji uključuje i posebnu aparaturu. Prednost je ta što postoji mogućnost programiranja tehnike, koja otklanja pogreške uzrokovane ljudskim faktorom. Kao primjer navest ćemo AMSA blok kojeg je bitno da za pravilno izvođenje tehnike anesteziranja prodiremo u dubinu tkiva po 1-2 mm svakih 4-6 sekundi i istovremeno polagano deponiramo 0.5 ml anestetika. Tehnika je prilično zahtjevan, ali ako programiramo bilo koji od kompjutorskih sustava za navođeno deponiranje anestetika, posao nam je znatno olakšan, a time i uspješniji. To potvrđuje i studija koja pokazuje da uspješnost anesteziranja potpomognuta s kompjutorskim sustavom iznosi 35-58%, dok kod tradicionalnog načina iznosi samo 20-42% (8). Istraživanje Gibsona i suradnika (12) uspoređivalo je uspješnost anesteziranja kompjutorskim sustavom deponiranja anestetika (Wand tehnika) i tradicionalnim iniciranjem u djece i to na način da je promatrano ponašanje pacijenata koje se veže uz bol (plakanje, pomicanje tijela). Rezultati su upućivali na to da djeca anestezirana pomoću kompjutorskog sustava znatno manje reagiraju ponašanjem koje bi ukazivalo na bol tijekom prvih 15 sekundi anesteziranja.

MAKSILARNI BLOK (MAXILLARY NERVE BLOCK)

Maksilarnim blokom anesteziramo cijelu drugu granu trigeminusa odnosno

maksilarni živac. Ovo je iznimno učinkovita tehnika anesteziranja prilikom opsežnih zahvata u gornjoj čeljusti. Njezina važnost je u tome što jednim ubodom osigurava anesteziju polovice maksile, tj. radi se o hemimaksilarnoj anesteziji. Međutim, za ovu tehniku potreban je i iskusni stomatolog, ali i pacijent koji surađuje. Naime, velika je mogućnost nastanka hematoma jer je u pterigopalatinalnoj udubini, ciljnom mjestu, smješten pterigopalatinalni venski splet (4). Igla mora biti duga 10 cm i savitljiva.

ANESTEZIRANO PODRUČJE

Anestezirano područje obuhvaća pulpnu anesteziju svih gornjih zubi na strani na kojoj dajemo anestetik, anesteziju okolnog mekog i koštanog tkiva na bukalnoj strani, mekog tkiva i kosti na palatinalnoj strani, medijalno od središnje palatinalne linije, kao i anesteziju kože donje vjeđe, polovice nosa, obraza i gornje usne na strani na koju smo deponirali anestetik.

INDIKACIJA

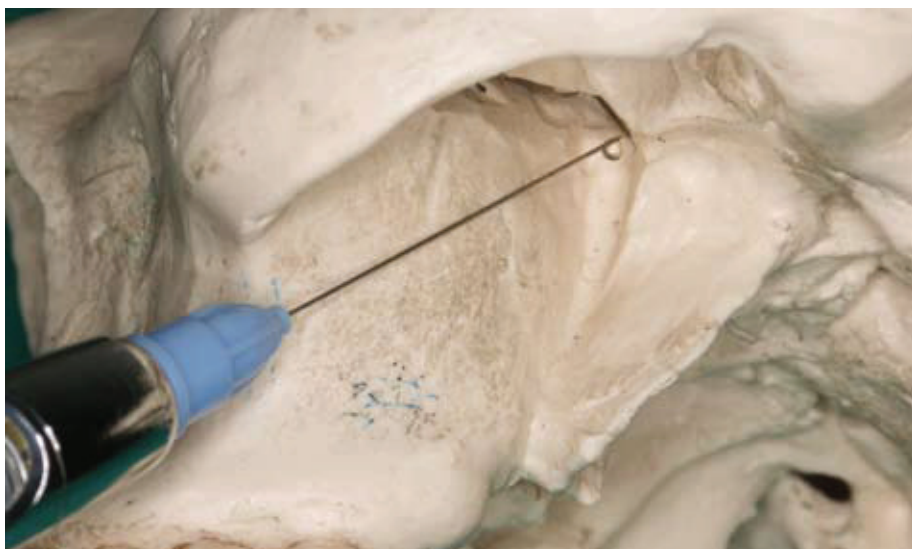Maksilarni blok je indiciran kada izvodimo opširni kirurški i restorativni zahvat koji zahtijeva anesteziju cijelog maksilarnog segmenta, kada su ostale tehnike, kao i infiltracijska anestezija, kontraindicirane zbog upale ili infekcije te pri dijagnostičkim ili terapijskim zahvatima na maksilarnom živcu.

TEHNIKA IZVOĐENJA

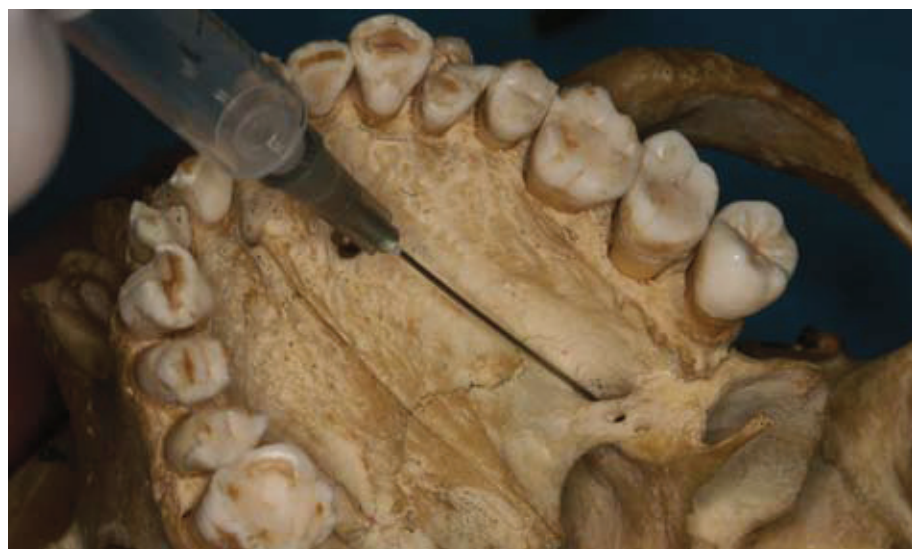Postoje 2 pristupa izvođenja ove tehnike: na tuberu maksile i kroz foramen palatinum majus. Imaju podjednak učinak, ali svaki sa svojim nedostatcima. Ako ciljnom mjestu pristupamo preko palatinalnog foramena, najveći problem je upravo lociranje otvora. Kod pristupa preko tubera maksile najveći problem predstavlja veliki postotak izbijanja hematoma. Obje tehnike su relativno ugodne za pacijenta.

1. PRISTUP PREKO TUBERA MAKSILE

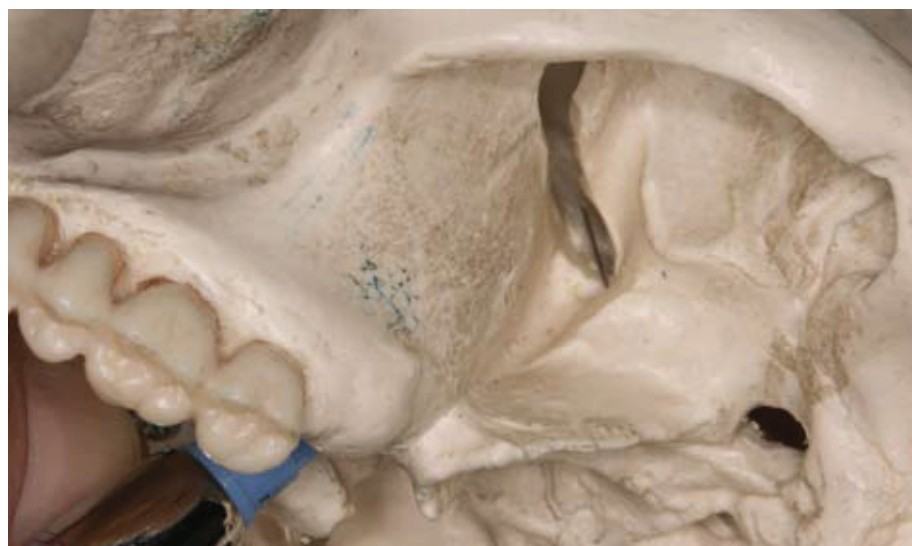Ubodno mjesto nalazi se u visini mukobukalnog nabora iznad distalne



Slika 5. Prikaz tubarnog pristupa za maksilarni blok na modelu.



Slika 6. Ciljno mjesto za tehniku maksilarnog bloka (palatinalni pristup).



Slika 7. Prikaz palatinalnog pristupa za maksilarni blok na modelu.

strane gornjeg drugog molara. Posušimo ga sterilnom gazom te na njega nanesimo topikalni anestetik. Pacijent djelomično otvori usta i primaknemo donju čeljust na onu stranu na koju dajemo anestetik. Obraz odmaknemo kažiprstom i nategnemo meko tkivo. Vrh igle položimo na ubodno mjesto i iglom polako prodiremo prema unutra, gore i natrag. Ne smijemo osjetiti nikakav otpor. Dubina penetracije mora iznositi otprilike 30 mm i odgovara anatomskom položaju pterigopalatinalne udubine (Slika 5). Prvo aspiriramo, ako je aspiracija negativna, na tom mjestu deponiramo 1.8 ml anestetika kroz jednu minutu. Tijekom deponiranja aspiriramo nekoliko puta. Nakon što smo izvadili iglu, pričekamo 3-5 min na početak tretmana (5).

2. PRISTUP PREKO VELIKOG PALATINALNOG OTVORA

Ubodno mjesto nalazi se na palatinalnom mekom tkivu koje prekriva palatinalni otvor. Pacijent široko otvori usta, a stomatolog lokalizira otvor palpacijom. Prisloni štapić omotan pamukom na spoj alveolarnog nastavka maksile i tvrdog nepca. Laganim pritiskom palpira tkivo počevši od drugog molara prema natrag. Štapić će svojevremeno upasti u udubinu koju čini palatinalni otvor, a najčešće se nalazi u predjelu distalno od drugog molara. No, postoje varijacije u lokalizaciji palatinalnog otvora. Neke studije su pokazale kako se otvor nalazi više posteriorno, čak i da se u 57% slučajeva nalazi distalno od trećeg molara. Druga istraživanja su pak pokazala da se otvor nalazi 1.9 mm ispred posteriorne granice tvrdog nepca i 15 mm od središnje palatinalne linije (9). Kad procijenimo točan položaj otvora, na to mjesto nanesimo topikalni anestetik. Štapić pomaknemo prema natrag i pritisnemo o tkivo. Primijetit ćemo ishemiju. Iglu usmjerimo na to mjesto, ali pristupom sa suprotne strane. Deponiramo malu količinu anestetika za mukoznu membranu. Prodiremo kroz mukozu i polagano otpuštamo malu količinu anestetika, zamjećujemo kako

se ishemija širi. Time smo anestezirali n.palatinus major. Sada iglu usmjerimo pod kutem od 45° kako bi što lakše ušla u kanal te polako napredujemo kroz njega sve dok nam igla ne uđe u tkivo otprilike 30 mm (Slika 6). Međutim, 5-15% populacije ima koštane opstrukcije u kanalu, što znači da ako nađemo na otpor u kanalu, nikako ne smijemo primijeniti silu već preusmjeriti iglu. Ako procijenimo da je dubina prodora igle odgovarajuća, možemo deponirati anestetik, ako ne, odlučujemo se za drugi pristup. Kada procijenimo da se vrh igle nalazi u pterigopalatinalnoj udubini, aspiriramo (Slika 7). Ukoliko nema dokaza o intravaskularnom položaju vrha igle, deponiramo 1.8 ml anestetika kroz 1 minutu. Pričekamo 3-5 min za početak zahvata. Vrijeme trajanja anestezije se skoro ne razlikuje od onog tijekom infiltracijske anestezije (7).

KOMPLIKACIJE

Kao moguća komplikacija maksilarnog bloka spominje se nastanak hematoma, koji se razvija prilično brzo ako se rupturira maksilarna arterija, što je najčešće slučaj kod pristupa preko tubera maksile. Zatim penetracija u orbitu, najčešće slučaj kod pristupa preko velikog palatinalnog kanala, ako iglom prodremo pređuboko. Može se dogoditi da stomatolog anestetik deponira u orbitu. Ovo je komplikacija koja za posljedicu ima periorbitalnu oteklinu i proptozu (izbočenje očne jabučice), blokadu n.abducensa koja dovodi do diplopije (pojave dvoslike), anesteziju rožnice i midrijazu (proširenje zjenice), moguću blokadu optičkog živca uz privremeni gubitak vida i retrobulbarno krvarenje.

Penetracija u nosnu šupljinu događa se jer tijekom prolaska kroz veliki palatinalni kanal igla zavija previše prema medijalno te može probiti tanku medijalnu stijenku pterigopalatinalne udubine. Ovu komplikaciju možemo prepoznati ako nam se u ampuli pojavi veća količina mjehurića zraka ili ako nam se pacijent žali da mu anestetik klizi niz ždrijelo.

Postoji i ekstraoralna tehnika maksilarnog bloka. Pterigopalatinalnoj udubini možemo pristupiti:

1. sa strane lica i to tako da nam ubodno mjesto označava sredina inferiornog ruba zigomatičnog luka. Prodirući u dubinu vrh igle dolazi u područje infratemporalne udubine te u kontakt sa lateralnom pterigoidnom stjenkom. Iglu zatim preusmjerimo superiorno i anteriorno kako bi zaobišla koštanu prepreku i ušla u pterigopalatinalnu udubinu koja nam označava mjesto deponiranja anestetika (11). Dužina igle trebala bi iznositi 35 mm jer prosječna dužina do pterigopalatinalne udubine prilikom izvođenja ekstraoralne tehnike iznosi 36.7 mm (10).
2. Preko incizure mandibule (5).

ZAKLJUČAK

Svaka od navedenih tehnika ima svoje prednosti i nedostatke. No, pri određenim indikacijama neke od njih su najbolji izbor tehnike anesteziranja. Prema tome, svaki stomatolog, kojem je, uz učinkovitost analgezije određenog područja, važna i ugodnost za pacijenta, trebao bi uložiti malo truda i njima ovladati. ☺

LITERATURA

1. **Krmpotić-Nemanić J, Marušić A.** Anatomija čovjeka. 2. obnovljeno izdanje, Zagreb : Medicinska naklada, 2004; 484.
2. **Miše I.** Oralna kirurgija; Zagreb: JUMENA, 1983; 38- 41.
3. **Nusstein J, Lee S, Reader A, Beck M, Weaver J.** Injection pain and postinjection pain of the anterior middle superior alveolar injection administered with the Wand or conventional syringe. Oral Surg Oral Med Oral Pathol Oral Radiol Endod. 2004; 98: 124-31.
4. **Singh B, Bhardwaj V.** Continuous mandibular nerve block for pain relief: a report of two cases. Can J Anaesth. 2002; 49: 951-3.
5. **Malamed SF.** Handbook of local anesthesia. 5th Ed, St. Louis: Mosby Inc, 2004; 196-224.
6. **Blanton P, Jeske A.** Dental local anesthetics: alternative delivery methods. J Am Dent Assoc. 2003; 134: 228-34.
7. **Meechan JG, Day PF, McMillan AS.** Local anesthesia in the palate: a comparison of techniques and solutions. Anesth Prog. 2000; 47: 139-42.
8. **Lee S, Reader A, Nusstein J, Beck M, Weaver J.** Anesthetic efficacy of the anterior middle superior alveolar (AMSA) injection. Anesth Prog. 2004; 51: 80-9.
9. **Blanton P, Jeske A;** ADA Council on Scientific Affairs; ADA Division of Science. The key to profound local anesthesia : Neuroanatomy. J Am Dent Assoc. 2003; 134: 753-60.
10. **Moiseiwitsch J, Irvine T.** Clinical significance of the length of the pterygopalatine fissure in dental anesthesia. Oral Surg Oral Med Oral Pathol Oral Radiol Endod. 2001; 92: 325-8.
11. **Singh B, Srivastava S.K, Dang R.** Anatomic consideration in relation to the maxillary nerve block. Reg Anesth Pain Med. 2001; 26(6): 507-11.
12. **Gibson RS, Allen K, Hutfless S, Beiraghi S.** The Wand vs. traditional injection: a comparison of pain related behaviors. Pediatr Dent. 2000; 22(6): 458-62.
13. **Netter F.** Atlas anatomije čovjeka. Zagreb: Golden Marketing, 2003; Pl 40.