

## Predotisni postupci retrakcije gingive

Marina Perić<sup>1</sup>, Ivana Perković<sup>1</sup>

Joško Viskiće, dr. med. dent.<sup>2</sup>

Slađana Milardović Ortolan, dr. med. dent.<sup>2</sup>

Prof. dr. sc. Ketij Mehulić<sup>2,3</sup>

[1] Studentice 6. godine

[2] Zavod za fiksnu protetiku, Stomatološki fakultet Sveučilišta u Zagrebu

[3] Klinika za stomatologiju, KBC Zagreb

Precizni otisak je ključ uspjeha prilikom izrade protetičkog nadomjeska. Kritična točka tijekom uzimanja otiska je prikaz završne linije brušenja i njenog odnosa s parodontom (1). U slučajevima kada se završna linija preparacije nalazi u razini marginalne gingive ili apikalnije, potrebno je reverzibilnim postupcima tu granicu prikazati te omogućiti pristup otisnom materijalu (2).

Znanje o anatomiji parodontnog tkiva i svijest o tome kako i pod kojim uvjetima protetički postupci mogu dovesti do upale gingive, recesija i formiranja parodontnih džepova su preduvjet za uspješnu terapiju. Bitno je razumjeti pojam biološke širine prilikom planiranja smještaja granice preparacije. Biološka širina uključuje dimenzije epitelnog i vezivnog tkiva pričvrstka, odnosno dimenzije mekog tkiva od ruba alveolarne kosti do apikalne ekstenzije spojnog epitela (Slika 1). Ta udaljenost od 2 - 3 mm ostaje konstantna neovisno o zdravlju parodonta. Povreda biološke širine će rezultirati različitim kliničkim i histološkim odgovorom, ovisno o debljini alveolarne kosti i dimenziji keratinizirane gingive. U pacijenata s debelim biotipom gingive (izražena debljina kortikalisa, ravniji tok gingive, povećana debljina keratinizirane gingive) uočeno je formiranje intrakoštanih džepova i resorpcija kosti, dok oni s tankim biotipom gingive (izražena valovitost toka gingive, tanki kortikalisa, ograničena debljina keratinizirane gingive) imaju veću pojavnost recesija (3). Da se izbjegne povreda biološke širine, stomatolog bi prije početka preparacije zuba trebao izmjeriti dubinu sondiranja (4). Kod normalnog, zdravog sulkusa s odgovarajućom zonom gingive, rubovi preparacije mogu biti smješteni 0,2 - 0,5 mm apikalno od marginalne gingive (3,4). Razne studije su dokazale da parodontna tkiva pokazuju veće znakove upale oko krunica čiji su rubovi smješteni subgingivno od onih sa supragingivnim rubovima. Više je razloga tome: oštećeni rubovi, neprecizan dosjed, hrapavost dodirne površine nadomjestak - zub, nepravilan izlazni profil krunice, povreda biološke širine, veća patogenost subgingivnog dentalnog

plaka (3). Stoga bi se subgingivni rubovi preparacije trebali smatrati kompromisom, a supragingivni i epigingivni metodom izbora (4).

Na raspolaganju su nam različiti postupci za osiguranje zadovoljavajuće retrakcije tkiva, ali i kontrole nakupljanja sulkusne tekućine za vrijeme otisnog postupka. Oni omogućavaju pomicanje tkiva apikalno i lateralno od granice preparacije kako bi se dovoljna količina neprepariranog zubnog tkiva mogla registrirati uz minimalno izobličenje otisnog materijala (2). Zdrav parodont je nužan preduvjet za estetski i funkcijski uspjeh protetske terapije (5).

Postupci retrakcije gingive klasificiraju se na: mehaničke, kemijske - mehaničke, kirurške te kombinacije navedenih (6). Svima je svrha osigurati širinu sulkusa od minimalno 0,2 mm kako bi debljina otisnog materijala bila dovoljna da se prilikom izvlačenja otiska izbjegne trganje i deformacija otisnog materijala (2,6,7).

### Mehanički postupak

Mehanički postupak za prikaz završne linije brušenja bataljka podrazumijeva fizičko odmicanje gingivnog tkiva apikalno i lateralno od granice preparacije. Za tu svrhu se koristi neimpregnirani konac koji može biti pleteni, namotani i heklani različitih konfiguracija kako bi se osigurali različiti promjeri i debljine (8). Prije odabira debljine konca i tehnike retrakcije, potrebno je parodontnom sondom izmjeriti dubinu sulkusa i uzeti u obzir biotip gingive. Nakon toga se odabire odgovarajući konac (1). Na raspolaganju su nam postupci retrakcije gingive jednim (Slika 2) ili dvama koncima („tehnika dvostrukog konca“) (Slika 3). Preporuke su na strani „tehnik dvostrukog konca“ (6), gdje se konac užeg promjera aplicira u sulkus u kojem ostaje za vrijeme cijelog otisnog postupka. Na taj način se kontrolira izlazak sulkusne tekućine, krvarenje i vraćanje retrahirane gingive u početni položaj. Drugi konac, šireg promjera, stavlja se iznad prvog. Time se postiže dodatni pomak tkiva lateralno i apikalno. Jednom postavljenu

konac mora ostati u sulkusu najmanje 10 min te se vadi prije apliciranja otisnog materijala. Prethodno drugi konac treba navlažiti vodom kako bi se izbjegla povreda gingivnog tkiva prilikom njegovog vađenja. Sulkus se osuši mlazom zraka te se unosi otisni materijal. Otisni materijal se mora odmah aplicirati, jer će se retrakcija održati narednih 30 sekunda. Dva glavna kriterija koje treba uzeti u obzir su stanje parodonta prepariranog zuba te dubina gingivnog sulkusa (1,8). Bilo kakva kontaminacija sulkusa, uključujući krv, sulkusnu tekućinu, debris i zarobljeni zrak mogu spriječiti otiskivanje kritičnih mjesta i uzrokovati ponavljanje otisnog postupka (9). Ukoliko postoji koagululum, uklanja se, a ako se krvarenje nastavi, otisni postupak se prekida (10). Istraživanja su pokazala da 98% protetičara koriste retrakcijske konce, od kojih 48% koriste „tehniku dvostrukog konca“, a 44% tehniku s jednim koncem (2).

Prednosti mehaničke retrakcije su ekonomičnost, a nedostaci brzo kolabiranje sulkusa nakon odstranjenja konca, trauma epitelnog pričvrstka prilikom izvlačenja konca, nemogućnost postizanja hemostaze, rizik onečišćenja sulkusa, dugotrajnost te bolnost samog postupka (2).

Snaga epitelnog pričvrstka je 1N/mm. Upotrebom malog pritiska od 0,001N/mm se postiže otvaranje sulkusa i njegovog trenutno zatvaranje. Pritisak od 0,1N/mm omogućuje otvaranje sulkusa od 1,5 mm i oporavak koji je odgođen do dvije minute po 0,5 mm otvorenog sulkusa. Trganje tkiva nastaje kod pritiska od 1N/mm, a epitelni pričvrstak se uništava kod sile veće od 2,5N/mm. Ovi podaci govore u prilog maloj sili koju je potrebno upotrijebiti prilikom aplikacije konca u gingivni sulkus (sila usporedna onoj koja nastaje prilikom guranja parodontne sonde nokat do granice boli). Dužina koja je potrebna se određuje ovisno o opsegu zuba te se konac unosi u sulkus posebnim instrumentom ili tankom Heidemannovom špatulom („pet-šest“). Ukoliko je postupak bolan, indicirana je primjena anestezije (2,11).

## Kemijsko – mehanički postupak

To je najrašireniji postupak retrakcije gingive u kojem se kombinacijom kemijskog djelovanja i fizičkog pritiska postiže bolja kontrola istjecanja sulkusne tekućine i kvalitetnije proširenje gingivnog sulkusa (10). Na tržištu su dostupni neimpregnirani i impregnirani konci, a potonji su tretirani preparatima s adstringentnim i hemostatskim djelovanjem kao što su epinefrin (adrenalin), aluminijev klorid, aluminijev sulfat i dr. (8). Ukoliko se koriste neimpregnirani konci, preporučuje se držati ih natopljene 10 minuta u otopini koja sadrži odabrano retrakcijsko sredstvo (6).

### Epinefrin

Upotrebom konca impregniranog 8% -tnim epinefrinom postiže se učinkovita vazokonstrikcija i hemostaza. Međutim, dokazano je da je 33% slučajeva aplikacije epinefrinom impregniranih konaca u gingivni sulkus praćeno značajnim lokalnim i sistemskim nuspojavama. Epinefrin uzrokuje povišenje krvnog tlaka i povećava brzinu rada srca. Stoga je kontraindiciran kod pacijenata s kardiovaskularnim bolestima, hipertenzijom, dijabetesom, hipertiroidizmom ili kod onih s pojačanom osjetljivošću na epinefrin. Oni mogu razviti „epinefrinski sindrom“ karakteriziran tahikardijom, hiperventilacijom, povišenim krvnim tlakom, anksioznošću i postoperativnom depresijom (2, 7, 10). Količina apsorpcije epinefrina ovisi o izloženosti kapilarnom sustavu, dužini impregniranog konca i njegovoj koncentraciji te vremenu aplikacije (12). Količina apsorbaranog epinefrina s 2,5 cm retrakcijskog konca, kroz 5 do 15 minuta njegove prisutnosti u gingivnom sulkusu, iznosi 71 µg. To predstavlja jednu trećinu najveće dnevne doze od 0,2 mg (200 µg) za zdravu odraslu osobu te gotovo dvostruko veću dozu od preporučene doze od 0,04 mg (40 µg) kod srčanih bolesnika (10). Kad se uzme u obzir činjenica da obično imamo nepotpune podatke o kardiovaskularnom statusu naših pacijenata, ali i činjenica da je često prilikom uzimanja otisaka potrebno prikazati granice preparacije više prepariranih zubi, treba se s oprezom pristupiti upotrebi ovog retrakcijskog sredstva. Jednaku učinkovitost u adstringentnom djelovanju prilikom retrakcije gingive pokazuju aluminijev sulfat i aluminijev klorid koji ne uzrokuju sistemske nuspojave (12). Istraživanje provedeno na kliničarima dokazuje da nisu bili u mogućnosti prepoznati ikakvu kliničku prednost korištenja epinefrinom impregniranog retrakcijskog konca u usporedbi s aluminij-sulfatnim koncem (13).

Nedostatci epinefrinom impregniranih konaca su uz već spomenute sistemske nuspojave i rizik od upale gingive, hiperemija nakon odstranjenja konca te rizik od tkivne nekroze (2, 7).

## Aluminijev sulfat i aluminij-kalij-sulfat

Oba sredstva imaju, uz retrakciju gingive, i hemostatički učinak te rezultiraju minimalnom upalnom reakcijom tkiva. Međutim, pri visokim koncentracijama aluminij-kalij-sulfata zabilježena je jaka upalna reakcija i tkivna nekroza. Prati ih neugodan okus u ustima. Prednost im je minimalno kolabiranje sulkusa nakon odstranjenja konaca (2, 7).

### Željezni sulfat

Željezni sulfat je učinkovit u postizanju hemostaze, ali željezo uzrokuje žuto – smeđu do crnu diskoloraciju tkiva koja se povlači nakon par dana. Međutim, danas postoje na tržištu novi preparati koji ne uzrokuju spomenutu diskoloraciju (Slika 4). Preparat je kiselog okusa te inhibira polimerizaciju otisnih materijala na bazi silikona i polietera (2, 7). Histološkim je istraživanjima na psima uočeno da ovaj preparat uzrokuje značajne promjene gingivnog tkiva koje se vraća u svoj fiziološki oblik tek nakon dvanaest dana od aplikacije retrakcijskog konca (14).

### Aluminijev klorid

Prednosti ovog retrakcijskog sredstva su postizanje hemostaze, mali kolaps sulkusa nakon odstranjenja konca, nepostojanje sistemskih nuspojava te najmanje iritirajuće djelovanje na gingivno tkivo (Slika 5). Najveći je nedostatak inhibicija polimerizacije otisnih materijala na bazi silikona i polietera zbog čega je izrazito važno odstraniti iz sulkusa ostatke aluminij klorida prije aplikacije otisnog materijala. Također uzrokuje vazokonstrikciju, iako slabiju od epinefrina (2, 7).

Sve navedene soli metala svoje adstringentno djelovanje ostvaruju koagulacijom bjelancevina zbog čega dolazi do kolapsa gingive. Djelovanje im traje nekoliko sati te postupak nije dopušteno ponavljati u istom posjetu (11).

## Polivinil siloksan s inertnom matricom

Radi se o silikonskom materijalu, na bazi polimetilsiloksana i kositrom kao katalizatorom. Postavljanjem se oslobađa hidrogen što uzrokuje ekspanziju materijala i pritisak na zidove sulkusa te posljedično retrakciju. Za primjenu ovog sredstva potrebno je izraditi nosač (silikonski ključ) koji pridržava materijal i usmjerava ga u sulkus. Kod ovog sredstva nema rizika od iritacija i upale tkiva, nema nuspojave, postupak nije bolan ni traumatizirajući, lako se izvodi, a materijal je vidljiv u sulkusu zahvaljujući svijetloj boji. Nedostatak ovog postupka je nedovoljna učinkovitost kod subgingivne preparacije te ograničena mogućnost postizanja i održavanja hemostaze (2, 7).

## Gingivna retrakcijska pasta

Osnovu ovog retrakcijskog sustava čini kaolin, koji svojom konzistencijom izaziva mehanički učinak, a 15%-tni aluminijev klorid predstavlja aktivnu komponentu te osigurava adstringentno djelovanje, tj. hemostazu. Materijal se aplicira štrcaljkom s posebnim nastavkom u područje sulkusa (Slika 6), izaziva mehaničku retrakciju te u usporedbi s kemijsko – mehaničkim postupcima, ovaj sustav rezultira manjom boli, nelagodnom te bržom primjenom. Ne uzrokuje ozljedu epitelnog pričvrstka, hidrofilan je, ali mu se u nazočnosti sline smanjuje viskoznost. Djelovanje ostvaruje za 30 sekundi do 2 minute od aplikacije, a od odstranjenja materijala do uzimanja otiska na raspolaganju su 2 do 2, 5 minute. Odstranjuje se jakim sprejem vode i zraka. Inhibira polimerizaciju silikonskih i polieterskih otisnih materijala. Uporaba je kontraindicirana ukoliko postoje parodontni džepovi ili otvorene furkacije zbog teškoća u odstranjenju proizvoda (2, 11).

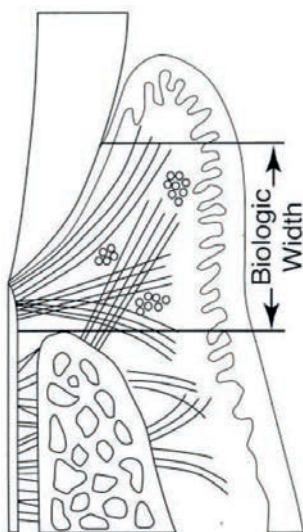
## Elektrokirurški postupci retrakcije

Elektrokirurški zahvat se koristi radi uklanjanja mekog tkiva koje je proliferiralo preko završne linije brušenja bataljka. Provodi se pod djelovanjem anestezije. Primjenom visokofrekventne struje (najmanje 1,0 MHz) uništavaju se stanice u neposrednom dodiru s elektrodom. Struja izaziva efekt dijatermije, pri čemu uslijed naglog porasta temperature dolazi do koagulacije stanica bez dubljih oštećenja tkiva. Elektroda za rezanje tkiva ostaje hladna po čemu se ovaj zahvat razlikuje od elektrokoagulacije kod koje se na tkivo postavlja zagrijana elektroda. Prolazak elektrode kroz tkivo treba teći glatko, bez zapinjanja, brzinom od 7 mm u sekundi. Ukoliko je potrebno vratiti se na područje koje je već rezano, treba pričekati 8 – 10 sekundi prije ponovnog rezanja tkiva. Vlažno tkivo se bolje reže. Elektrokirurški zahvat je kontraindiciran u pacijenata s ugrađenim pacemakerom te kod tanke marginalne gingive (4, 10).

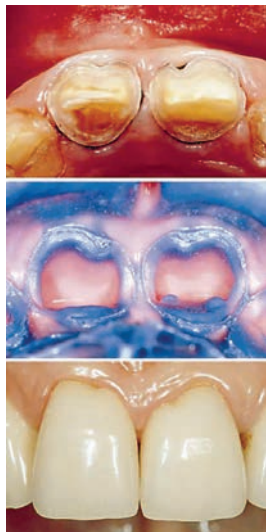
### Zaključak

Gingivna retrakcija predstavlja neizostavni dio postupka izrade protetičkog rada prije uzimanja otiska za izradu radnog modela. Izbor materijala i postupka ovisi o procjeni kliničke situacije te dostupnosti i ekonomičnosti proizvoda. Veliki izbor proizvoda na tržištu te sve veći broj objavljenih znanstvenih radova od kliničara zahtijevaju dobru informiranost i visok stupanj znanja kako bi mogao odabrati najbolje rješenje (2).

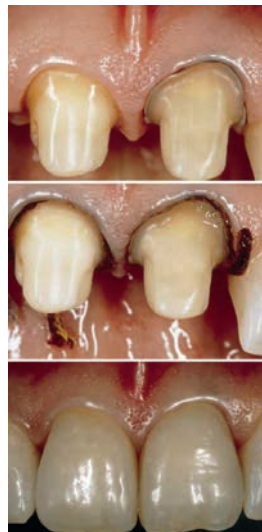*Ovaj članak je napravljen uz potporu projekta MZOS-a br: 065-0650446-0435.*



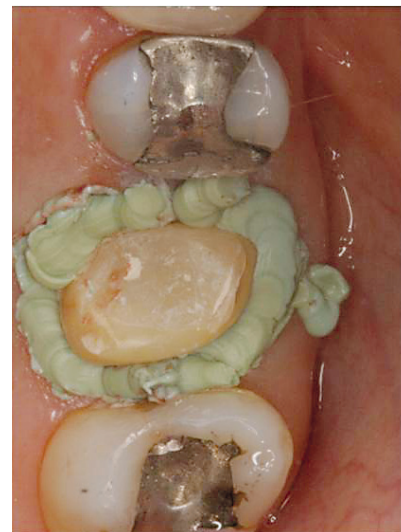Slika 1. Biološka širina predstavlja dimenziju mekog tkiva od ruba alveolarne kosti do apikalne ekstenzije spojnog epitela. Preuzeto iz (4).



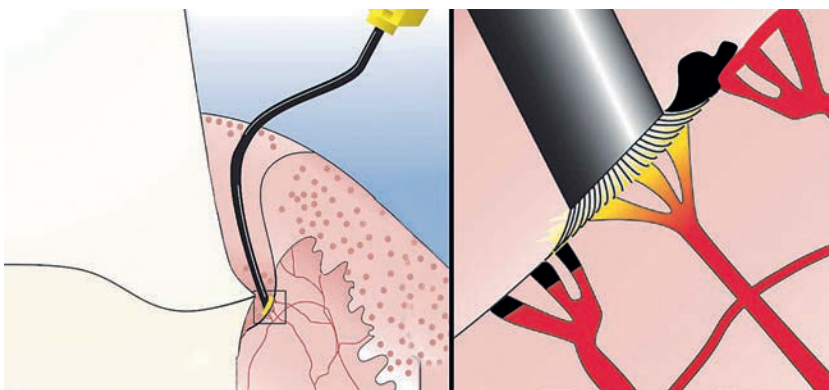
Slika 2. Prikaz ultratankog konca (000) smještenog oko izbrušenog zuba. Preuzeto iz (3).



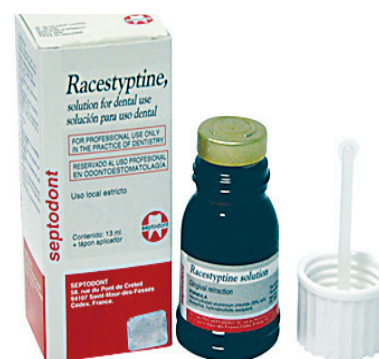Slika 3. Prikaz „tehnike dvostrukog konca“. Preuzeto iz (3).



Slika 6. Prikaz paste za gingivnu retrakciju aplikirane u područje gingivnog sulkusa. Preuzeto iz (17).



Slika 4. Prikaz preparata željeznog sulfata. Preuzeto iz (15).



Slika 5. Prikaz preparata aluminijevog klorida. Preuzeto iz (16).

## LITERATURA

- Abadzihev M. Comparative research of the subgingival impression quality by fixed prosthesis using one and double cord retraction technique. *JofIMAB*. 2009;15(2):52-4.
- Prasad DK, Hedge C, Agrawal G, Shetty M. Gingival displacement in prosthodontics: A critical review of existing methods. *JID*. 2011;1(2):80-6.
- Gracis S, Fradeani M, Celletti R, Bracchetti G. Biological integration of aesthetic restorations: factors influencing appearance and long-term success. *Periodontology* 2000. 2001;27:29-44.
- Goldenberg PV, Higginbottom FL, Wilson Jr. TG. Periodontal considerations in restorative and implant therapy. *Periodontology* 2000. 2001;25:100-9.
- Donovan TE, Cho GC. Predictable aesthetics with metal-ceramic and all-ceramic crowns: the critical importance of soft-tissue management. *Periodontology* 2000. 2001;27:121-130.
- Kazemi M, Memarian M, Loran V. Comparing the effectiveness of two gingival retraction procedures on gingival recession and tissue displacement: clinical study. *Research Journal of Biological Sciences*. 2009;4(3):335-9.
- Bennani V, Schwass D, Chandler N. Gingival retraction techniques for implants versus teeth. *JADA*. 2008;139(10):1354-63.
- HE Strassler. Tissue management, gingival retraction and hemostasis. [Internet]. 2011 Jul [cited 2012 Dec 11]. Available from: <http://www.oralhealthgroup.com/news/tissue-management-gingival-retraction-and-hemostasis/1000519731/>.
- Livaditis GJ. Comparison of the new matrix system with traditional fixed prosthodontic impression procedures. *J Prosthet Dent*. 1998;79:200-7.
- Shillenburg HT, Hobo S, Whitsett LD, Jacobi R, Brackett SE. *Fundamentals of Fixed Prosthodontics*. 3rd ed. Chicago: Quintessence Publishing Co; 1997.
- Uhač I. Prikazivanje granice preparacije pastom za gingivnu retrakciju. *Medix*. 2004;53:139-40.
- Donovan TE, Gandara BK, Nemetz H. Review and survey of medicaments used with gingival retraction cords. *J Prosthet Dent*. 1985;53(4):525-31.
- Jokstad A. Clinical trial of gingival retraction cords. *J Prosthet Dent*. 1999;81(3):258-61.
- Akca AE, Yildirim E, Dalkiz M, Yavuzyilmaz H, Beydemir B. Effects of different retraction medicaments on gingival tissue. 2006;37(1):53-9.
- Dornwell [homepage on the Internet]. Warszawa [cited 2012 Dec 11] [about 2 screens]. Available from: <http://www.dornwell.pl/tamowanie-krwawienia-i-nici-retrakcyjne/ultradent-astringent-viscostat-system-management-kit.html>.
- Olimp-dental [homepage on the Internet]. Sankt Petersburg [cited 2012 Dec 11] [about 2 screens]. Available from: <http://olimp-dental.ru/store/products/racestyptin-solution/>.
- Kerhawe [homepage on the Internet]. Warszawa [cited 2012 Dec 11] [about 2 screens]. Available from: <http://kerhawe.pl/index/product/id/204>.