

# Oralne manifestacije spolno prenosivih bolesti

Marina Perić, Ivana Perković<sup>1</sup>  
Dr. sc. Marija Buljan, dr. med.<sup>2</sup>

[1] studentice 5. godine

[2] Katedra za dermatovenerologiju, Stomatološki fakultet Sveučilišta u Zagrebu, Klinika za kožne i spolne bolesti, KBC Sestre milosrdnice

Spolno prenosive infekcije (SPI) su infekcije koje se prenose izravnim kontaktom tijekom spolnog odnosa (vaginalnog, oralnog ili analnog) sa zaražene na zdravu osobu (1). Danas se preporučuje primjena kratice SPI (engl. STI; sexually transmitted infections) umjesto SPB, tj. spolno prenosive bolesti (engl. STD; sexually transmitted diseases) budući da neke od tih infekcija mogu imati asimptomatski stadij tijekom kojeg zaražena osoba nema kliničke manifestacije, no svakako predstavlja izvor zaraze. Uzročnici mogu biti različiti mikroorganizmi. Od bakterijskih uzročnika najvažniji su *Chlamydia trachomatis*, *Neisseria gonorrhoeae* i *Treponema pallidum*. Među virusima jedan od najvažnijih uzročnika je HIV koji u današnje vrijeme postaje sve značajniji javnozdravstveni problem zbog proširenosti i posljedica. Od ostalih virusa bitni su humani papilomavirus (HPV), virus hepatitisa B, herpes simpleks virus tipa 2 te Cytomegalovirus. Od skupine parazita česti su uzročnici svraba i stidne uši (*Sarcoptes scabiei* i *Phtirus pubis*), a od protozoa *Trichomonas vaginalis* (2).

Svake godine više od 400 milijuna ljudi oboli od spolno prenosivih bolesti, a oko 60% infekcija pojavljuje se u osoba mlađih od 25 godina. U dobi od 14 do 19 godina SPI su gotovo dvostruko učestalije u djevojaka, a oko dvadesete godine se spolne razlike smanjuju (2).

Spolno prenosive infekcije mogu zahvatiti i područje oralne šupljine rezultirajući karakterističnim i potencijalno dijagnostičkim lezijama na sluznici. Klinički se mogu očitovati na bilo kojem području usne šupljine, a prenose se orogenitalnim kontaktom, poljupcem, autoi-

nokulacijom te vertikalnim prijenosom(s majke na novorođenče tijekom poroda) (3).

U nastavku će biti opisane najvažnije SPI koje se mogu manifestirati u usnoj šupljini.

## Herpes simplex

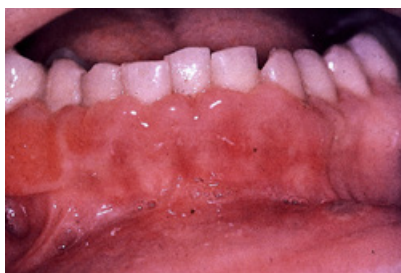Herpes simplex je recidivirajuća, kronična virusna infekcija senzornih ganglija s različitim i nepredvidivim stupnjem epidermalne ekspresije. Rezervoar virusa je čovjek, a virusom je prokuženo više od 95% populacije. Uzrokuju je dva tipa virusa, Herpes simplex virus 1 (HSV1) koji je uglavnom povezan s infekcijama u usnoj šupljini te Herpes simplex virus 2 (HSV2) koji češće zahvaća genitalnu regiju, ali su na obje lokacije moguće infekcije s oba tipa virusa. Dakle, prijenos je moguć orogenitalnim kontaktom bez obzira koji je partner izvor zaraze te je među partnerima zabilježen i tzv. „pingpong“ učinak (oralno-genitalno-genitalno kod primoinfekcije s HSV1). U primoinfekciji, HSV ulazi u organizam u području defekta kože ili sluznice, umnožava se stvarajući lokalne kliničke promjene i uzrokujući viremiju. Protutijela koja se stvaraju ne uzrokuju eliminaciju virusa iz krvi, već se on zadržava u ganglijima živaca (4, 5). Primarna infekcija je uglavnom asimptomatska, ali se u 1% slučajeva može razviti gingivostomatitis herpeticus (Slika 1). To je akutna bolest dojenčadi i male djece izazvana HSV-om 1 (5). Nakon perioda inkubacije od 3-7 dana, uz opće simptome, razvije se slika bolnog gingivitisa s buloznim, aftoznim i erozivnim promjenama pričvrstne gingive; promjene nerijetko zahvaćaju usnice i oralnu sluznicu. Bolest je važno razlikovati od ulceroznog

gingivitisa, kao i od recidivirajućih afti. Kod adolescenata može se razviti faringitis. Najčešće je prvi znak bolesti odbijanje hrane, a zatim se javi izražena salivacija i fetor. Bolest traje 7-14 dana u imunokompetentnih osoba (5, 6, 7, 8).

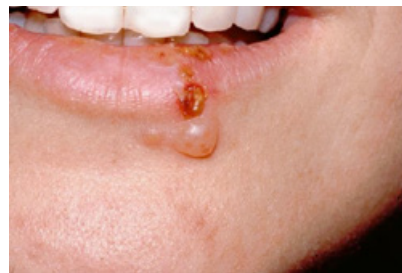Herpes simplex recidivans označuje recidivirajuću višegodišnju pojavu herpesa nakon provocirajućih čimbenika (febrilitet, izloženost UV zračenju, stres, menstruacija...). Radi se o endogenoj aktivaciji infekcije virusom Herpes simplex i promjene su najčešće smještene na granici kože i sluznice (herpes simplex recidivans labialis, nasalis, glutealis...) (Slike 2, 3). Promjene se javljaju 2-5 dana nakon djelovanja provocirajućeg čimbenika. Tipičnu kliničku sliku čine mjehurići na eritematозnoj podlozi koji pucaju nakon 2 - 4 dana te se stvaraju kruste. Nema limfadenopatije i općih simptoma (5, 9). HSV se može prenijeti s oralne sluznice na druge dijelove tijela diranjem vezikula. Prijenos herpesa na kožu prstiju uz pojavu vezikula se naziva herpetički whitlow (zanoktica) te može predstavljati profesionalnu bolest u stomatologa (Slika 4). U oko 60% slučajeva je uzročnik HSV1, a u ostalih 40% HSV2, koji je u općoj populaciji učestaliji i posljedica je autoinokulacije s genitalnog područja (10, 11, 12).

## Gonoreja

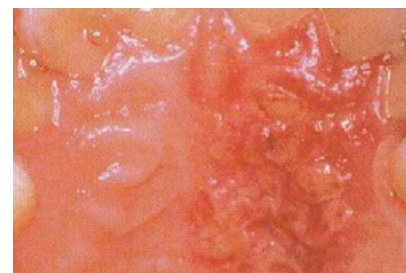Gonoreja je najčešća bakterijska spolno prenosiva bolest u svijetu. Uzrokovana je bakterijom *Neisseria gonorrhoeae*, a klinički je obilježena pojavom žutozelenog purulentnog iscjetka. Najčešći put prijenosa je spolni kontakt: vaginalnim putem, oralno ili analno; inkubacija je kratka i iznosi 2-4



Slika 1. Gingivostomatitis herpeticus.



Slike 2, 3. Herpes simplex infekcija.



dana (5, 13). Novorođenče može oboljeti od gonoreje prolaskom kroz porođajni kanal zaražene majke. Bolest najprije zahvaća cilindričnu genitalnu i uretralnu sluznicu u muškaraca i žena, no može zahvatiti i druge sluznice (orofaringealnu, analnu), kao i druge regije organizma (zdjelična upalna bolest, diseminirana gonokokna infekcija) te time dovodi i do ozbiljnih komplikacija od kojih je najčešća neplodnost (13).

Oralna gonoreja je rijetka bolest koja se klinički očituje nespecifičnim promjenama kao što su multiple ulceracije oralne sluznice i eritem s bjelkastim pseudomembranama. Osim navedenih, *Neisseria gonorrhoeae* može uzrokovati druge kliničke manifestacije kao što su stomatitis, artritis temporomandibularnog zgloba te sialadenitis (14, 15, 16).

### Sifilis

Sifilis je kronična zarazna bolest uzrokovana spirohetom *Treponema pallidum*, spiralnom bakterijom koja je izrazit tkivni parazit, a krvni i limfni optok joj služe za transport. Bolest se najčešće prenosi spolnim putem (*sypilis venerea*), rjeđe transplantentno (*sypilis connatalis*), a iznimno rijetko transfuzijom te putem zaraženih predmeta (*sypilis endemica*). Ulazna vrata infekcije su mikrotraume kože i sluznice, najčešće se radi o sluznici genitalija, a prenosi se za vrijeme spolnog akta. Izrazito lako se prenosi orogenitalnim kontaktom (u nekim dijelovima SAD-a je ovakav način prijenosa zabilježen u oko 15% slučajeva sifilisa) (5, 17, 18). Bolest zahvaća različita tkiva i organske sustave uključujući kožu, krvotok, koštani i središnji živčani sustav. Sifilis se može u svom tijeku manifestirati različitim kliničkim slikama koje se još od 19. stoljeća klasificiraju u primarni, sekundarni i tercijarni stadij bolesti. Između svakog od ovih stadija postoji razdoblje bez kliničkih znakova bolesti-latentni stadij, u kojem se bolest može otkriti samo na temelju pozitivnih seroloških testova (17).

Nakon inkubacije od oko 3 tjedna, na mjestu ulaska treponeme razvija se primarni afekt. U 4-12% slučajeva nalazi se u usnoj šupljini. Najčešće lokalizacije su jezik, gingiva, meko nepce i usnice. U početku promjena ima oblik papule, a vremenom se dno raspada, rubovi postaju indurirani pa nastaje

ulcus durum (tvrđi čankir) (Slika 5). Dno ulkusa je glatko, slatinasta izgleda. Sam ulkus je bezbolan, a doseže veličinu do 2 cm, a karakterizira ga stvaranje podražajnog seruma. Ulkus spontano zacijeli za 3-6 tjedana bez stvaranja ožiljka. Promjenu prati povećanje submandibularnih i cervikalnih limfnih čvorova u slučaju oralne lezije. Lezija je asimptomatska, ali bogata treponemama te vrlo infektivna (5, 19, 20).

Sekundarni sifilis je stadij koji nastaje kao posljedica hematogenog i limfogenog rasapa treponema. U navedenom stadiju razlikujemo promjene na koži i opće simptome. U sklopu kliničke slike sekundarnog sifilisa nalazimo i promjene na sluznici usne šupljine (enantom). Promjene su varijabilne i nespecifične. U početku se enantom sastoji od oštro ograničenih makula koje erodiraju i pretvaraju se u mukozne plakove sive boje koji mogu erodirati i ulcerirati. Bogati su treponemama i visoko kontagiozni. Najčešće se nalaze na mekom nepcu, vestibularnoj sluznici te jeziku gdje su glatke površine zbog atrofije filiformnih papila. Oralne lezije su bolne, a erozije konfluiranjem poprimaju izgled poput puževog traga. Često su praćene faringitisom, tonzilitisom ili laringitisom. Kao dio opće reakcije limfnog tkiva na infekciju dolazi i do povećanja tonzila te nastaje angina siphilitica (21, 22).

Tercijarni ili destruktivni sifilis obuhvaća promjene karakterizirane raspadom tkiva. Ovaj stadij obično se razvije nakon 3-5 godina od infekcije. Promjene na koži i sluznicama pojavljuju se u obliku tuberozih nodularnih sifilida i guma. Tuberozni sifilidi su skupine čvorova veličine zrna graška, crvenosmeđe boje; nakon cijeljenja nastaju veliki atrofični ožiljci. Gume su veliki čvorovi koji se nalaze duboko u koži, vremenom omekšaju te sadržaj preko fistule izlazi na površinu kože (5). U usnoj šupljini gume se najčešće razvijaju na području tvrdog nepca, rjeđe na jeziku, usnicama i mekom nepcu (22).

Oko 50% bolesnika zaraženih sifilisom istodobno boluje od još neke spolno prenosive bolesti, od kojih je oko 25% HIV pozitivno. Ova koinfekcija može znatno promijeniti kliničku sliku i tijek bolesti, što može otežati postavljanje dijagnoze (17).

Podaci o novooboljelima od sifilisa u Republici Hrvatskoj objavljuju se u

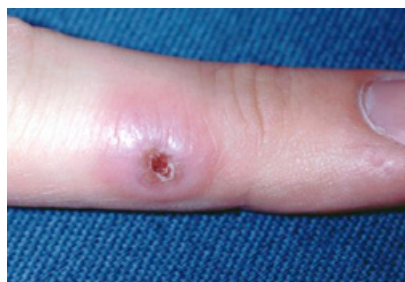Godišnjaku Hrvatskog zavoda za javno zdravstvo. Prema podacima dobivenim posljednjih deset godina, u Hrvatskoj se godišnje prijavi 40-50 novooboljelih od sifilisa (17).

### Epstein Barrov virus

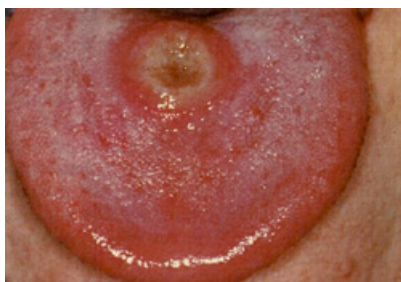Epstein Barrov virus (EBV) je B limfotropni herpes virus koji uzrokuje infektivnu mononukleozu, a povezan je i s razvojem nazofaringealnog karcinoma te nekim B-staničnim limfomima. EBV inficira T i B limfocite i pločaste epitelne stanice orofaringealne i nazofaringealne sluznice. Većina ljudi se zarazi u djetinjstvu i infekcija uglavnom prolazi bez simptoma. Rijetko, pretežito u adolescenciji ili odraslih, razvijaju se simptomi infektivne mononukleoze nakon perioda inkubacije od 4 - 8 tjedana. Simptomi uključuju umor, visoku temperaturu, jaku upalu ždrijela (nalikuje streptokoknoj angini) te limfadenopatiju. U jedne četvrtine oboljelih se pojavljuje enantom između petog i sedmog dana bolesti. Čine ga petehije veličine do 2 mm smještene na granici tvrdog i mekog nepca. Promjene iščezavaju unutar 3 - 4 dana. Osim petehija, u bolesnika se zamjećuje eritem ždrijela, hipertrofijska tonzila ili tzv. „sy glandularne groznice“ koji obuhvaća limfadenopatiju, morbiliformni egzantem te oralne ulceracije (23, 24) (Slika 6).

Virus se prenosi putem sline zaražene osobe, obično ljubljenjem (stoga naziv „bolest poljupca“) i dodirivanjem dijelova tijela ili predmeta natopljenih slinom. EBV se nalazi u slini bolesne osobe i u njoj izlučuje i do godinu dana nakon infekcije. Nakon prve infekcije, virus ostaje unutar domaćina doživotno, a povremeno se može reaktivirati i izlučivati iz grla i ždrijela. Širenje virusa je izraženije u bolesnika sa smanjenim imunitetom (24).

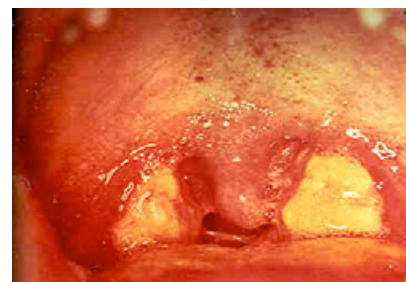EBV je bitan i kao uzročnik leukoplakije sluznice jezika, tzv. „Oral hairy leukoplakia“ (OHL) koja se pojavljuje u imunokompromitiranih pacijenata. Prvi put je opisana 1980-tih godina i učestali je nalaz u bolesnika s AIDS-om te se smatra znakom njegove progresije. U 5% HIV-pozitivnih osoba može biti prvi znak infekcije. Kliničku sliku karakteriziraju hiperplastične i verukozne adherentne naslage tipično smještene na lateralnim stranama jezika. Bijele su ili svijetlo



Slika 4. Herpetična lezija (zanoktica)-infekcija HSV na prstu.



Slika 5. Sifilis-primarni stadij; ulcus durum na jeziku.



Slika 6. EBV-sindrom glandularne groznice.

sive boje te nježne, linearne strukture (Slika 7). Pojava vlasaste leukoplakije je asimptomatska. Dijagnoza se uglavnom postavlja na temelju kliničke slike, a potvrđuje histološkom pretragom i negativnim rezultatom mikološke obrade. U imunokompetentnih osoba, EBV se ne može replicirati u stanicama jezika, iz čega proistječe da je sposobnost invazije ovih stanica direktna posljedica oslabljenog imuniteta (23, 25).

### Humani papilomavirus

Humani papilomavirus (HPV) je dvolančani DNA virus koji pripada porodici Papovaviridae. HPV inficira epitel kože i sluznica, gdje može izazvati benigne, premaligne i maligne promjene. Brojne epidemiološke studije upućuju na činjenicu da je genitalna infekcija HPV-om najčešća virusna spolno prenosiva bolest. Rizik od infekcije tijekom života je oko 50%, a najčešće između 19. i 22. godine života. U većini se slučajeva radi o latentnoj infekciji s prosječnim trajanjem od oko 12 mjeseci te se u više od 90% inficiranih žena opaža spontana eliminacija HPV-a (izlječenje) tijekom sljedeće 2 godine (26). Na temelju povezanosti s prisutnošću pojedinih genotipa HPV-a na materničnom vratu i pojave raka vrata maternice, standardno se određuje onkogeni rizik tipova HPV-a. Tako postoje: HPV-DNA tipovi niskog rizika kao što su npr. 6 i 11, u posljednje vrijeme uvršten i 42, odnosno HPV-DNA tipovi visokog rizika, kao što su npr. 16, 18, 31, 33 (5).

Vrijeme od kontakta s virusom do pojave prvih kliničkih promjena je između 3 tjedna do 8 mjeseci, a smatra se da većina HPV-infekcija spontano regresira za 5 - 6 godina (27). Virusne čestice mogu penetrirati kroz površinske stanice kože i/ili sluznice nakon mikroskopskih abrazija anogenitalne regije koje nastaju pri spolnom kontaktu. Virus se može prenijeti i autoinokulacijom te vertikalnim prijenosom, a lako se prenosi orogenitalnim kontaktom. Infekcija HPV-om stečena orogenitalnim kontaktom smatra se jednim od glavnih rizika za razvoj karcinoma grla povezanog s HPV-om (28).

U usnoj šupljini, HPV promjene se mogu podijeliti u dvije skupine na temelju njihovog biološkog potencijala. U prvu skupinu spadaju dobroćudne lezije kao što su skvamozni papilomi, fokalna epitelijalna hiperplazija (Mb Heck), oralne veruke te kondilomi (Slika 8). U svim navedenim promjenama može se naći HPV DNK. Druga skupina uključuje premaligne i maligne lezije, kao što je leukoplakija i oralni karcinom skvamoznih stanica.

Još jedna promjena, s većom učestalošću pojavljivanja u dječjoj dobi, je laringealna papilomatoza (Slika 9). Od 60 do 80% oboljelih su djeca do 3 godine. Karakterizirana je brzorastućim papilomima zbog čega dolazi do opstrukcije dišnog i probavnog puta te posljedično disfagije i dispneje tijekom spavanja. Terapija je kirurško ili lasersko uklanjanje promjena (29, 30, 31).

Istraživanja su pokazala, u razdoblju od 1973. do 2004. godine, dvostruki porast incidencije oralnih karcinoma vezanih uz HPV u ljudi u 40-im godinama (Slika 10). Nužan preduvjet maligne pretvorbe stanica je trajna infekcija onkogenim genotipom HPV-a. Kronična infekcija onkogenim HPV-om ne dovodi nužno do zloćudne pretvorbe, što upućuje na ulogu imunskog odgovora domaćina u nastanku maligne bolesti (27, 32).

Danas su u Hrvatskoj registrirane dvije vrste cjepiva protiv HPV-a: četverovalentno cjepivo protiv četiriju najčešćih HPV DNK-tipova (HPV DNK 6, 11, 16 i 18) i dvovalentno protiv dvaju najčešćih tipova visokog rizika (HPV DNK 16 i 18). Cjepivo je usmjereno na prevenciju cervikalne intraepitelne neoplazije (CIN), intraepitelne neoplazije drugih dijelova vanjskog genitalnog sustava žene i muškarca, kao npr. vulve (VIN), vagine (VAIN), penisa (PIN) ili anusa (AIN) i na prevenciju pojave anogenitalnih bradavica obaju spolova. Očekuje se uvođenje navedenih cjepiva u rutinski program. Cilj je cijepjenja zaštititi djecu i adolescente obaju spolova prije prvog mogućeg kontakta s HPV-om (5, 33).

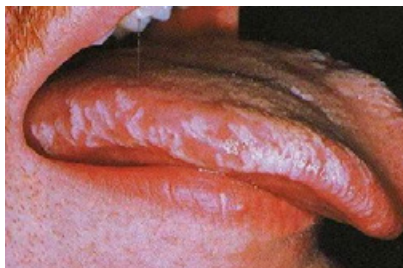### Virus humane imunodeficijencije

Virus humane imunodeficijencije (HIV), koji spada u porodicu Retroviridae, može uzrokovati čitav niz kliničkih simptoma i manifestacija, od akutnog retrovirusnog sindroma (akutna HIV infekcija), asimptomatske infekcije do uznapredovale i završne faze infekcije HIV-om koja se naziva AIDS (acquired immunodeficiency syndrome) (5). HIV uzrokuje oštećenje imunskog sustava, uz izrazitu limfotropnost prema posebnoj populaciji limfocita T, tzv. pomoćničkim stanicama T koje se obilježuju kao CD4+. Sva ostala zbivanja u ovom sindromu su sekundarna posljedica oštećenja navedenih stanica koje su ključne u imunskoj obrani. Virus se prenosi spolnim kontaktom, preko krvi i krvnih derivata, s inficirane majke na dijete tijekom porođaja, perinatalno ili majčnim mlijekom. Orogenitalni kontakt nosi mali rizik za prijenos HIV infekcije, a rizik se povećava ako postoje (mikro) traume na oralnoj sluznici te u slučaju intraoralne ejakulacije (5, 34).

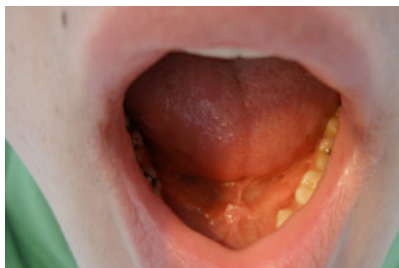Gotovo svi HIV pozitivni bolesnici će u jednom trenutku svoje bolesti ispoljiti oralne promjene. Oralni status HIV pozitivnih osoba vrlo je bitan jer ocrta stanje njihova imunskog sustava, a morfoloija i brojnost lezija su u korelaciji s progresijom bolesti (35). Oralne lezije su kod navedenih bolesnika brojne i često vrlo impresivne kliničke slike. Pojavljuju se relativno rano tijekom infekcije i upravo one mogu pobuditi sumnju na HIV infekciju (35, 36).

Prema klasifikaciji koju je 1992. godine donijela Svjetska zdravstvena organizacija, u lezije koje su snažno povezane s HIV-om spadaju: kandidijaza (eritematozna, pseudomembranozna), vlasasta leukoplakija, Kaposijev sarkom (Slika 11), Non-Hodgkin limfom, parodontne bolesti (linearni gingivni eritem, ulcerozni nekrotizirajući gingivitis i parodontitis) (37).

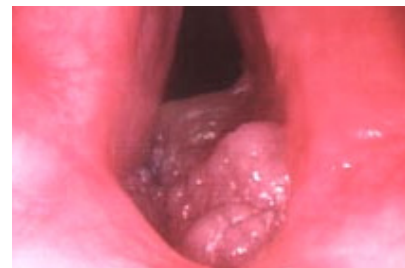Spolno prenosive infekcije su jedan od vodećih uzroka akutnih bolesti, kroničnog oštećenja zdravlja i smrtnosti, s mogućim teškim tjelesnim i psihološkim posljedicama. Oskudni simptomi ili njihov izostanak olakšavaju širenje infekcije u populaciji (28).




Slika 7. EBV-vlasasta leukoplakija.



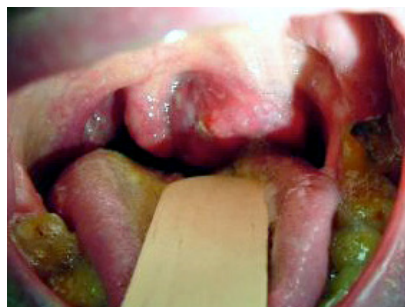Slika 8. HPV-sublingvalni kondilom.



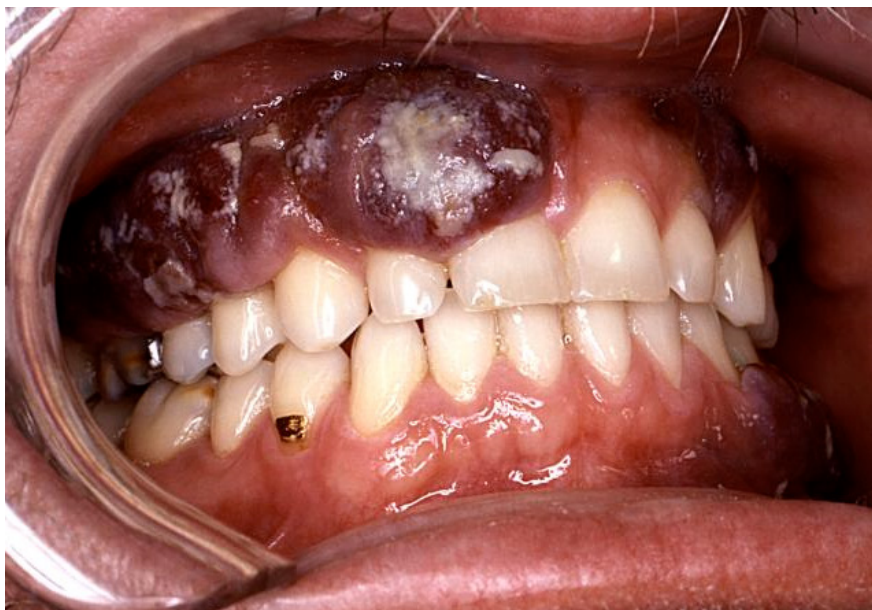Slika 9. HPV-laringealna papilomatoza.

Od izuzetne važnosti u njihovoj prevenciji je edukacija o mogućnostima prijenosa SPI putem kontakta s oralnom sluznicom. Manifestacije SPI na oralnoj sluznici predstavljaju izvor zaraze te ih je važno isključiti u dijagnostičkoj obradi kod bolesnika s promjenama na oralnoj sluznici. 

\* Slike 1-11 Ljubaznošću dr. sc. Marije Buljan



Slika 10. HPV-om uzrokovani karcinom grla.



Slika 11. HIV-Kaposi sarkom.

## LITERATURA

- No authors listed. Sexually transmitted diseases (STDs), risk of HIV infection, and condoms: what you need to know. *Contracept Rep.* 1996;7(2 Suppl):1-2.
- Kuzman M. Epidemiologija spolno prenosivih infekcija. *Medicus.* 2009;18(1):5-15.
- Bruce AJ, Rogers RS 3rd. Oral manifestations of sexually transmitted diseases. *Clin Dermatol.* 2004;22(6):520-7.
- Horowitz R, Aierstuck S, Williams EA, Melby B. Herpes simplex virus infection in a university health population: clinical manifestations, epidemiology, and implications. *J Am Coll Health.* 2011;59(2):69-74.
- Lipoženić J i sur. *Dermatovenerologija*. 3. izmijenjeno i dopunjeno izdanje. Zagreb: Medicinska naklada; 2008.
- Herbert F, Wolf, Edith M. Rateitschak-Pluess, Klaus H. Rateitschak. *Parodontologija: Stomatološki atlas*. 3. prerađeno i prošireno izdanje. Zagreb: Naklada Slap; 2009.
- Stoopler ET. Oral herpetic infections (HSV 1-8). *Dent Clin North Am.* 2005;49(1):15-29.
- Greenberg MS. Herpesvirus infections. *Dent Clin North Am.* 1996;40(2):359-68.
- Peterslund NA. Herpesvirus infection: an overview of the clinical manifestations. *Scand J Infect Dis Suppl.* 1991;80:15-20.
- Lewis MA. Herpes simplex virus: an occupational hazard in dentistry. *Int Dent J.* 2004;54(2):103-11.
- Rowe NH, Heine CS, Kowalski CJ. Herpetic whitlow: an occupational disease of practicing dentists. *J Am Dent Assoc.* 1982;105(3):417-3.
- Chang TW, Gorbach SL. Primary and recurrent herpetic whitlow. *Int J Dermatol.* 1977;16(9):752-4.
- Stanimirović A, Vujić G. Gonoreja danas. *Medicus.* 2009;18(1):111-116.
- Kolokotronis A, Asvesti C, Papanagiotou P. Oral isolation of *Neisseria gonorrhoeae* in the presence of gonococcal urethritis. *Rev Odontostomatol(Paris).* 1989;18(5):409-11.
- Takahashi S, Kurimura Y, Hashimoto J, Takeyama K, Koroku M, Tanda H, Nishimura M, Tsukamoto T. Pharyngeal *Neisseria gonorrhoeae* detection in oral-throat wash specimens of male patients with urethritis. *J Infect Chemother.* 2008;14(6):442-4.
- Chue PW. Gonorrhea-its natural history, oral manifestations, diagnosis, treatment, and prevention. *J Am Dent Assoc.* 1975;90(6):1297-1301.
- Marinović B i sur. Sifilis danas. *Medicus.* 2009;18(1):107-110.
- Vinals-Iglesias H, Chimenos-Kustner E. The reappearance of a forgotten disease in the oral cavity: syphilis. *Med Oral Patol Oral Cir Bucal.* 2009;14(9):e416-20.
- Leao JC, Gueiros LA, Porter SR. Oral manifestations of syphilis. *Clinics(Sao Paulo).* 2006;61(2):161-6.
- Scott CM, Flint SR. Oral syphilis-re-emergence of an old disease with oral manifestations. *Int J Oral Maxillofac Surg.* 2005;34(1):58-63.
- Compilato D, Amato S, Campisi G. Re-surgence of syphilis: a diagnosis based on unusual oral mucosa lesions. *Oral Surg Oral Med Oral Pathol Oral Radiol Endod.* 2009;108(3):e45-9.
- Ficarra G, Carlos R. Syphilis: the renaissance of an old disease with oral implications. *Head Neck Pathol.* 2009;3(3):195-206.
- Steinsvoll S, Herlofson BB. Oral manifestations in HIV infection. *Tidsskr Nor Laegeforen.* 2006;126(9):1218-21.
- Eligio P, Delia R, Valeria G. EBV Chronic Infections. *Mediterr J Hematol Infect Dis.* 2010;2(1):e2010022.
- Rushing EC, Hoschar AP, McDonnell JK, Billings SD. Iatrogenic oral hairy leukoplakia: report of two cases. *J Cutan Pathol.* 2011;38(3):275-9.
- Zekan J i sur. Onkogeni aspekti HPV-infekcija kod žena. *Medicus.* 2009;18(1):67-71.
- Ljubojević S, Lipoženić J. Supkliničke i latentne HPV-genitalne infekcije. *Medicus.* 2009;18(1):55-58.
- Rintala M, Grennan S, Puranen M, Syrjänen S. Natural history of oral papillomavirus infections in spouses: a prospective Finnish HPV Family Study. *J Clin Virol.* 2006;35(1):89-94.
- Giraldo P, Goncalves AK, Pereira SA, Barros-Mazon S, Gondo ML, Witkin SS. Human papillomavirus in the oral mucosa of women with genital human papillomavirus lesions. *Eur J Obstet Gynecol Reprod Biol.* 2006;126(1):104-6.
- Goncalves AK, Giraldo P, Barros-Mazon S, Gondo ML, Amarai RL, Jacyntho C. Secretory immunoglobulin A in saliva of women with oral and genital HPV infection. *Eur J Obstet Gynecol Reprod Biol.* 2006;124(2):227-31.
- Xavier SD, Bussoloti Filho J, de Carvalho JM, Castro TM, Framil VM, Syrjänen KJ. Prevalence of human papillomavirus (HPV) DNA in oral mucosa of men with anogenital HPV infection. *Oral Surg Oral Med Oral Pathol Oral Radiol Endod.* 2009;108(5):7732-7.
- Cardesa A, Nadal A. Carcinoma of the head and neck in the HPV era. *Acta Dermatovenerol Apl Panonica Adriat.* 2011;20(3):161-73.
- Skerlev M. Genitalne infekcije humanim papilomavirusom, muškarci i HPV-vakcina. *Medicus.* 2009;18(1):49-53.
- Schubert MM. Oral manifestations of viral infections in immunocompromised patients. *Curr Opin Dent.* 1991;1(4):384-97.
- Sen S, Mandal S, Bhattacharya S, Halder S, Bhaumik P. Oral manifestations in human immunodeficiency virus infected patients. *Indian J Dermatol.* 2010;55(1):116-8.
- Steinsvoll S, Herlofson BB. Oral manifestations in HIV infection. *Tidsskr Nor Laegeforen.* 2006;126(9):1218-21.
- Jukić I. Oralne lezije povezane s HIV-om u eri HAART-a: diplomski rad. Zagreb: Ivana Jukić;2010.v