

Guided tissue regeneration

Sanja Pavić¹, doc.dr.sc. Andrej Aurer²

[1] Studentica 5. godine

[2] Zavod za parodontologiju Stomatološkog fakulteta Sveučilišta u Zagrebu

Osnova koncepta parodontne terapije je poboljšati parodontno zdravlje. Pod tim se podrazumijeva ispuniti estetske i funkcionalne zahtjeve pacijenta. Uglavnom se postiže reparacijom parodonta. Prva izvješća o vođenoj tkivnoj regeneraciji, kao kliničkoj parodontnoj kirurgiji, pojavila su se prije više od 25 godina (1,2). Ciljevi su vođene tkivne regeneracije stvaranje novog epitelnog pričvrstka, povećanje razine kosti i što manja postoperativna gingivna recesija (2,3). Sve vrste parodontnih bolesti uzrokovane su infekcijom parodontnih džepova, iako nekoliko drugih faktora poput traume, starenja, genetike, sistemskih bolesti i sl. doprinose destrukciji parodonta.

Obnova parodonta i regeneracija parodontnih tkiva najviši je cilj u terapiji parodontnih bolesti. Danas plan terapije reparacije parodonta uključuje antiinfektivne mjere (struganje i poliranje korijena), vođenu tkivnu regeneraciju (sa ili bez koštanog presatka) i/ili uporabu faktora rasta, od kojih niti jedan zasebno neće u potpunosti obnoviti strukturu parodonta (4).

Vođena tkivna regeneracija (engl. Guided Tissue Regeneration - GTR) zahvat je koji omogućuje sanaciju parodontnog defekta stanicama koje mogu stvoriti novi vezivni pričvrstak i alveolarnu kost. Parodontni sustav se sastoji od gingive, parodontnog ligamenta, cementa korijena i alveolarne kosti.

Istraživanjima je utvrđeno da se preteče stanica za stvaranje novog vezivnog pričvrstka nalaze u parodontnom ligamentu. U skladu s time, smatra se da je moguće dobiti novi vezivni pričvrstak ako takve stanice nastane površinu korijena tijekom cijeljenja. To se može postići izolacijom stanica epitelnog i vezivnog tkiva gingive iz područja cijeljenja primjenom fizičke membrane koja će omogućiti stanicama parodontnog ligamenta da ponovno nastane površinu korijena (5).

Izolacija brzorastućeg epitelnog i vezivnog tkiva s parodontne rane kroz 6-8 tjedana omogućit će spororastućem tkivu da zauzme prostor oko zuba. Osteoblasti, cementoblasti i stanice parodontnog ligamenta tada imaju mogućnost regeneracije novog parodontnog pričvrstka na prethodno bolesnoj korijenskoj površini. Dodatno objašnjenje principa djelovanja membrane je osiguravanje dovoljnog prostora za optimalnu stabilnost rane, koja je nužna za samu regeneraciju parodontnih tkiva (6).

Slični principi GTR-a su primijenjeni kod defekta alveolarne kosti pri regeneraciji. Proces regeneracije kosti je kao nakon ekstrakcije zuba – stvaranje krvnog ugruška inicira stvaranje nove kosti i revaskularizaciju tkiva s periferije defekta. Tako stvorena kost postupno se zamjenjuje s kosti lamelarne strukture, slijedi sazrijevanje i remodeliranje sekundarnih osteona. Ovakvim pristupom u regeneraciji specifičnog tkiva nije ostvarena veza tkiva i zuba. Riječ je o GBR, Guided Bone Regeneration. GBR tehnika je unaprijeđena u GTR, koja je kompleksnija regeneracija s više specifičnih tkiva.

Puno prije uvođenja koncepta GTR, uočeno je da će se kavitet s pristupom osteoblasta i krvnom opskrbom ispuniti kosti ako je izoliran od okolnog mekog tkiva, za razliku od iste situacije bez izolacije, kada će se ispuniti fibroznom tkivom (7).

Indikacije za vođenu regeneraciju tkiva su intraosealni trozidni i dvozidni koštani defekti, furkacije korijena 2. stupnja i lokalizirane gingivne recesije. Jednozidni intraosealni defekti, furkacije 2. stupnja u gornjoj, te 3. stupnja u donjoj čeljusti slabo reagiraju na vođenu regeneraciju tkiva. Prije vođene regeneracije tkiva treba provesti odgovarajuće liječenje parodonta.

Izvođenje postupka

Zahvat počinje sulkusnim ili rubnim incizijama. Zatim se izvode vertikalni osloba-

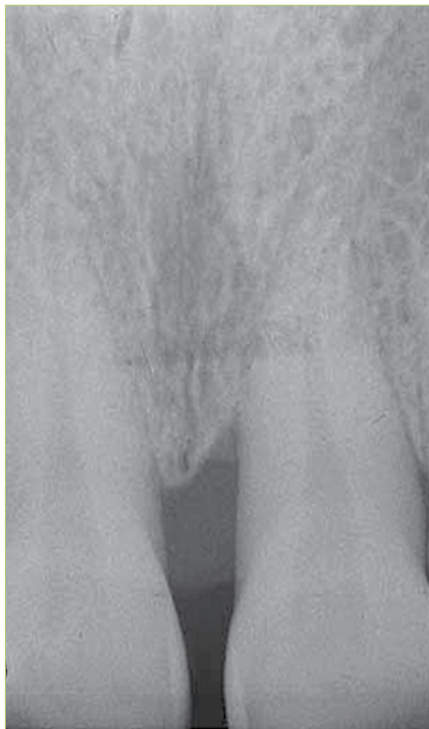
đajući rezovi i odiže se režanj pune debljine. Na reznju se ostavlja svježe vezivno tkivo i time se uklanja sav epitel džepa. Granulacijsko tkivo se uklanja, te struže i polira korijen. Membrana se odabire po obliku i svojstvima te se prilagođava tako da prekrije defekt. Membrana se pruža preko kosti barem 3 mm od ruba defekta.

Potrebno je osigurati dobru povezanost na alveolarnu kost te izbjeći preklapanje ili nabiranje membrane. Rubovi se reznja pomiču koronarno i šivaju tako da je rub membrane 2 mm ispod ruba reznja.

Pacijent nakon operacije treba dobiti upute o provođenju oralne higijene da bi se smanjio rizik od infekcije i eventualne traume zuba. Operirano se područje prva dva tjedna ne četka, a kasnije nježno četka mekom četkicom i ispiru 0.12 – 0.2% klorheksidinom dva do tri puta na dan. Antibiotici (tetraciklini i amoksisilin) se ne propisuju sustavno, jer nije dokazana nikakva prednost u cijeljenju i konačnom rezultatu. Neresorptivna membrana se uklanja nakon 4 - 6 tjedana. Kod upotrebe bioresorptivnih membrana, period kontrole infekcije u usnoj šupljini se produljuje na 6 - 8 tjedana. Preporučuje se nastavak parodontnog tretmana uz izbjegavanje sondiranja, struganja i poliranja operiranog područja 6 mjeseci do godinu dana (2, 5).

Membrane za parodontnu regeneraciju

Glavni je cilj membrane u GTR odvajanje gingivnog epitela i vezivnog tkiva od korijenske površine. Prostor koji se dobiva membranom dopušta stanicama parodontnog ligamenta da nasele površinu korijena zuba. Membrana za tkivnu regeneraciju mora biti biokompatibilna, imati svojstvo ekskluzije stanica, čuvati prostor, izdržati žvačne sile, integrirati se s tkivom i biti jednostavna za uporabu.



Slika 1.

Idealna membrana bi trebala zadovoljavati sljedeće kriterije: biokompatibilnost, održavati prostor, integracija tkiva, sposobnost stvaranja i održavanja prostora uz korijen i resorptivnost (7).

Membrane se dijele na neresorbirajuće i resorbirajuće (8).

1. Neresorbirajuće membrane

Zadržavaju građu i oblik u tkivima te se uklanjaju kirurškim zahvatom. Membrana GoreTex® e-PTFE, prva je generacija membrana, sastavljena od okluzivne membrane i otvorenog mikrostrukturiranog ovratnika koji se nalazi koronarno. Ovratnik pospješuje urastanje vezivnog tkiva, sprječava apikalnu migraciju epitela i osigurava stabilnost rane. Okluzivna membrana održava prostor za regeneraciju i prepreka je prema gingivnom režnju. Ugradnjom titana između 2 sloja e-PTFE-a povećava se mehanička čvrstoća i bolje se čuva prostor. Nakon postavljanja može doći do kolonizacije bakterijama i upale okolnog tkiva (9).

2. Resorbirajuće membrane

Uvedene su u primjenu GTR, kao druga generacija membrana, da bi se izbjegla

druga operacija uklanjanja. Upotrebom se resorbirajućih membrana smanjuje mogućnost postkirurških komplikacija. Građene su od prirodnih i sintetičkih materijala (9, 10).

Resorbirajuće membrane od prirodnih materijala

Bio-Gide® membrana građena je od kolagena tipa I i III, uzetog iz svinjskog dermisa. Kolagen se proizvodi u nekoliko faza u kojima se dobije kolageni dvosloj koji se tretira lužinama da se eliminiira bakterijska ili virusna kontaminacija. Terminalne peptidne regije o kojima ovisi antigenost odcjepljuju se i uklanjaju ostaci lipida i proteina. Kontrolira se biokompatibilnost i sterilnost. Konačni se proizvod sastoji od čistih kolagenih vlakana bez ostataka i kemijskih tvari.

Bio-Mend® membrane građena je od kolagena tipa I, uzetog iz goveđe tetive. Kolagen razgrađuju makrofagi i polimorfonuklearni neutrofilni. Enzim kolagenaza dijeli molekulu kolagena na ulomke koji se denaturiraju i prelaze u želatinu. Želatina se dalje preko gelatinaza i proteinaza razgrađuje do aminokiselina.

Bio-Gide® membrane razgrađuje se za 24 tjedna, a Bio-Mend® za 6-8 tjedana.

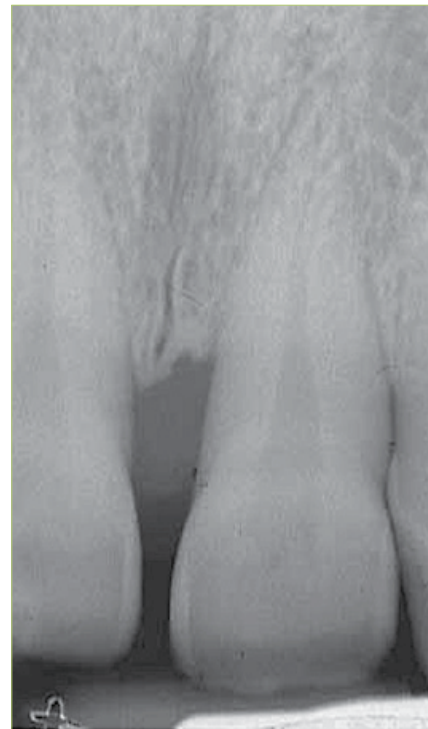Resorbirajuće membrane od sintetičkih materijala

Sintetički materijali za resorbirajuće membrane su derivati organskih alifatskih termoplastičnih polimera. Najviše se koriste poli- α -hidroksilne kiseline, a tu se ubrajaju polilaktična i poliglikolna kiselina. Njihova je prednost razgradnja hidrolizom do vode i ugljičnog dioksida.

Guidor® je dvoslojna resorbirajuća membrana. Vanjski sloj membrane ima četvero-kutne otvore koji potiču urastanje tkiva, što znači da se postoperativna recesija gingive smanjuje. Unutarnji sloj ima stopere i unutarnje otvore koji čuvaju prostor između membrane i korijena.

Resolute® ima okluzivnu membranu koja sprječava urastanje tkiva i porozni dio koji pospješuje integraciju tkiva.

Atrisorb® je jedina membrana koja se priprema intraoperativno. Polilaktični polimer je u tekućem obliku i otopljen u N-metil-2-pirolidonu. Membrana nastaje tek nakon 4-6 min kad se doda fiziološka otopina. Izrezuje se po želji terapeuta. Debljina joj iznosi



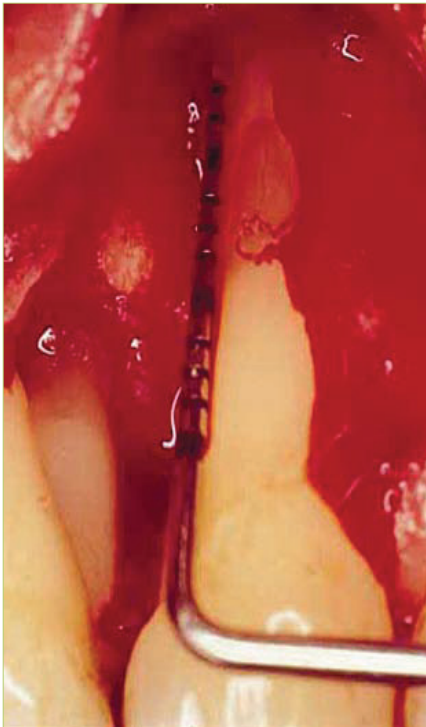Slika 2.

600-750 μ m. Postavlja se u defekt laganim pritiskom te adherira (8).

Nema dokaza za razliku između bioresorptivne i neresorptivne (e-PTFE) membrane u kvaliteti stvaranja kliničkog pričvrstka i smanjenja dubine sondiranja (6). Prema novijim istraživanjima GTR se dosljedno pokazala učinkovitijom u terapiji intraosealnih i furkacijskih defekata od konvencionalne operacije otvorenog režnja, Open Flap Debridement (OFD). Stvara se klinički pričvrstak i smanjuje dubina sondiranja kod defekata kosti i otvorenih furkacija.

Kombinacija GTR s tkivnim presatkom poboljšala je kliničke rezultate kod otvorenih furkacija, ali ne i kod intraosealnih defekata, u usporedbi rezultata zahvata sa samostalnom membranom.

Postavlja se pitanje da li GTR rezultira stvaranjem primarnog cementa ili samo reparatornoga. Novostvoreni cement je celularne građe, obično slabo pričvršćen za dentinsku površinu. Smatra se da se paradonto cijeljenje pri GTR odvija u dva koraka. Prvi sadrži inicijalnu fazu cijeljenja sa stvaranjem krvnog ugruška, prolaznu resorpciju korijena i demineralizaciju, odlaganje acelularnog cementa na korijensku površinu i stvaranje vezivnog tkiva.



Slika 3.

Druga faza sadrži procese remodeliranja, koji će rezultirati obnovljenim cementom sličnim izvornom-primarnom cementu, koji nastaje u doba maturacije (4).

Parodontna rekonstruktivna kirurgija na intraosealnim defektima osjetljiva je na tehniku izvođenja. Odabir određenog oblika režnja, s obzirom na anatomske značajke interdentalnih prostora morfoloiju koštanog gubitka i prikladna tehnika šivanja mogu značajno doprinijeti promijeni tvrdih i mekih tkiva pri cijeljenju (6).

Komplikacije

Komplikacije pri vođenoj tkivnoj regeneraciji su česte i često su povezane s pogoršanjem stanja i izostankom kliničkog uspjeha. Izloženost membrane u mediju u usnoj šupljini navodi se kao glavna komplikacija u 70 – 80% slučajeva. Učestalost izloženosti membrane smanjena je primjenom modificiranih tehnika pristupnog režnja (modificirana tehnika očuvanja papile, očuvanje aproksimalnog tkiva i pojednostavljena tehnika očuvanja papile) koje štede interdentalno tkivo. Vrlo je važna kontrola izloženosti membrane, budući da je u brojnim istraživanjima dokazana kontaminiranost bakterijama. Kontaminacija resorptivnih i


neresorptivnih membrana povezana je sa smanjenjem dobivenog pričvrsta kod intraosealnih defekata. Među ostalim postoperativnim komplikacijama su edem, eritem, supuracija, klizanje ili perforacija režnja i postoperativna bol. Postoperativna bol se kontrolira analgeticima. Lokalna kontaminacija bakterijama kontrolira se upotrebom klorheksidina u obliku otopina za ispiranje ili gelova, te mekih četkica za zube. Perforacija režnja i ozbiljna izloženost membrane u nekim slučajevima mogu rezultirati odstranjenjem membrane (2).

Pacijenti

Fiziološki, okolišni i genetski faktori utječu na ishod liječenja kod vođene tkivne regeneracije. Do sada, vrlo je značajan utjecaj okoliša, duhanski dim je povezan sa smanjenjem uspjeha. Mogućnost i sposobnost održavanja visokog stupnja kontrole plaka, povezana je, pak, s poboljšanjem rezultata. Budući da se ove navike mogu kontrolirati, potrebno je upozoriti pacijente na poboljšanje oralne higijene i prestanak pušenja. Unatoč nedostatku izravnih dokaza, vidljiv je također i utjecaj stresnog života i bolesti poput dijabetesa na ishod (2).

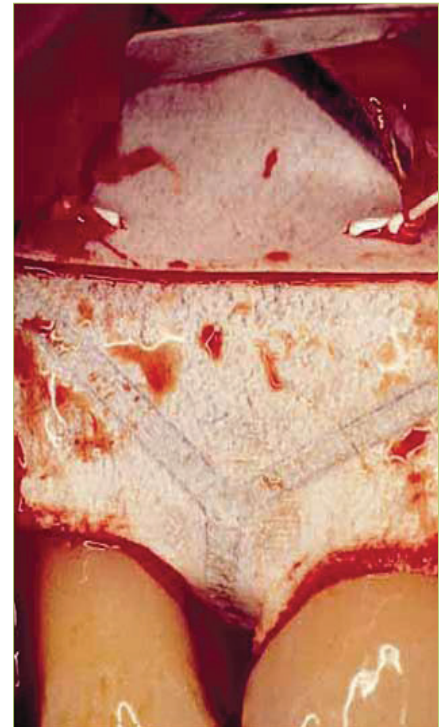Zaključak

GTR nije postupak za liječenje parodontitisa, nego je to prije metoda regeneriranja defekata koji su se razvili kao rezultat parodontitisa. Stoga, uvijek treba provesti odgovarajuće liječenje parodonta prije nego se započne s primjenom GTR-a (5).

Dakle, brojne kliničke studije su pokazale da je GTR uspješan tretman u parodontnoj rekonstruktivnoj kirurgiji, usvojen je kao jedan od učestalije korištenih zahvata u parodontnoj praksi, samostalno ili zajedno s drugim načinima liječenja (4). 

LITERATURA

1. Needleman I, Tucker R, Giedrys-Leeper E, Worthington H. Guided tissue regeneration for periodontal intrabony defects - a Cochrane Systematic Review. *Periodontology* 2000. 2005; 37:106-23.
2. Cortellini P, Tonetti MS. Focus on intrabony defects: guided tissue regeneration. *Periodontology* 2000. 2000; 22:104-32.
3. Jorgić-Srđak K, Plančak D, Potočki-Tukša K. vođena tkivna regeneracija u rekonstruktivnoj



Slika 4.

parodontnoj kirurgiji. *Acta Stomatol Croat.* 1996; 30 (3):207-14.

4. Zeichner-David M. Regeneration of periodontal tissues: cementogenesis revisited. *Periodontology* 2000. 2006; 41:196-217.
5. Lindhe J, Karring T, Lang NP. Klinička parodontologija i dentalna implantologija. Nakladni zavod Globus, Zagreb 2004.
6. Trombelli L. Which reconstructive procedures are effective for treating the periodontal intraosseous defect? *Periodontology* 2000. 2005; 37:88-105.
7. Newman MG, Takei HH, Carranza FA. Carranza's Clinical Periodontology. 9th ed. Saunders; 2002.
8. Aurer A, Jorgić-Srđak K. Membrane za parodontnu regeneraciju. *Acta Stomatol Croat.* 2005; 39(1):95-100.
9. Zybutz M, Laurell L, Rapoport DA, Persson RG. Treatment of intrabony defects with resorbable materials, non-resorbable materials and flap debridement. *J Clin Periodontol.* 2000; 27:169-78.
10. Vouros I, Aristodimon E, Konstandinidis A. Guided tissue regeneration in intrabony periodontal defects following treatment with two bioresorbable membranes in combination with bovine bone mineral graft. *J Clin Periodontol.* 2004; 31:908-17.