

Izrada direktnog estetskog kompozitnog nadomjeska uporabom silikonskog ključa i polikromatske višeslojne tehnike – prikaz slučaja

Matej Par, dr. med. dent.¹

Vildana Skenderi, dr. med. dent.¹

Prof. dr. sc. Dubravka Knezović Zlatarić²

[1] Privatna ordinacija dentalne medicine

[2] Zavod za mobilnu protetiku, Stomatološki fakultet Sveučilišta u Zagrebu

Gubitak incizalnog kuta bilo koje etiologije zahtijeva restorativni zahvat koji mora zadovoljiti visoke estetske kriterije. Direktni nadomjestak incizalnog kuta može se izvesti različitim tehnikama. Izbor tehnike ovisit će o opsegu gubitka, preferencijama terapeuta te o mogućnostima i očekivanjima pacijenta.

Vrlo često je zadovoljavajući nadomjestak moguće izraditi klasičnom „finger-tip“ tehnikom (ušteda vremena i za pacijenta i za terapeuta), međutim u zahtjevnijim slučajevima prikladnije su druge tehnike. Jedna od njih je tehnika u kojoj se koristi silikonski ključ kao matrica za izradu direktnog nadomjestka. Uz to, direktni kompozitni nadomjestak u području visoke estetske zone (gornji prednji zubi) izrađen u jednom sloju i samo jednom nijansom materijala ne zadovoljava estetske zahtjeve, stoga se u posljednje vrijeme sve učestalije prakticira izrada polikromatskih višeslojnih ispuna. Na taj se način postiže odličan estetski učinak direktnog nadomjestka.

Prikaz slučaja

Početno stanje

Pacijentica u dobi od 28 godina došla je u ordinaciju sa željom rekonstrukcije izgleda gornjeg lijevog lateralnog sjekutića. Pritom je izrazila želju za brzom i jeftinijom te minimalno invazivnom estetskom sanacijom.

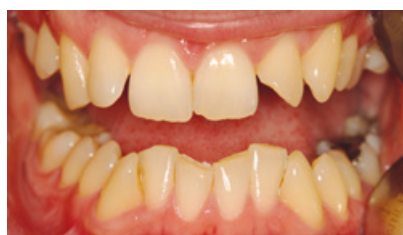Detaljnim kliničkim i radiološkim pregledom ustanovljena je potreba za nadoknadom gubitka incizalnog kuta gornjeg lijevog lateralnog sjekutića. Oštećenje je bilo posljedica indirektna traume, a linija nekomplirane frakture protezala se od sredine incizalnog brida do cervikalne trećine mezoapoksimalne plohe (Slika 1). Iako gubitak zubnog tkiva nije bio osobito velik, estetski nedostatak je posebno bio izražen pri pogledu sprijeda zbog prisutne ortodontske anomalije, odnosno tipične rotacije zuba 22 (Slika 2).

Bilo je potrebno pažljivo isplanirati restaurativni direktni nadomjestak kako bi se zatvorio mezijalni prazan prostor koji je nastao zbog

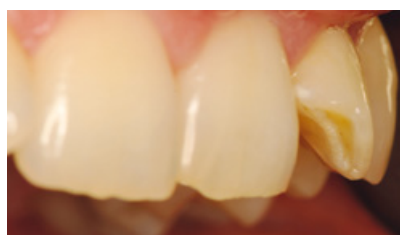rotacije. Jednostavnom nadoknadom incizalnog kuta, poštujući isključivo morfologiju lateralnog sjekutića prazan prostor bi ostao, a rekonstruirani incizalni kut bi bio izbočen prema labijalno. Stoga je nadomjestkom potrebno djelomično promijeniti oblik zuba kako bi se jačom zakrivljenošću incizalnog ugla kompenzirala rotacija i postigao estetski zadovoljavajući oblik mezoapoksimalne plohe. Zbog opisanog problema bilo je prikladnije nadomjestak izraditi uporabom silikonskog ključa nego klasičnom „finger-tip“ tehnikom.

Wax-up

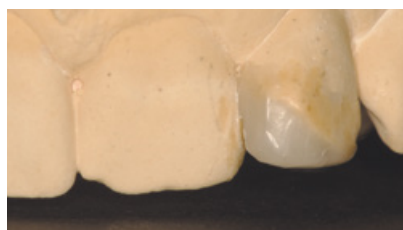
U svrhu što preciznijeg planiranja budućeg direktnog kompozitnog nadomjestka izrađen je wax-up (navoštjeni model) zuba 22. Na modelu od tvrde sadre oblikovan je voštani predložak incizalnog kuta koji je zadovoljavao tražene estetske i funkcijske kriterije. Vestibularna ploha izrađena je s izraženijim konveksitetom kojim se kompenzirala rotacija, a mezoapoksimalna ploha oblikovana je tako da tvori kontaktnu plohu sa zubom 21 (Slike 3a i b). Oblikovanjem kontakta sa susjednim zubom poboljšala se estetika i zaštitila interdentalna papila. Ovakvo planiranje znatno je lakše izvesti na voštanom predlošku nego izravnom izradom u ustima. Nadalje, pri izradi wax-up-a vodi se računa o izostanku antagonističkih kontakata, što je vrlo važno za opstanak budućeg nadomjestka. Pri direktnoj izradi u ustima, antagonističke kontakte moguće je provjeriti i eliminirati tek po završetku restaurativnog zahvata. Iz svih navedenih razloga, izrada wax-up-a značajno olakšava planiranje budućeg nadomjestka. Sve korekcije i prilagodbe znatno je jednostavnije izvesti na voštanom predlošku nego u ustima pacijenta. Uz to, wax-up je izvrstan način da se pacijentu vizualno predoči plan terapije i budući estetski nadomjestak eventualno prilagodi u skladu s njegovim željama i sugestijama prije započetog zahvata. Obzirom da je pacijentica izrazila želju za estetskim minimalno invazivnim korekcijama i ostalih zubi gornjeg prednjeg područja, a kako je njezina ortodontska anomalija položaja desnog lateralnog sjekutića također bila prisutna i uzrokovala slične estetske probleme, u wax-up je uključeno



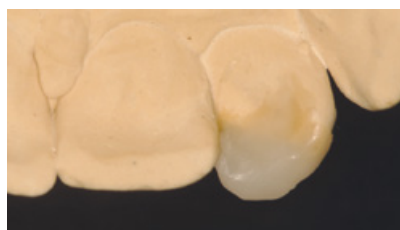
Slika 1. Početno stanje. Ortodontska anomalija, gubitak incizalnog kuta zuba 22 i nepravilnosti zubi 12, 11 i 21.



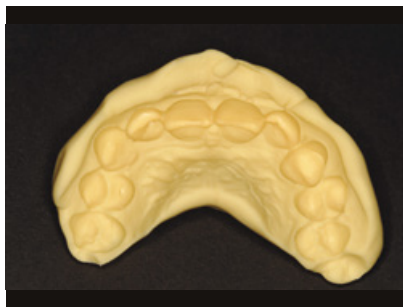Slika 2. Gubitak incizalnog kuta i rotacija zuba 22.



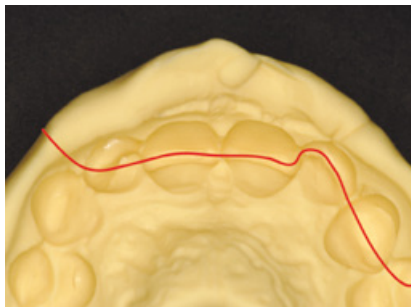
Slika 3a. Wax-up zuba 22 – pogled s labijalne strane.



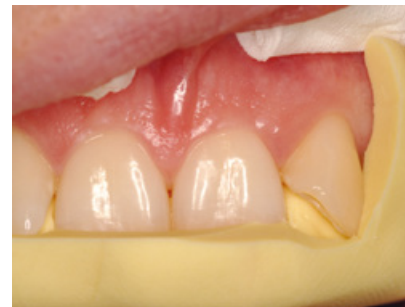Slika 3b. Wax-up zuba 22 – pogled s palatinalne strane.



Slika 4. Izrada silikonskog ključa – otisak navoštenog modela gornje čeljusti silikonskim materijalom kitaste konzistencije.



Slika 5. Shematski prikaz linije reza kroz otisak.



Slika 6. Silikonski ključ in situ.

i preoblikovanje tog zuba. Također su oblikovani djelomično napukli i oštri incizalni bridovi gornjih središnjih sjekutića.

Silikonski ključ

Pripremljeni wax-up poslužio je kao predložak za izradu silikonskog ključa. Silikonski ključ izrađen je jednostavnim otiskivanjem predloška (u ovom slučaju voštanog predloška) silikonskim materijalom tvrde konzistencije (Slika 4). Nakon stvrdnjavanja, otisak je skalpelom izrezan kroz aproksimalne plohe i razdvojen tako da su na jednoj polovici ostale vestibularne, a na drugoj oralne plohe otisnutih zubi (Slika 5). Dio s oralnim plohamo iskoristio se kao silikonski ključ.

U prikazanom slučaju silikonski ključ obuhvatio je palatinalnu plohu zuba 22, incizalni brid i djelomično mezoaproksimalnu plohu (njezin palatinalni dio). Postavljanjem ključa na zube u ustima pacijentice dobio se kalup u kojem je bilo moguće vrlo jednostavno kompozitnim materijalom izraditi direktni nadomjestak (Slika 6).

Izrada direktnog estetskog kompozitnog nadomjeska

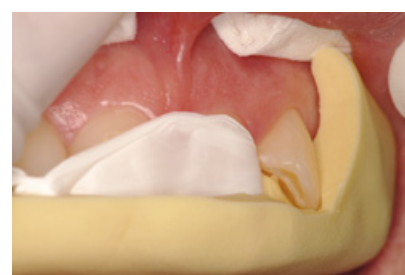Pri izradi direktnog estetskog kompozitnog nadomjeska uporabom silikonskog ključa vrijede sva uobičajena pravila rada s kompozitnim materijalima: zakošavanje caklinskog ruba (zbog veće površine cakline koja omogućuje adheziju nadomjeska i bolji estetski učinak), apso-

lutno suho radno polje, pretretman cakline i dentina, uporaba adhezijskog sustava te slojevito nanošenje materijala. U prikazanom slučaju korišten je samojetkajući adhezijski sustav Excite F VivaPen (Ivoclar-Vivadent, Schaan, Liechtenstein), a caklina je prije aplikacije adheziva dodatno jetkana tijekom 20 sekundi. Zub 21 izoliran je teflonskom trakom, a silikonski ključ fiksiran je blagim zagrizom pacijentice (Slika 7). Kompozitni materijal (IPS Empress Direct, Ivoclar-Vivadent, Schaan, Liechtenstein) nanosi se u slojevima polikromatskom višeslojnom tehnikom kako je prikazano na Slikama 8 a - e:

- sloj caklinskog kompozita s palatinalne strane (Slika 8a)
- dentinska jezgra koja se valovito oblikovala zbog boljeg optičkog učinka (Slike 8b i c)
- sloj caklinskog kompozita s labijalne strane (Slika 8d)
- vrlo tanki sloj translucetnog kompozitnog materijala na incizalnom bridu (Slika 8e).

Sličnom tehnikom izrađen je i direktni kompozitni nadomjestak zuba 12 kojim je zatvoren mezijalni prazni prostor nastao uslijed ortodontske anomalije. Nepravilnosti incizalnih bridova zubi 11 i 21 ispravljene su tekućim kompozitnim materijalom IPS Empress Direct (Ivoclar-Vivadent, Schaan, Liechtenstein).

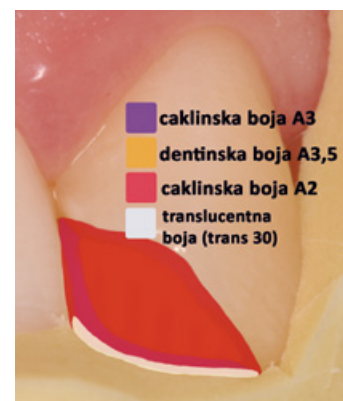
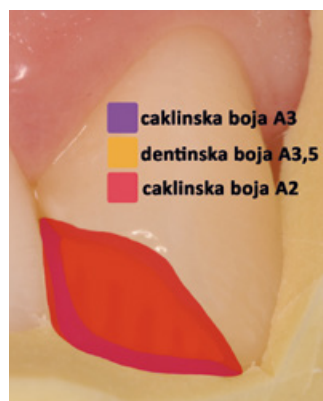
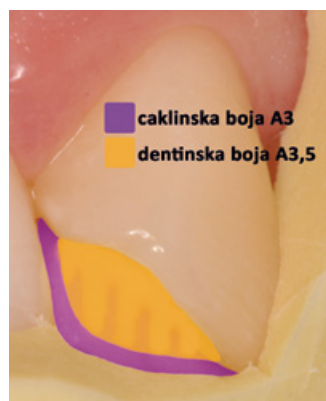
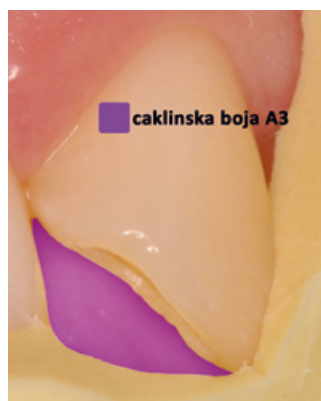Navedenim višeslojnim postavljanjem kompozitnog materijala postiglo se vjerno oponašanje



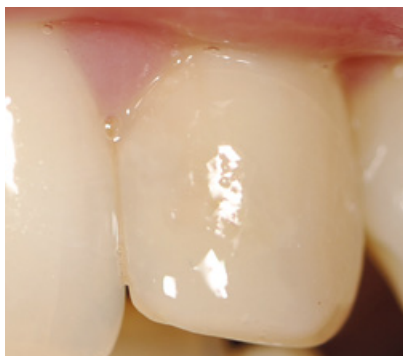Slika 7. Izolacija zuba 21 teflonskom trakom.

optičkih svojstva prirodnog zuba u svrhu što boljeg uklapanja nadomjestka u preostala zdrava zubna tkiva. Pravilan omjer opaknih dentinskih i translucetnih caklinskih boja te ispravno odabrani nijansi svake boje postignut je estetski zadovoljavajući učinak. Boje koje su korištene za svaki pojedini sloj navedene su uz Slike 8 a-e.

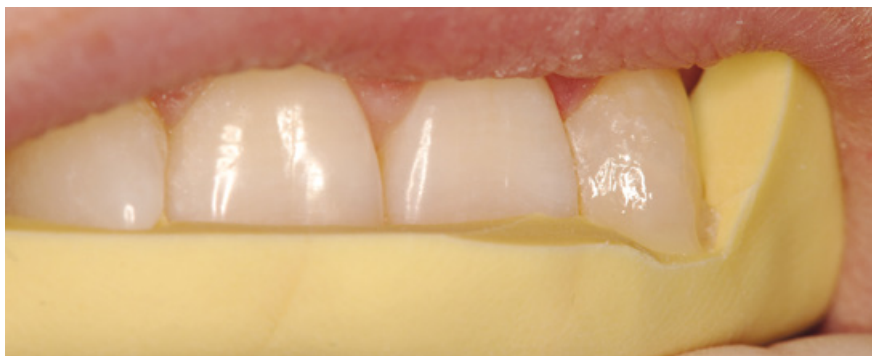Po završetku slojevanja kompozitnog materijala (Slika 9) uklonjen je silikonski ključ, a površina direktnog estetskog kompozitnog nadomjestka je polirana dijamantnim svrdlima do visokog sjaja. Proverjene su artikulacijske kretanje u svim smjerovima kako bi se demonstrirao izostanak antagonističkih kontakata. Za završno poliranje korišteni su dijamantni finireri, silikonske gumice te četkica i pasta. Završni izgled nadomjestka prikazan je na Slici 10, a usporedba početnog stanja i konačnog rezultata na Slikama 11 a i b.



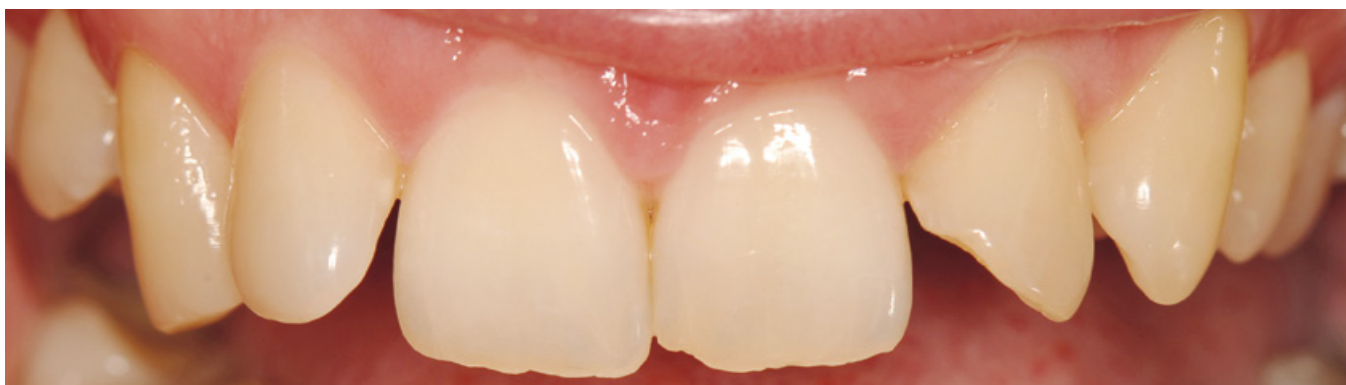Slika 8a. Sloj caklinskog kompozita s palatinalne strane; Slika 8b. Dentinska jezgra; Slika 8c. Valovito oblikovanje dentinske jezgre; Slika 8d. Sloj caklinskog kompozita s labijalne strane; Slika 8e. Incizalni brid.



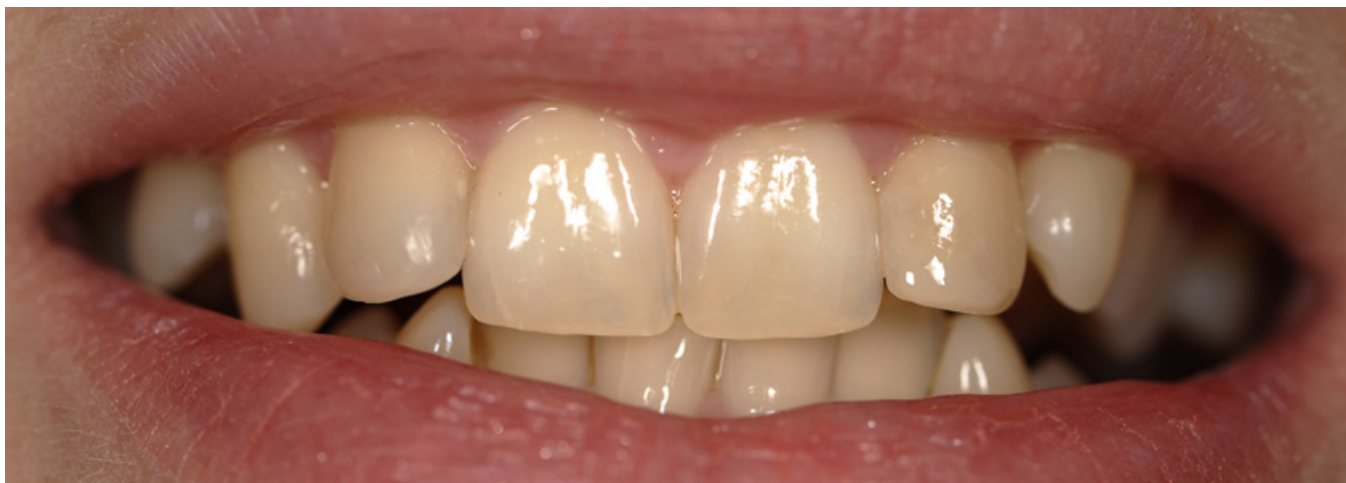Slika 9. Završeno slojevanje kompozitnog materijala. Nadomjestak je potrebno završiti dijamantnim brusilima i polirati.



Slika 10. Završni izgled nadomjeska.




Slika 11a. Gornja fronta prije zahvata.



Slika 11b. Gornja fronta nakon izrade direktnih kompozitnih nadomjestaka. Osim nadoknade incizalnog kuta zuba 22 preoblikovani su i incizalni bridovi zubi 12, 11 i 21. Vidljivo je značajno poboljšanje estetike u usporedbi s početnim stanjem.

Zaključak

Predstavljeni slučaj prikazuje učinkovitu rekonstrukciju incizalnog kuta izradom direktnog estetskog kompozitnog nadomjestka uporabom silikonskog ključa te polikromatske višeslojne tehnike. Direktni nadomjestak je kod oštećenja zubnog tkiva malog opsega (fraktura caklinskog i dentinskog tkiva bez ekspaniranja pulpnog tkiva) prikladniji od protetske alternative koja je skuplja i zahtijeva uklanjanje veće količine zdravog zubnog tkiva. Iako je zadovoljavajući direktni kompozitni nadomjestak mogao biti

izrađen i jednostavnijom „finger-tip“ tehnikom, pristup pomoću silikonskog ključa omogućio je bolje planiranje i vizualizaciju budućeg nadomjestka. Korištenjem silikonskog ključa olakšana je i ubrzana klinička faza, izbjegnute su moguće pogreške, osiguran je predvidljiv rezultat, a korekcije nakon izrade svedene su na najmanju moguću mjeru. 

* Zahvaljujemo tvrtci Ivoclar-Vivadent na ustupljenom materijalu.

LITERATURA

1. Hugo B. Esthetics with resin composite. Basics and techniques. London: Quintessence publishing Co; 2009.