

Kako brusiti caklinu za kompozitni ispun?

prof.dr.sc. Vlatko Pandurić¹

[1] Zavod za endodonciju i restaurativnu stomatologiju, Stomatološki fakultet Sveučilišta u Zagrebu

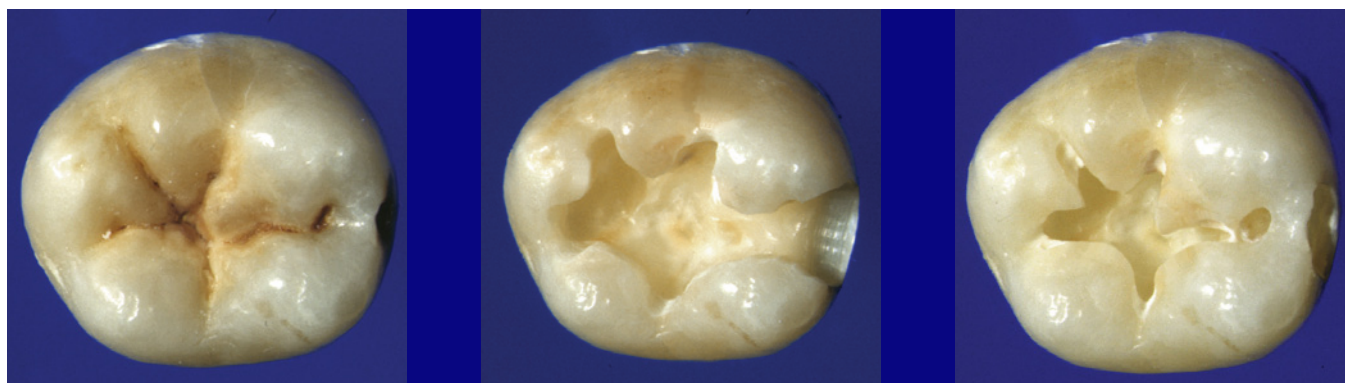Suvremena restaurativna dentalna medicina temelji se na adheziji. Klinički izazov je uspjeti povezati hidrofobne kompozitne smole za tvrda tkiva zuba. Ulogu posrednika u svezivanju imaju adhezijski sustavi. Svakodnevno se na tržištu dentalnih materijala pojavljuju novi proizvodi kojima stomatolog praktičar treba ovladati, kako bi ih uspješno uveo u svakodnevni rad. Međutim, vrlo često je upravo to razlog zanemarivanja ili zaboravljanja osnovnih koraka u izradi kompozitne restauracije. Kako izbrusiti caklinu? Koja brusna tijela koristiti?

Da se podsjetimo...Kompozitni ispuni pojavili su se kao alternativa amalgamskom ispunu. Postupnim poboljšanjem snage sveže i estetskim karakteristikama postali su materijal izbora umjesto tradicionalnog amalgama. Osnovna prednost kompozitnog ispuna ipak se nalazi u činjenici da je za pravilnu preparaciju potrebno ukloniti puno manje zdravog tvrdog tkiva krune zuba (1) u odnosu na standardna pravila preparacije za amalgamski ispun koja je uveo Dr G.V. Black (2). Ušteda gubitka tvrdog tkiva prepoznatljiva je već samim izgledom kaviteta (slika 1 - a, b, c). Preparacija ima zaobljeniji izgled, dakle potrebno je ukloniti karijes, a

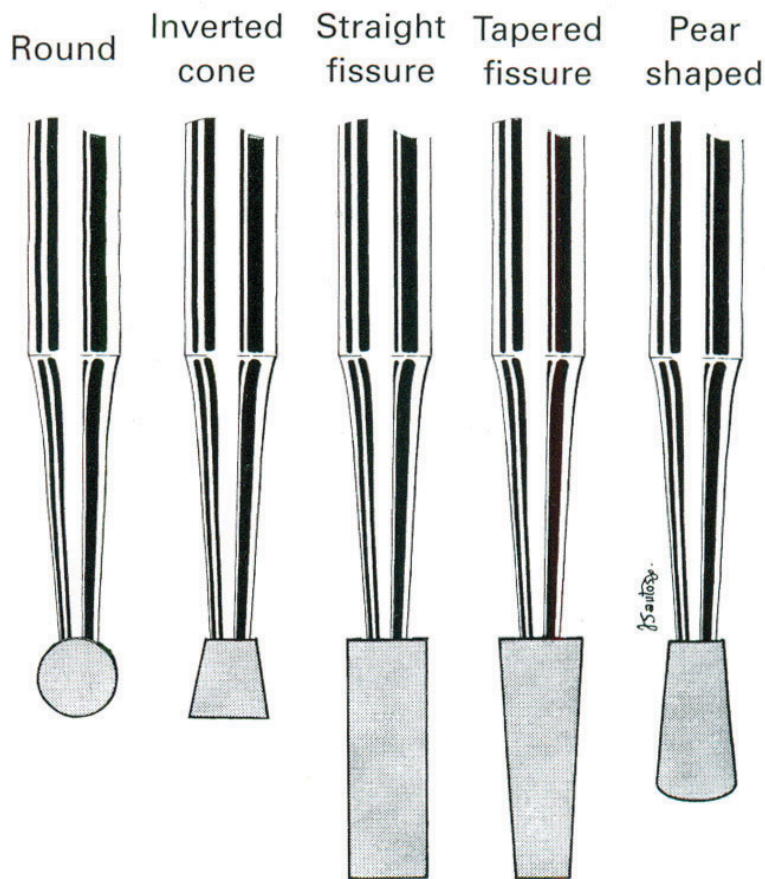
kako se materijal ne svezuje mehaničkim trikcijskim silama, nije potrebno kavitetu dati geometrijski pravilan izgled koji bi to omogućavao. Vanjski rubovi preparacije su uži jer se pokušava sačuvati kontakt na tvrdim tkivima a ne na restorativnom materijalu, čime smanjujemo i trošenje restorativnog materijala (3). Osim toga, na taj način se smanjuje defleksija kvržica i poboljšava marginalni integritet restauracije (4). Zaobljene unutarnje linije kaviteta olakšavaju unošenje kompozitnog materijala i manja je šansa da ostanu blaze zraka u uglovima kaviteta (5). Nema potrebe ni za preventivnim proširenjem kaviteta, pogotovo u lateralnom segmentu kod proksimalnih preparacija. Proširenjem na okluzalnu površinu, samo ćemo izgubiti zdravo tkivo a nećemo dobiti otporniju ili čvršću restauraciju (6, 7, 8).

Svaka preparacija započinje izborom brusnog tijela. Postoji pet osnovnih oblika brusnih tijela (slika 2) i sva ostala su njihove modifikacije. Svako brusilo ima tri glavna dijela; trup (koji je ujedno i retencijski dio), vrat i glavu (radni dio svakog brusila). Najčešće rabljena brusna tijela za brušenje cakline su dijamantna brusila. Najučinkovitija brusila, brusila sa najvećom radnom površinom su okrugla i

kruškolika svrdla. Zbog toga su ta brusila izbor za početak preparacije i njima se može odraditi veći dio postupka brušenja. Brusila se razlikuju, po obliku i veličini dijamantnih zrnaca, samim time i po grubosti. Grublja rabimo isključivo za preparaciju kaviteta, dok finija brusila rabimo za obradu kaviteta i finiisanje restauracije (9). Osnovno pravilo, koje nas treba voditi kroz cijeli postupak brušenja, je da veličinu i oblik kaviteta određuje veličina i oblik karijesne lezije. Opseg kaviteta povećava se samo u slučaju ako je teško unijeti restorativni materijal. Ono što predstavlja predmet rasprave tijekom postupka preparacije je zakošavanje caklinskih rubova kaviteta. Sigurno je da se najjača snaga sveže osigurava vezivanjem adhezijskih sustava za caklinske prizme odrezane pod kosim kutem (oko 45°). Slabija snaga svezivanje adhezijskih sustava za caklinske prizme će se ostvariti po njihovoj uzdužnoj osi ili kad su one poprečno prerezane (10,11). S obzirom na smjer pružanja caklinskih prizama kroz caklinu krune zuba zakošavanje kod postraničnih zubi razlikuje se od zakošavanja cakline zubi u prednjem segmentu. Na različit način zakošavanja utječe i činjenica da su zubi u prednjem segmentu vidljiviji. Kod proksimalnih kaviteta



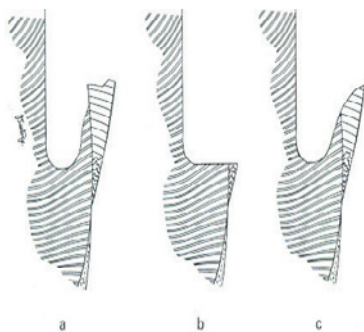
Slika 1. a) Karijesna lezija, b) Izgled kaviteta za amalgamski ispun, c) Izgled kaviteta za kompozitni ispun



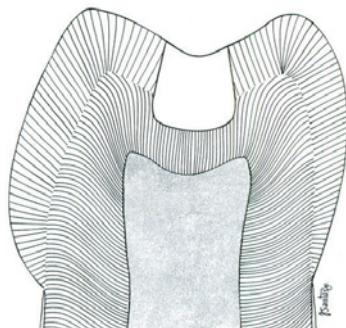
Slika 2. Osnovni tipovi brusnih tijela. Većina brusnih tijela koja se koriste u preparaciji je modifikacija ovih brusila (preuzeto iz: 25)

zakošavamo oralne i vestibularne rubove kaviteta na konzervativan način, 0,5 mm (12). Zbog smjera pružanja prizama i oblika brusnih tijela preparacija najčešće završava tako da su vanjski rubovi kaviteta

paralelni sa prizmama ili je caklina podminirana. Zakošavanjem dobivamo kut od 45° i smanjujemo rubno propuštanje (13). Zakošavanje gingivnih rubova ovisi o izgledu gingivne stubi. Podminiranu cak-



Slika 3. a) Izgled gingivne stubi kod proksimalnih kaviteta. Nekat brušenje završava duboko u dentinu b). Uklanjanjem cakline možemo jako smanjiti ili potpuno ukoniti caklinu na stubi smanjiti snagu sveze, koja je slabija kod cementa i dentina, nego kod cakline c). Ostavljanje cakline na gingivnoj stubi (Preuzeto iz: 25)




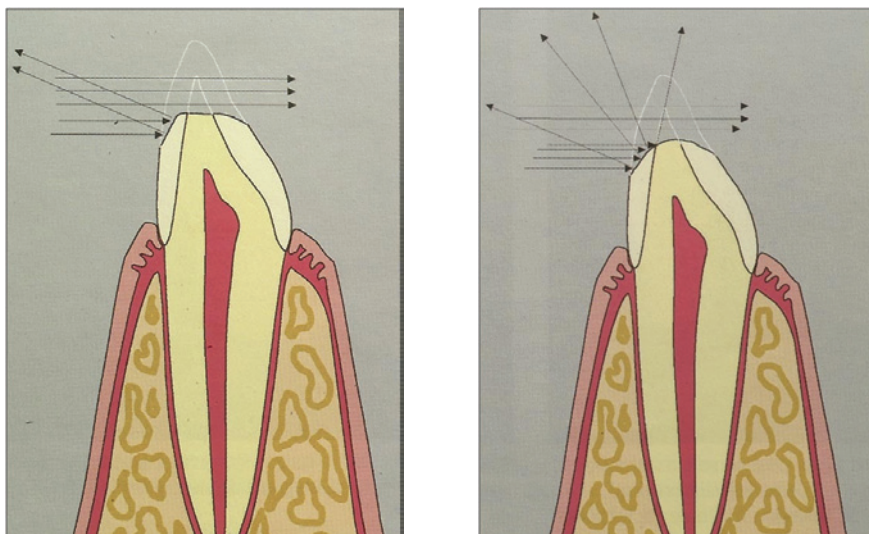
Slika 4. Caklinske prizme na okluzalnoj površini čiji smjer pokazuje kako zakošavanje nije potrebno (preuzeto iz: 25)

linu treba ukloniti, no nekad njenim ostavljanjem, ako imamo dovoljno debljine (slika 3), možemo smanjiti propuštanje. Pri tome treba biti oprezan, jer ako je cakline ostalo malo, njeno zakošavanje bi je moglo potpuno ukloniti. Snaga sveze za caklinu je bolja nego za dentin. Ako je ostalo cakline koja je poduprta dentinom, zakošavanjem pojačavamo prijanjanje kompozitnog materijala (14, 15, 16, 17). Zbog teškog pristupa i velike šanse oštećenja susjednog zuba konstruirana su brusna tijela za oscilirajuće brusilice. Na strani prema susjednom zubu ta brusna tijela nemaju dijamantnih zrnaca i ne oštećuju susjedni zub. Na radnoj strani imaju dijamantna zrnca i brusilo je takvog oblika da zakošava rubove kaviteta pod kutem od 30°. O zakošavanju okluzalnih stijenki je najviše raspravljano u literaturi. Postoje kliničari koji ga još zagovaraju (14), no većina ih smatra da je nepotrebno (slika 4) budući da sama preparacija, zbog smjera pružanja caklinskih prizmi, ih reže pod povoljnim kutem (18). Izbjegavanjem zakošavanja štedimo zdrava tvrda tkiva krune, smanjujemo volumen restoracije a time i skupljanje kompozitnog materijala, izbjegavamo okluzalne kontakte na restorativnom materijalu i njegovo trošenje a rubovi restoracije se mogu lakše obraditi (2, 19). Istraživanja su pokazala (20) da zakošavanje okluzalnih rubova ne produžuje trajnost restauracije i da imaju veće trošenje (21), stoga zakošavanje okluzalnih rubova treba izbjegavati. Međutim, treba naglasiti da se ne smije ostaviti caklina koja nije poduprta dentinom, posebno u područjima velikog okluzalnog opterećenja (22).

Brušenje cakline u području prednjih zubi nešto se razlikuje zbog veće dostupnosti restauracije vidnom polju promatrača. Način zakošavanja ovisi o veličini i položaju oštećenja krune zuba. Ako rubovi preparacije nisu prešli na vidljivu vestibularnu površinu, zakošavanje rubova cakline od 0,5-1 mm pospješuje snagu svezivanja i omogućava čvršću svezu sa caklinom. Ukoliko je oštećenje toliko veliko da prelazi vestibularno, odnosno da su rubovi preparacije vidljivi, klinički problem nije samo snaga sveze! Potrebno je uklopiti i transparentiju restorativnog materijala sa transparentijom zuba i učiniti rekonstrukciju neprimjetnom. Šire zakošavanje omogućava (1-3 mm) bolje uklapanje kompozita s bojom zuba. Uspješnosti će svakako doprinijeti ako gornja, vanjska, linija zakošavanja ne bude ravna, već nepravilna i valovita. Ljudsko oko slabije raspoznaje nepravilne linije i rub preparacije će biti manje vidljiv (23).

Još jedan vrlo važan detalj je zaobliti donje, unutarnje, rubove preparacije. Svjetlost koja dolazi na površinu zuba će se jednim dijelom reflektirati od površine (slika 5). Ukoliko se površina lomi pod kutem, i zrake svjetlosti će se reflektirati pod kutom. Takav način refleksije učiniti će rub preparacije vidljivim. Zaoblimo li taj kut, zrake svjetla će se reflektirati spektralno, tj. rasipati i rub preparacije neće biti vidljiv (24). Vrhunski kompozitni materijali, koji se koriste u rekonstrukciji prednjih zubi, pokušavaju oponašati boju i transparentciju cakline te opacitet dentina. To je zahtjevan postupak i potrebno je ispuniti sve preduvjete kako bi njihove estetske karakteristike mogle doći do izražaja.

Dentalna medicina napreduje svakodnevno i jako brzo. Svakim danom količina znanja koju trebamo imati, kako bi napravili uspješan terapijski zahvat, je sve veća. Međutim, pri tome nikako ne smijemo zaboraviti osnove, koje su temelj sveg novog znanja i koje se rezultat dugotrajnih ispitivanja i procjena dugotrajnosti kliničkih zahvata. A takve spoznaje su, još uvijek, najsnažniji dokaz da terapiju radimo ispravno. 



Slika 5. Greška u preparaciji. Rubovi labijalnog dijela preparacije i preostalog dijela zuba nisu zaobljeni a). Korektno napravljena preparacija. Rubovi zaobljeni i svjetlost se kod refleksije rasipa i omogućava da se pri tome ne vidi razlika u transparentnosti između zuba i ispuna b) (preuzeto iz: 24)

LITERATURA

- Hinoura K, Setcos JC, Philips RW. Cavity design and placement techniques for Class 2 composites. *Oper Dent* 1988;13:12-19.
- Leinfelder KF. Using a composite resin as a posterior restorative material. *J Am Dent Assoc* 1991;122:65-70.
- Barnes DM, Blank LW, Thompson VP, Holston AM, Gimgell JC. A 5-and 8-year clinical evaluation of a posterior composite resin. *Quintessence Int* 1991;22:143-151.
- Sullivan AA, Boyer DB, Lakera RS. Cusp movement in premolars resulting from composite polymerization shrinkage. *Dent Mater* 1993;9:6-10.
- Douvitsas G. Effect of cavity design on gap formation in Class II composite resin restorations. *J Prosthet Dent* 1991;65:475-479.
- Summitt JB, Della Bona A, Burgess JO. The strength of Class II composite resin restorations as affected by preparation design. *Quintessence Int* 1994;25:251-257.
- Castillo MD. Class II composite marginal ridge failure: Convention vs. proximal box only preparation. *J Clin Pediatr Dent* 1999;23:131-136.
- Nordbo H, Leirskar J, von der Fehr. Saucer-shaped cavity preparations for posterior approximal resin composite restorations: Observations up to 10 years. *Quintessence Int* 1998;9:5-11.
- Sturdevant CM, Roberson TM, Heymann HO, Sturdevant JR. *The Art and Science of Operative Dentistry*, ed 3. St. Louis: Mosby, 1995.
- Munehchika T, Suzuki K, Nishiyama M, Ohashi M, Horie K. A comparison of tensile bond strengths of composite resins to longitudinal and transverse section of enamel prisms in human teeth. *J Dent Res* 1984;63:1079-1082.
- Qvist V, Strom C. 11-year assessment of Class-III resin restorations completed with two restorative procedures. *Acta Odontol Scand* 1993;51:253-262.
- Opdam NJ, Roters JJ, Kujis R, Burgersdijk RC. Necessity of bevels for box only Class II composite restorations. *J Prosthet Dent* 1998;80(3):247-279.
- Opdam NJM, Roters JJ, Burgersdijk RCW. Microleakage of Class II box-type composite restorations. *Am J Dent* 1998;11:160-164.
- Martin FE, Bryant RW. Acid-etching of enamel cavity walls. *Aust Dent J* 1984;29:308-314.
- Dietschi D, Scampa U, Campanile G, Holtz J. Marginal adaptation and seal of direct and indirect Class II composite restorations: An in vitro evaluation. *Quintessence Int* 1995;26:127-138.
- Ferrari M, Mannocci F, Kugel G, Garcia-Godoy F. Standardized microscopic evaluation of the bonding mechanism of NRC/Prime & Bond NT. *Am J Dent* 1999;12:77-83.
- Hilton TJ, Schwartz RS, Ferracane JL. Microleakage of four Class II resin composite insertion techniques at intraoral temperature. *Quintessence Int* 1997;28:135-144.
- Leinfelder KF. Composite resin. *Dent Clin North Am* 1985;29:359-371.
- Jordan RE, Suzuki M. Posterior composite restorations. Where and how they work best. *J Am Dent Assoc* 1991;122:30-37.
- Wilson NHF, Wilson MA, Wastell DG, Smith GA. Performance of Occlusion in butt-joint and bevel-edged preparations: Five-year results. *Dent Mater* 1991;7:92-98.
- Lang LA, Burgess JO, Lang BR, Wang R-F. Wear of composite resin restorations in beveled and nonbeveled preparations [abstract 1226]. *J Dent Res* 1995;74(special issue):165.
- Grisanti LP 2nd, Troendle KB, Summitt JB. Support of occlusal enamel provided by bonded restorations. *Oper Dent* 2004;29:49-53.
- Bryant RW. Direct posterior composite resin restorations: A review. 1. Factors influencing case selection. *Aust Dent J* 1992;37(2):81-87.
- Lenhard M. Estetski ispun s kompozitom u posruđu prednjih zubi. *Quintessence Int (hrvatsko izdanje)* 2005;1:9-26.
- Summitt JB et al. *Fundamentals of operative dentistry*, 3rd edition. Illinois, USA: Quintessence Int Co Inc, 2006