

Ručna instrumentacija korijenskih kanala STEP-BACK tehnikom

Jelena Paliska¹, Doc.dr.sc. Bernard Janković²

[1] Studentica 4. Godine

[2] Zavod za endodonciju i restaurativnu stomatologiju Stomatološki fakultet Sveučilišta u Zagrebu

UVOD

Endodoncija je grana stomatologije koja se bavi morfologijom, fiziologijom i patologijom pulpe zubi i okolnog potpornog tkiva te dijagnozom, prevencijom i liječenjem oboljenja i povreda istih (1).

Endodontski zahvat započinje izradom pristupnog (trepanacijskog) otvora, nakon čega slijedi instrumentacija, čišćenje i punjenje korijenskih kanala.

Korijenski kanal je dio endodontskog prostora u korijenu zuba. Broj, oblik i međusobni odnosi korijenskih kanala izravno ovise o veličini i obliku korijena.

Neki autori dijele korijenski kanal na tri dijela: cervikalnu, srednju i apikalnu trećinu (2) (slika 1).

Za uspješan endodontski zahvat potrebno je poznavati neke anatomske strukture zuba:

1. Foramen apicis dentis externum ili foramen anatomicum predstavlja završetak kanala. Kod mladih ljudi je širok jer apeks još nije formiran te se postupno sužava odlaganjem cementne supstancije (slika 2).

2. Foramen radiologicum ili apex radiologicus predstavlja vrh zuba vidljiv na RTG snimci (slika 2). Kako je RTG snimka dvodimenzionalni prikaz trodimenzionalne strukture, ne može se sa sigurnošću odrediti da li je RTG apeks anatomski apeks. Ukoliko je korijen zakrivljen, a otvor se nalazi ekscentrično, na RTG snimci vršak korijena će se projicirati na udaljenijem mjestu od samog otvora.
3. Foramen apicis dentis internum ili foramen physiologicum je suženje koje se nalazi unutar korijenskog kanala, 1-2 mm udaljeno od anatomske foramena i predstavlja cementno-dentinsku granicu (3). To je mjesto vrlo važno za orijentaciju pri radu u korijenskom kanalu jer predstavlja krajnju točku instrumentacije.

Prema Schilderu, svrha instrumentacije korijenskog kanala je:

1. ne ozlijediti tkivo
2. u potpunosti očistiti endodontski prostor

3. napraviti preparaciju konusnog oblika koja omogućava hermetičko punjenje cjelokupnog prostora korijenskog kanala (slika 3).
04. formirati apikalni stop i održati ga na izvornoj poziciji. Ukoliko nije moguće formirati apikalni stop, treba formirati apikalno suženje (1) (slika 4).

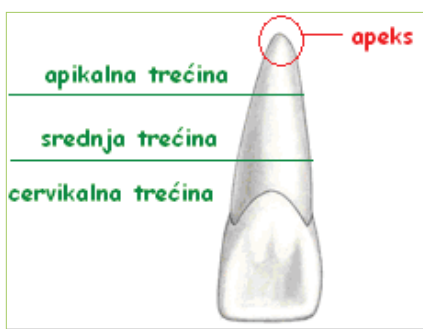
Apeksni stop je barijera u području najdublje točke preparacije (slika 4 A).

Apeksno suženje čini nepotpunu barijeru. Osjeća se kao lagani otpor u području apeksa, ali instrument može proći kroz konstrikciju (slika 4 B).

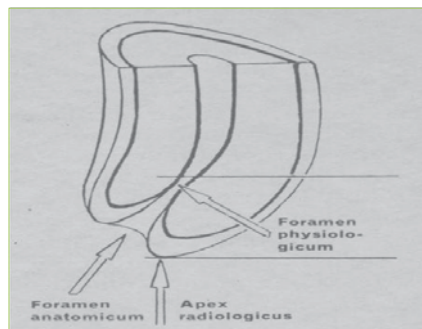
Otvoren apeks je oblika cilindra pri kojem instrument prolazi kroz apeks bez ikakvog otpora. Nepoželjan je i materijal vjerojatno ne će biti zadržan unutar kanala, tj. doći će do curenje sredstva za punjenje u periapiksno područje (1) (slika 4 C).

INSTRUMENTACIJA

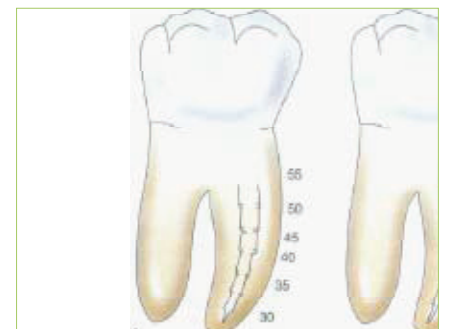Schilder je definirao objektivna mjerila instrumentacije korijenskih kanala na



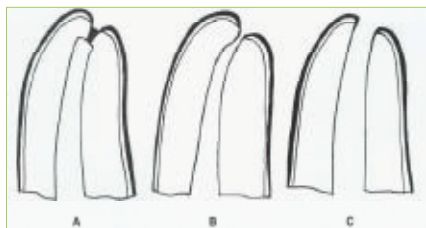Slika 1. Podjela korijenskog kanala



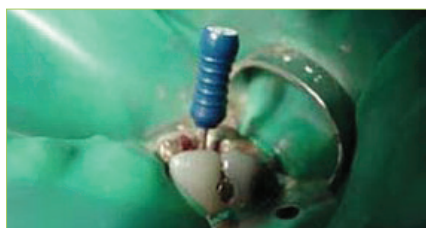Slika 2. Shematski prikaz unutarnjeg, vanjskog te RTG foramena (slika je preuzeta iz Njemirovskij Z. Endodoncija - patologija i terapija zubne pulpe. 3rd ed. Zagreb: SNL; 1979.) (3)



Slika 3. Konusan oblik kanala nakon step-back postupka (slika je preuzeta iz Johnson W.T. Color Atlas of endodontics. 1th ed. Philadelphia, London, New York, St. Louis, Sydney, Toronto: W.B. Saunders Co.; 2001) (5)



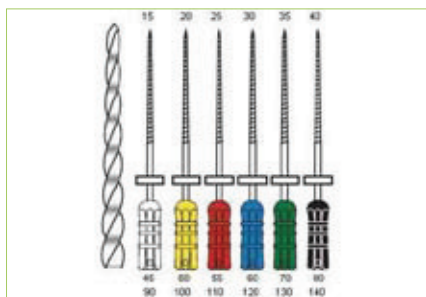
Slika 4. Apeksna preparacija. A apeksni stop; B apeksno suženje; C otvoren apeks (slika je preuzeta iz Walton RE., Torabinejad M. Principles and practice of endodontics. 3rd ed. Philadelphia, London, New York, St. Louis, Sydney, Toronto: W.B.Saunders Co;2002.) (1)



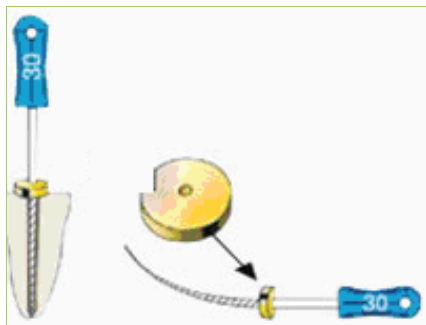
Slika 5. Koferdam (14)



Slika 6. Instrumenti za čišćenje i širenje korijenskih kanala; a. proširovač; b. strugač; c. headstream strugač



Slika 7. Klasifikacija instrumenata prema ISO standardu i CC sustavu



Slika 8. Stoper

sljedeći način: "Kanalni sustav mora biti očišćen i proširen; očišćen od organskog sadržaja i proširen tako da primi trodimenzionalno hermetičko punjenje u cijeli kanalni prostor" (1).

Kriterij čišćenja je zadovoljen kada su zidovi korijenskih kanala glatki. To se provjerava tako da se instrumentom malih dimenzija prođe po zidovima korijenskih kanala koji se moraju osjećati kao glatki u svim dimenzijama.

Širenje je, u pravilu, dovoljno kada oblik kanala dozvoljava penetraciju spreadera u kanal 0-1 mm od apeksnog stopa, uz dovoljno mjesta za gutaperku.

Vrlo je važno oblikovati apeksno suženje čija je uloga ograničavanje instrumenata, materijala i kemikalija samo na kanalni prostor te čini barijeru koja dozvoljava kondenzaciju gutaperke.

Postoji više načina instrumentacije kanala koje su svrstane u dvije skupine:

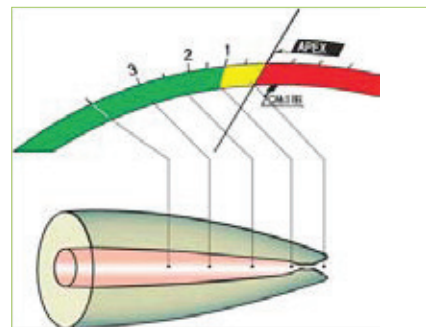
- apeksno-koronarnu (standardna, step-back, pasivna step back i balanced-force tehnika)
- koronarno-apeksnu (step-down, double-flared, crown-down i canal-master tehnika)

INSTRUMENTARIJ POTREBAN ZA USPJEŠNU INSTRUMENTACIJU

Set za izolaciju zuba služi za zaštitu mekih tkiva i osiguravanje suhog radnog polja (slika 5).

Tri osnovna instrumenta za širenje korijenskih kanala su: proširovač (slika 6 a), strugač (slika 6 b) i headstream strugač (slika 6 c). Instrumenti su označeni prema ISO (International Standard Organisation) standardu brojevima od 10-140. Svaka sljedeća veličina instrumenta ima za 0,05 mm (vrijedi za instrumente u rasponu veličina 10-60), tj. 0,1 mm (vrijedi za instrumente u rasponu veličina 60-140) veći promjer od prethodnog. Radi lakše uporabe endodontski su instrumenti označeni bojama po CC (Colour Coded) sustavu (slika 7)

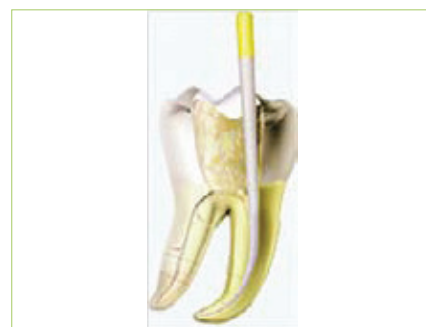
Stoperi ili pokazivači nalaze se na instrumentu kako bi pomoću njih mogli odrediti referentnu točku bez koje se ne može odrediti radna duljina korijenskog kanala (slika 8). Referentna točka predstavlja fixnu točku na zubu (npr. incizalni brid frontalnih zubi ili određena



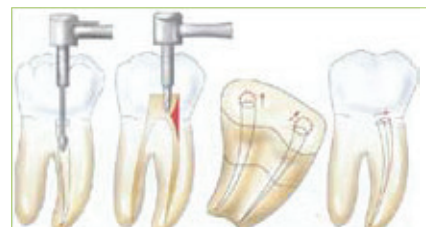Slika 9. Apeks lokator pomaže u orijentaciji prilikom instrumentacije korijenskog kanala (10)



Slika 10. Endodontska mjerka (9)



Slika 11. Sušenje kanala papirnatim štapićem (7)



Slika 12. Osiguravanje ravnog pristupa korijenskom kanalu Gates- Glidden svrdlom (slika je preuzeta iz Johnson W.T. Color Atlas of endodontics. 1th ed. Philadelphia, London, New York, St. Louis, Sydney, Toronto: W.B. Saunders Co.; 2001.) (5)

kvržica bočnih zubi) i nipošto se ne smije odrediti na privremenom ispunu. Nakon određivanja referentne točke, stoper se namješta iznad nje. Kako je radna duljina korijenskog kanala udaljenost od referentne točke do foramena physiologicum, potrebno je odrediti foramen physiologicum.

Apeks lokator je uređaj koji nam pokazuje položaj iglice u korijenskom kanalu (slika 9). Jedna elektroda je u kontaktu s metalnim dijelom instrumenta, a druga s mekim tkivom donje usnice.

Radna duljina označena na iglici prenosi se u endodontsku mjerku (slika 10).

Uz instrumente za ručnu instrumentaciju, postoje i endodontski instrumenti montirani na koljičnik. Tu spadaju Gates-Glidden svrdla u rasponu veličina od 1-6, koja služe za proširivanje ulaza i lakšeg pristupa u korijenske kanale.

Papirnat štapići (engl. paper points) potrebni su za sušenje korijenskog kanala. Kao i instrumenti, standardizirani su prema ISO standardu i CC sustavu (slika 11).

RUČNA INSTRUMENTACIJA STEP-BACK POSTUPKOM

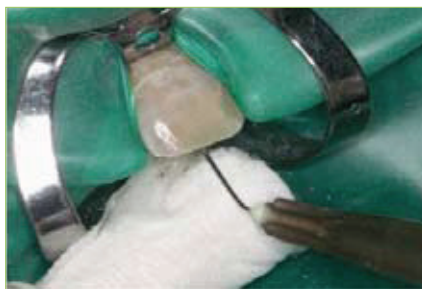Step-back tehnika predstavlja danas najčešće korištenu tehniku. Prvi ju je opisao Clem 1969. godine, a popularnost je stekla kada je niz radova pokazalo njenu superiornost pred standardnom tehnikom. Step-back tehnikom stvara se koničniji oblik kanala, a apikalni otvor se zadržava malim i u njegovom prvobitnom položaju (1).

Nakon preparacije pristupnog kaviteta i postavljanja gumene plahtice, kreće se sa instrumentacijom korijenskog kanala.

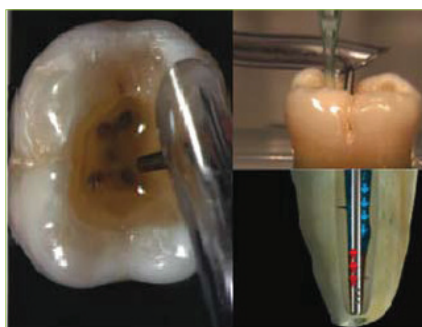
Pravilnom preparacijom osigurava se nesmetani pristup kanalu, što znači da je prvi kontakt instrumenta u korijenskom kanalu. Ako neki dio krune zuba ometa nesmetani ulaz endodontskom instrumentu u korijenski kanal, potrebno ga je odstraniti kako bi se omogućila pravilna obrada kanala.

Osim krune zuba, nesmetanom uvođenju instrumenta može smetati i cervikalno suženje korijenskog kanala, tzv. "cervikalno rame".

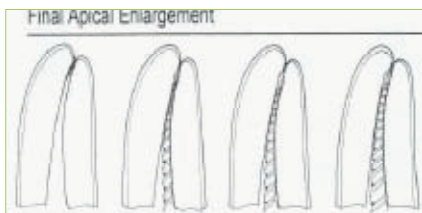To se suženje korigira posebnim svrdlima ili Gates-Glidden svrdlima (slika 12).



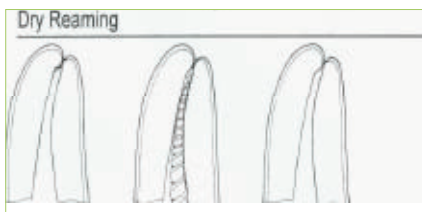
Slika 13. Ispiranje korijenskog kanala 2.5%-om otopinom Na-hipoklorita (preuzeto ljubaznošću doc. dr. sc. Jankovića)



Slika 14. Novi način irigacije. Na ovaj se način izbjegava kontakt Na-hipoklorita i sluznice usne šupljine te također omogućava neprestan tok Na-hipoklorita uz njegovu istovremenu evakuaciju. Najveća prednost ovakvog načina irigacije je u tome što tzv. MicroCannula dolazi skroz do apeksa što omogućava evakuaciju i najsitnijih ostataka dentinske piljevine (manjih od 100 mikrona)



Slika 15. Konačno proširenje kanala (slika je preuzeta iz Walton RE., Torabinejad M. Principles and practice of endodontics. 3rd ed. Philadelphia, London, New York, St. Louis, Sydney, Toronto: W.B.Saunders Co;2002.) (1)



Slika 16. Širenje na suho (slika je preuzeta iz Walton RE., Torabinejad M. Principles and practice of endodontics. 3rd ed. Philadelphia, London, New York, St. Louis, Sydney, Toronto: W.B.Saunders Co;2002.) (1)

Nakon što se osigurao ravan pristup u korijenski kanal (slika 12.), slijedi određivanje radne duljine i to na način da se u kanal uvede tanka iglica, a na apeks lokatoru se prati da li je iglica došla do foramena internuma, tj. je li potignuta radna duljina (slika 9). Na kruni zuba odredi se referentna točka te se prema njoj prilagođava gumeni prsten ili stoper. Dobivena duljina se potom prenosi na endodontsku mjerku (slika 10.). Iglica koja je prilikom određivanja radne duljine zapela u području apeksa zove se početna ili "inicijalna" iglica. Nakon nje slijedi instrumentacija apeksa, što znači da se kanal instrumentira još sa 2-3 deblje iglice na istu radnu duljinu čime je završena instrumentaciju apeksa.

Zadnja iglica koja je instrumentirala apeks naziva se "glavna iglica" ili MAF (master apical file).

Nakon nje slijedi step-back postupak, što znači da će svaka sljedeća iglica nakon MAF-a instrumentirati korijenski kanal 0.5-1 mm kraće od prethodne iglice.

Na taj način postiže se konusan oblik korijenskog kanala, što i je cilj step-back postupka.

Nakon svake iglice kojom je instrumentiran korijenski kanal potrebno je rekapitulirati, tj. provjeriti radnu duljinu s MAF. Time se sprječava formiranje dentinskog čepa na apeksu koji se može stvoriti od strugotina dentina nastalih tijekom instrumentacije.

Nakon svake iglice kojom je kanal bio instrumentiran ili rekapituliran, potrebno je isprati korijenski kanal 2.5%-om otopinom Na-hipoklorita (slika 13, 14).

Time se odstranjuje dentinska piljevina nastala tijekom instrumentacije, dezinficira korijenski kanal, otapa organski sadržaj u kanalu te se kanal održava vlažnim, što olakšava instrumentaciju.

Step-back tehnika se radi sa 4-5 veličina iglica te se na kraju završava k-strugačem ili headstream strugačem (slika 6.c) čime se nastale stepenice zaglade. Na taj način zaostaju glatke stijenke korijenskog kanala, što olakšava brtvljenje.

Prema Waltonu, zadnji korak instrumentacije korijenskog kanala je apikalno čišćenje koje se sastoji od konačnog proširenja apeksa i širenja na suho (1).

PONAVLJANJE- KORACI STEP-BACK TEHNIKE

01. izrada pristupnog kaviteta i postavljanje gumene plahtice

02. određivanje radne duljine tankim instrumentom uz pomoć apeks lokatora. Prva iglica koja zapne na apeksu zove se početna iglica ili initial file. Npr radna duljina kanala je 25 mm, a inicijalna iglica je bijela veličine 15 (slika 17.a1).

03. instrumentacija apeksa s još 2-3 veće iglice do radne duljine, tj. 25 mm od referentne točke na vrhu kvržice (slika 17 a1-3). Zadnja iglica koja je instrumentirala apeks je glavna iglica ili MAF (master apical file) (slika 17 a3), u ovom primjeru je to crvena iglica veličine 25.

04. step-back postupak: svaka sljedeća veća iglica instrumentira korijenski kanal 0.5-1 mm kraće uz obaveznu irigaciju i rekapiulaciju. (slika 17 b-d).

05. završno zaglađivanje stjenki korijenskog kanala headstream strugačem ili k-tip strugačem

06. poslije završnog zaglađivanja potrebno je posušiti korijenski kanal papirnatim štapićem i provjeriti radnu duljinu s glavnom iglicom u suhom kanalu.

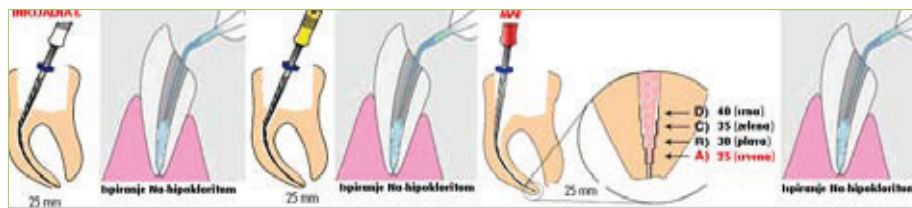
07. prema Waltonu, zadnji korak je apikalno čišćenje koje se sastoji od konačnog proširenja apeksa u vlažnom kanalu i širenja na suho u posušenom kanalu.

Apikalno čišćenje osigurava bolje čišćenje, poboljšanu obturaciju i definirani apikalni stop. Moguće je samo ukoliko postoji apikalni stop (1).

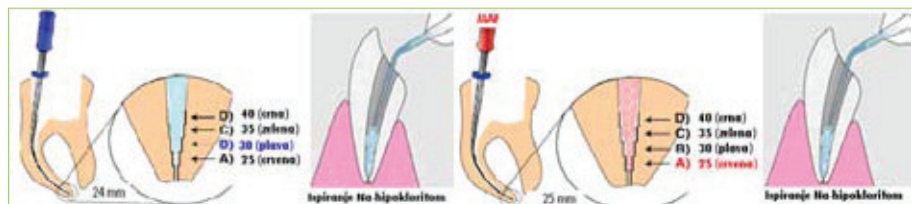
Konačno proširenje kanala (final apical enlargement) (slika 15)

Ovaj korak izvodi se nakon što je kanal proširen i zadovoljava kriterije čišćenja i proširivanja. Umjesto finalne rekapiulacije, instrumenti 2-4 veličine veće od mastera pažljivo se instrumentiraju u apeksnu trećinu kanala rotacijama u smjeru kazaljke na satu, na punoj radnoj duljini i u vlažnom kanalu. Zbog toga će konačna apikalna duljina u manjem kanalu biti veličine 35 ili 40.

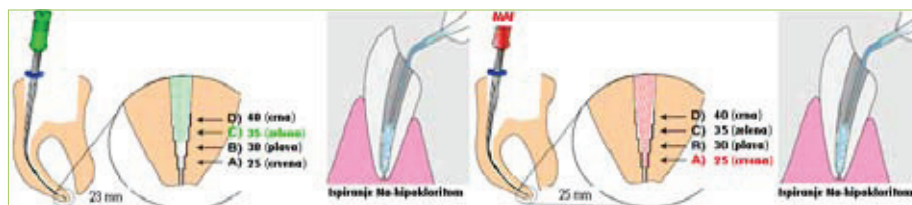
Sljedi završno ispiranje Na-hipokloritom i sušenje papirnatim štapićima (slika 11). Ukoliko je kanal širi od veličine 40, ne izvodi se apikalno čišćenje, no ukoliko



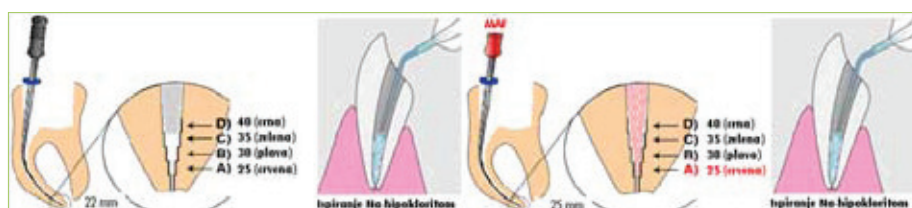
Slika 17. a Određivanje radne duljine, inicijalne i master iglice. Nakon svake instrumentacije slijedi obilno ispiranje Na-hipokloritom



Slika 17. b Step-back tehnika. Svaka sljedeća iglica ulazi u kanal 1 mm kraće od prethodne, u ovom slučaju od mastera. Ne zaboraviti ispiranje Na-hipokloritom



Slika 17. c Step-back tehnika. Svaka sljedeća iglica ulazi u kanal 1 mm kraće od prethodne, u ovom slučaju od plave veličine 30.



Slika 17. d Step-back tehnika. Svaka sljedeća iglica ulazi u kanal 1 mm kraće od prethodne, u ovom slučaju od zelene veličine 35

postoji apikalni stop, izvodi se samo drugi korak, širenje na suho, samo masterom (1).

Širenje na suho (dry reaming) (slika 16)

Ovaj se korak izvodi nakon finalnog proširenja kanala i njegovog sušenja. Kako bi se uklonio dentin nakupljen u području apeksa, pažljivo, rotacijama u smjeru kazaljke na satu, očistimo apeks zadnjim instrumentom kojim je širen (ili masterom ukoliko je kanal širi od veličine 40). Taj instrument zove se "final apical file" (1).

LITERATURA

- Walton RE., Torabinejad M. Principles and practice of endodontics. 3rd ed. Philadelphia, London, New York, St. Louis, Sydney, Toronto: W.B.Saunders Co;2002.
- Hraste J. Dentalna morfologija. Rijeka: Liburnija; 1981.
- Njemirovskij Z. Endodoncija - patologija i terapija zubne pulpe. 3rd ed. Zagreb: SNL;1979.
- Stomatološki fakultet Sveučilišta u Zagrebu [homepage on the internet]. Zagreb; c2008 [cited 2008 Nov 19]. Available from: http://www.sfgz.hr/_download/repository/07_morfologija_vjezba_1.pdf
- Johnson W.T. Color Atlas of endodontics. 1th ed. Philadelphia, London, New York, St. Louis, Sydney, Toronto: W.B. Saunders Co.; 2001.
- DentAll [homepage on the internet]. Bialystok; c2008 [cited 2008 Nov 18]. Available from: <http://www.dentall.com.pl/oferta,3.html>
- Donau Trading [homepage on the internet]. Warszawa; c2008 [cited 2008 Nov 18].