

Lokalni poremećaji u nicanju zubi II

Larisa Musić¹, Marija Pejakić¹
Doc.dr.sc. Walter Dukić²

[1] Studentice 6. godine

[2] Zavod za dječju stomatologiju, Stomatološki fakultet Sveučilišta u Zagrebu

U prošlom je broju Sonde, u članku „Lokalni poremećaji u nicanju zubi I“, opisana ankiloza zubi kao jedan od poremećaja koje vidamo u mliječnoj i u trajnoj dentaciji kod djece. U ovom smo se broju dotakli tri lokalna poremećaja u nicanju, koje relativno često vidamo kod dječjih pacijenata: impaktirane zube, eruptivne ciste i ektopično nicanje.

Impaktirani zubi

Erupcija je kontinuirani proces pomaka zuba od njegova zametnog područja u normofunkcijski položaj. Impaktiranim zubima zovemo one čije je nicanje onemogućeno nekom fizičkom preprekom, što ih razlikuje od retiniranih zubi kod kojih izostanak nicanja nije mehaničke prirode.

Impakcija zubi mliječne dentacije je rijetka pojava, no u slučajevima kada se ona dijagnosticira najčešće je riječ o neiznikulom drugom molaru. Uzrok impakcije najčešće je malpozicija zubnog zametka i/ili zavnuti korjenovi, koji u gornjoj čeljusti tijekom razvoja prate zid sinusa. Iako rijetko, ponekad može doći i do ankiloze takvog zuba (1).

U trajnoj dentaciji najčešći impaktirani zub jest mandibularni umnjak (Slika 1), a slijede ga maksilarni umnjaci i očnjaci (Slika 2). Impakcija pretkutnjaka gornje i donje čeljusti, mandibularnih očnjaka i drugih kutnjaka te maksilarnih lateralnih sjekutića također se javlja, a zanimljivo je kako

prvi kutnjaci u donjoj te drugi kutnjaci u gornjoj čeljusti gotovo nikad nisu zahvaćeni (1-3).

Uzroci nenicanja takvih zubi najčešće jesu zbijenosti u zubnom luku (npr. zbog preranog gubitka mliječnih prethodnika ili prekobrojnih zubi) i manjkav razvoj maksilofacijalne regije, zbog čega zubni zametak može biti preduboko ili krivo položen, te imati pogrešan smjer nicanja. Kao što je već spomenuto, zavnuti korjenovi se često viđaju kod impaktiranih zubi, što također doprinosi smanjenju njihova potencijala za nicanje. Drugi poznati faktori koji su povezani s impakcijom zuba uključuju ciste, tumore i sklerotičnu alveolarnu kost iznad zametka zuba, traume, kirurške zahvate u području čeljusti (npr. rekonstruktivne operacije kod pacijenata s rascjepima nepca, koji također mogu biti jedan od uzroka impakcije) te pojedine sistemske bolesti (npr. endokrine disfunkcije ili rahitis) i sindromi.

Impaktirani zubi mogu u potpunosti biti u kosti ili djelomično iznikli (Slika 3), što se često viđa kod umnjaka u donjoj čeljusti. Ovisno o odnosu angulacije impaktiranog zuba naspram ostatka dentacije, možemo ih podijeliti na one položene u mezioangularnom, distoangularnom, vertikalnom ili horizontalnom smjeru te one čija je os okrenuta za 180 stupnjeva.

Impaktirani zubi najčešće se dijagnosticiraju relativno kasno zbog izostanka simptoma koji bi ukazivali

na potencijalni problem. Kliničkim pregledom može se uočiti nedostatak zuba u zubnom luku u mliječnoj dentaciji, dok se na impakciju trajnog zuba može posumnjati ukoliko je mliječni prethodnik još uvijek prisutan u usnoj šupljini, a do nicanja trajnog nije došlo. Točna dijagnostika i potvrda impakcije zuba dobiva se analizom rentgenograma (ortopantomogram). Ipak, jedino nam CT snimka može dati podatke koji su nam neophodni ukoliko se odlučujemo na kirurški zahvat ili ortodontsko izvlačenje zuba – analizom trodimenzionalne snimke utvrđuje se točan smjer kojim su položeni i njegov odnos naspram korjenova susjednih zubi i drugih anatomskih struktura.

Terapijske mogućnosti uključuju praćenje kroz dulje razdoblje, ortodontski forsiranu erupciju, kirurško uklanjanje impaktiranog zuba te transplantaciju zuba (4). Za kirurško uklanjanje se odlučuje u slučaju infekcije, cista, tumora, destrukcije susjednog zuba i kosti ili opsežnih, nerestorabilnih karijesnih lezija. U asimptomatskim slučajevima izbor terapije je vječiti predmet diskusije; ukoliko se odluči na nekirurški zahvat, odnosno kontinuirano praćenje zuba, postoji bojazan od mogućih komplikacija, dakako ovisno o kojem je zubu i njegovu položaju riječ. One uključuju „gužvanje“ zubi u zubnom luku, tj. zbijenost, resorpciju ili karijes na susjednom zubu i razvitak patoloških stanja poput cista i infekci-

ja. Dakako da i kirurški zahvat, odnosno uklanjanje impaktiranog zuba nosi određene moguće komplikacije poput kratkotrajnog ili trajnog gubitka osjeta, trizmusa, infekcije, ozljeda temporo-mandibularnog zgloba, susjednog zuba i parodontalnih tkiva (5).

Eruptivna cista (eruptivni hematoma)

Nicanje mliječnih i trajnih zubi u 0.8% slučajeva može biti popraćeno stvaranjem eruptivne ciste ili eruptivnog hematoma. Riječ je o cisti odontogenog podrijetla koja nastaje kada zub prijeđe barijeru alveolarne kosti, ali je njegovo daljnje nicanje spriječeno zbog barijere koju čini meko tkivo iznad alveolarnog grebena (6).

Etiologija ovog poremećaja nije poznata, iako postoje istraživanja koja povezuju nastanak eruptivne ciste s traumom, infekcijama, ranim karijesom, preranim nicanjem i nedostatkom prostora za nicanje. Najčešće se javljaju kod djece u dobi između 6 i 9 godina, u gornjoj čeljusti. S obzirom da je to dob u kojoj niču prvi trajni kutnjak i trajni sjekutići, najčešća lokalizacija eruptivne ciste je u području alveolarnog grebena gdje niču ti zubi (7,8). Klinički se eruptivna cista manifestira kao mekana, fluktuirajuća oteklina na alveolarnom grebenu. Cista može biti prozirna ili ako se ispuni krvlju njezina boja varira od crvene, ljubičaste preko tamno plave (zbog toga je drugi naziv za ovu cistu – eruptivni hematoma) (Slika 4). U ustima mogu perzistirati 3 do 4 tjedna, tijekom kojih cista može narasti od 1 do 1.5cm. Međutim, velik broj eruptivnih cista klinički prolazi nezapaženo jer spontano eruptiraju u ranom stadiju formiranja (7,9). Uobičajeno je bezbolna, osim ako ne dođe do sekundarne infekcije ciste.

Eruptivna cista najčešće se dijagnosticira uzimanjem anamneze i kliničkim pregledom, a može se još dijagnosticirati radiološki i patohistološki. Radiološki se eruptivna cista očituje

kao sjena intenziteta mekog tkiva i jasno se može vidjeti da eruptivna cista ne zahvaća područje alveolarne kosti. Patohistološki nalaz eruptivne ciste pokazuje cističnu šupljinu okruženu nekeratiniziranim pločastim epitelom. Diferencijalno dijagnostički eruptivnu cistu potrebno je razlikovati od hemangioma, odontogenog apscesa, amalgamske tetaže i piogenog granuloma (5,10,11).

Liječenje uobičajeno nije potrebno, cista najčešće spontano eruptira. U slučaju da cista boli, krvari ili da se sekundarno inficira, potrebno ju je drenirati i eksponirati krunu zuba kako bi zub dalje neometano nicao (6,12).

Ektopično nicanje


Ektopičnim nicanjem smatra se svako nicanje zuba van njegovog uobičajenog položaja unutar zubnog luka. S obzirom na to je li odstupanje veće ili manje razlikujemo distopiju koja označava manja odstupanja u položaju izniklih zubi, dok heterotopija označava odstupanja puno veća od normalnog položaja (na primjer to mogu biti različita ekstraoralna nicanja zuba, kao nicanje zuba u maksilarnom sinusu, orbiti, tvrdom nepcu, nosnoj šupljini ili uzlaznom kraku donje čeljusti) (13).

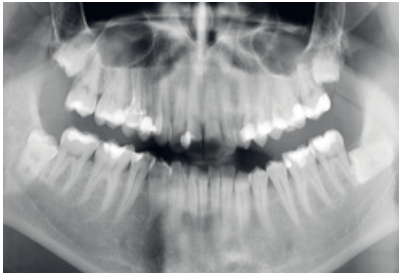Kao najčešći uzrok ektopičnog nicanja nameće se nedovoljan prostor za nicanje zuba, što može biti posljedica nedovoljne širine zubnog luka ili veće širine zuba koji niče. Osim toga, kao uzroci ektopičnog nicanja navode se malpozicija zubnog zametka, trauma i retencija fragmenata korijena mliječnog zuba (retinirani fragment sprječava uobičajeni put nicanja). Ektopično nicanje češće susrećemo u djece s rascjepima (14, 15).

Ektopično nicanje u mliječnoj denticiji je rijetka pojava. Trajni zubi gornje čeljusti češće niču ektopično od zubi donje čeljusti. U gornjoj čeljusti najčešće ektopično niču trajni prvi kutnjak, očnjak i drugi pretkutnjak, dok

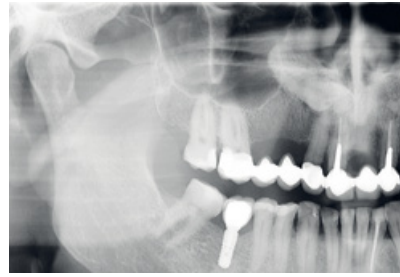
u donjoj čeljusti trajni prvi i teći kutnjak, te očnjak (Slika 5). Mogu niknuti oralno ili vestibularno od zubnog niza (primjerice maksilarni drugi pretkutnjaci kod ektopičnog nicanja najčešće se javljaju palatinalno, a mandibularni očnjaci vestibularno, dok maksilarni očnjaci se podjednako broju slučajeva javljaju vestibularno i oralno), a također moguće je i mezijalno nicanje zuba od njegovog uobičajenog položaja unutar zubnog niza (primjerice tako ektopično niče najčešće prvi trajni kutnjak), dok je distalno nicanje vrlo rijetko (14, 16).

Dijagnoza se postavlja na temelju kliničkog pregleda i rendgenskih snimki. Klinička slika ektopičnog nicanja je raznolika, ovisno o tome o kojem je zubu riječ. Kao što je prethodno rečeno neki zubi imaju tendenciju izrastati više vestibularno, oralno ili pak mezijalno od njihovog uobičajenog položaja. Ako zub nije na vrijeme prisutan u usnoj šupljini, potrebno je pomoću rendgenske snimke utvrditi je li zub možda iznikao van usne šupljine. Rana dijagnoza i kontinuirano praćenje ektopičnog nicanja bitno je kako bi se spriječio razvoj malokluzije. Kao ozbiljna komplikacija ektopičnog nicanja može se dogoditi prerana resorpcija mliječnih ili čak resorpcija i gubitak susjednih trajnih zubi (16, 17).

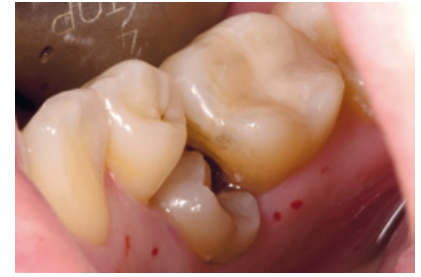
Manja odstupanja u položaju izniklih zubi prisutna su u denticiji gotovo svakog čovjeka. Kod određenog broja slučajeva izostane potreba za terapijom. Odluka o terapiji na kraju najčešće ovisi o tome koliko takva anomalija narušava estetiku cjelokupnog zubnog niza. Međutim, valja imati na umu da i manja odstupanja predisponiraju nastanak karijesnih lezija i parodontalnih bolesti, te estetika ne mora biti najvažnija indikacija za terapiju. Terapija ovisno o težini slučajeva može biti samo ortodonska, dok neki slučajevi zahtijevaju ortodontsku i kiruršku terapiju (13,18). 



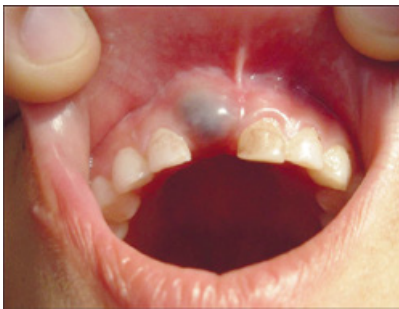Slika 1 – I maksilarni i mandibularni umnjaci su među najčešće impaktiranim zubima u trajnoj denticiji (ljubaznoscu dr.sc. Tomislava Škrinjarića)



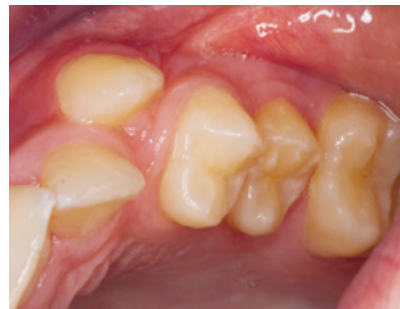Slika 2 – Impaktirani trajni gornji desni očnjak (ljubaznoscu dr.sc. Tomislava Škrinjarića)



Slika 3 – Poluiznikli impaktirani trajni drugi pretkutnjak u donjoj čeljusti (ljubaznoscu dr.sc. Tomislava Škrinjarića)



Slika 4 – Eruptivni hematom iznad mliječnog središnjeg sjekutića u nicanju (ljubaznošću doc.dr.sc. Waltera Dukića)



Slika 5 – Trajni očnjak niknuo je vestibularno od zubnog niza (ljubaznošću doc.dr.sc. Waltera Dukića)

LITERATURA

1. Neville BW et al. Oral and maxillofacial pathology. 3rd ed. Missouri: Saunders; 2009.
2. Frazier-Bowers SA, Koehler KE, Ackerman JL, Proffit WR. Primary failure of eruption: further characterization of a rare eruption disorder. Am J Orthod Dentofacial Orthop. 2007;131(5):578.
3. Huber KL, Suri L, Taneja P. Eruption disturbances of the maxillary incisors: a literature review. J Clin Pediatr Dent. 2008;32(3):221-30.
4. Frank CA. Treatment options for impacted teeth. J Am Dent Assoc. 2000;131(5):623-632.
5. Proffit WR, Fields HW Jr, Sarver DM. Ortodoncija. 4th ed. Jastrebarsko: Naklada Slap; 2009.
6. Shafer, Hiner, Levy: Shafers's Textbook of

- Oral Pathology. 6th ed. Elsevier; 2009.
7. Aguilo L, Cibrian R, Bagán JV, Gandía JL. Eruption cysts: retrospective clinical study of 36 cases. ASDC J Dent Child. 1998 Mar-Apr;65(2):102-6.
 8. Nagaveni N B, Umashankara K V, Radhika N B, Maj Satisha T S. Eruption cyst: A literature review and four case reports. Indian J Dent Res 2011;22:148-51
 9. G Laskaris: Color Atlas of Oral Diseases in Children and Adolescents. 2nd ed. Thieme; 2000.
 10. Lewis R. Eversole: Clinical Outline of Oral Pathology. 4th ed. PMPH-USA; 2011.
 11. Preeti D, Gulsheen K K, Shweta A. Eruption cysts: A series of two cases. Dent Res J. 2012 Sept – Oct; 9(5): 647 – 650
 12. Basil J. Zitelli, Sara McIntire, Andrew J. Nowalk: Zitelli and Davis' Atlas of Pediatric Physical Diagnosis. 6th ed. Elsevier; 2012

13. Koch G, Poulsen S. Pedodoncija: Klinički pristup. 1st ed. Jastrebarsko: Naklada Slap; 2005.
14. Kumar S. Orthodontics Prep Manual of Undergraduates. 1st ed. Elsevier; 2008.
15. Bjerklín K. Ectopic eruption of the maxillary first permanent molar. An epidemiological, familial, aetiological and longitudinal clinical study. Swed Dent J Suppl. 1994; 100: 1-66
16. Schuurs A. Parhology of the Hard Dental Tissues. 1st ed. Wiley – Blackwell; 2013.
17. Syed M Y, Saraswati N, Uloopi K. S. Ectopic eruption - A review and case report, Contemp Clin Dent. 2011 Jan-Mar; 2(1): 3–7.
18. Vinay Kumar S. Modern Pediatric Dentistry. 1st ed. Jaypee Brothers Medical Publishers Ltd.; 2011.