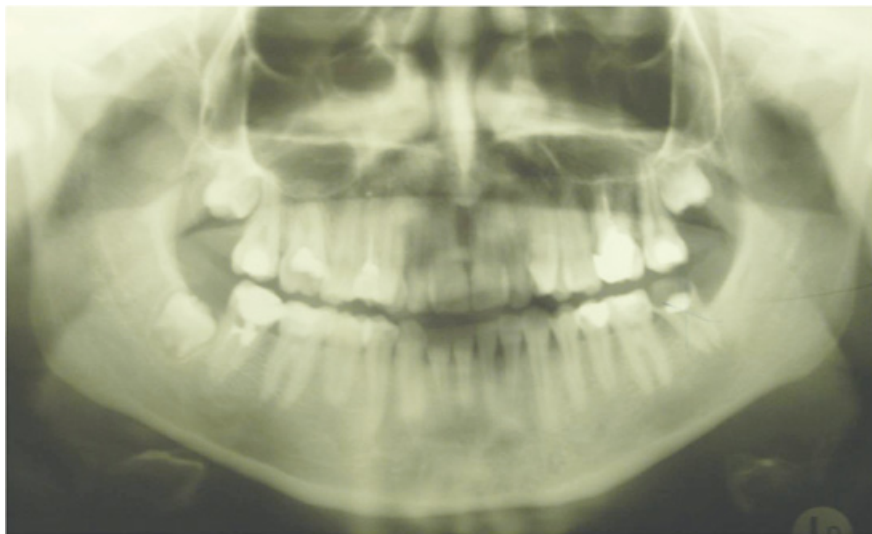

Autotransplantacija zuba

Ivana Mudrinić¹
Prof. dr. sc. Irina Filipović-Zore²

[1] studentica 5. godine

[2] Zavod za oralnu kirurgiju, Stomatološki fakultet Sveučilišta u Zagrebu



Slika 1. Na ortopantomogramu je vidljiv zub 37 destruiran karijesom. Zub donora 48 je u početnom stadiju razvoja korijena.

Autogena transplantacija zuba je kirurški prijenos zuba iz jedne alveole u drugu kod iste osobe (1). Uspješnu autotransplantaciju prvi put spominje Miller ranih 1950-ih (2). Danas je autotransplantacija uobičajeni zahvat za nadoknadu zuba kada postoji odgovarajući zub donora (3). Razvojem kirurške tehnike i postavljanjem ispravne indikacije, uspješnost autogenih transplantacija doseže 75% i više (4). Od posebnog je značaja u djece i adolescenata s nedostatkom zuba zbog karijesa, traume ili hipodoncije, kada su dentalni implantati i protetska terapija kontraindicirani (3).

Uspješna autotransplantacija omogućava poboljšanu estetiku, razvoj čeljusti, formiranje zubnog luka, žvačnu funkciju i govor. Također održava volumen alveolarne kosti, prirodan prostor i morfologiju alveolarnog grebena (1).

Indikacije

Gubitak zuba kao rezultat karijesa najčešća je indikacija za autotransplantaciju (Slike 1 i 2) (5, 6). U najvećem broju slučajeva riječ je o mandibularnom prvom molaru koji rano izbija u ustima te je često opsežno restauriran (7). U toj situaciji se

transplantira treći molar. Ostale indikacije za autotransplantaciju su kongenitalni nedostatak zuba, gubitak zuba uzrokovani traumom, impaktirani ili ektopični zubi, resorpcija ili fraktura korijena, velike endodontske lezije, zubi s lošom prognozom i druge patologije (1, 6, 7, 8). Uspjeh autotransplantacije ovisi o izboru zuba donora i mjesta transplantacije (7).

Izbor zuba donora

Kriteriji za izbor donora su morfologija i smještaj zuba te njegov stadij razvoja. Abnormalna morfologija korijena zuba koja onemogućuje atraumatsku ekstrakciju kao i položaj zuba koji iziskuje preveliku manipulaciju okolnim tkivom su kontraindikacije za autotransplantaciju (7). Zub donor trebao bi biti od manje vrijednosti u denticiji, npr. treći molar, premolar u pretrpanom zubnom luku ili prekobrojni zub (5, 6).

Obzirom na stupanj razvoja zuba, autogena transplantacija se može podijeliti na transplantaciju zubnih zametaka i transplantaciju zrelih zubi (zubi sa završenim rastom i razvojem korijena) (7). Presađeni zubni zamci imaju bolju prognozu od zre-

lih zubi (4, 9). Najbolji rezultati se postižu sa zubima čiji su korjenovi dosegli $\frac{1}{2}$ do $\frac{3}{4}$ ukupne duljine (6, 7, 8, 10). Kirurška manipulacija zubima s manje od $\frac{1}{2}$ korijena može kompromitirati daljnji razvoj korijena. U slučaju transplantacije zuba s korijenom razvijenim više od $\frac{3}{4}$ predviđene duljine, povećana duljina može uzrokovati zadiranje transplantata u vitalne strukture poput maksilarnog sinusa ili n. alveolaris inferiora (7). Također se s povećanjem stupnja razvoja korijena povećava rizik od resorpcije (1). Prilikom presađivanja zubnog zametka bitno je očuvati Hertwigovu ovojnicu, inače je kompromitiran rast i razvoj korijena.

Kod zuba koji je dosegao punu duljinu značajnu ulogu ima širina apikalnog otvora. Promjer apikalnog foramena veći od 1 mm smanjuje rizik od nekroze pulpe jer se povećava šansa za uspješnu revaskularizaciju pulpe (1, 6). U slučaju transplantacije zrelog zuba sa završenim razvojem korijena i zatvorenim apikalnim foramenom endodontski tretman 2 tjedna nakon operacije je dio standardnog protokola autotransplantacije (2, 4, 11, 12).

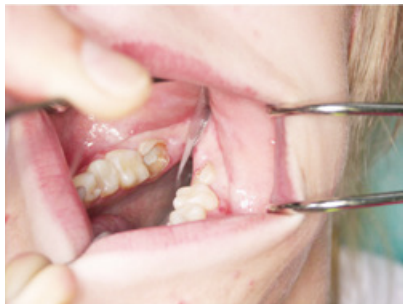Izbor mjesta implantacije

Važan čimbenik za uspješnu autotransplantaciju je odgovarajuća koštana potpora na mjestu implantacije zuba (7). Potrebna je dovoljna širina alveolarne kosti u svim dimenzijama s adekvatnim keratiniziranim pričvrstnim tkivom za odgovarajuću stabilizaciju transplantiranog zuba (6). Također mjesto implantacije treba biti bez akutne infekcije i kronične upale (7).

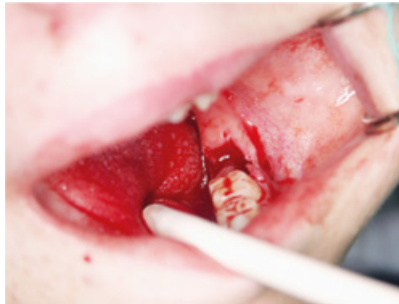Kirurški postupak

Autotransplantacija se izvodi pod lokalnom ili općom anestezijom (6, 7, 13). Sat vremena prije operacije započinje se antibiotska profilaksa Amoksicilinom koju pacijent nastavlja sljedećih tjedan dana (5, 6, 13, 14).

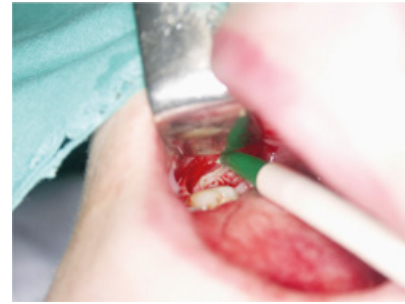Prvo se ekstrahira zub na mjestu implantacije (Slika 3) ili se, u slučaju nedostatka zuba, modelira alveola karbidnim ili dijamantnim svrdlom uz hlađenje fiziološkom otopinom (1, 11). Potom se ekstrahira zub donora uz što je moguće manje traume da bi se maksimalno sačuvao intaktni parodontni ligament (Slika 4).



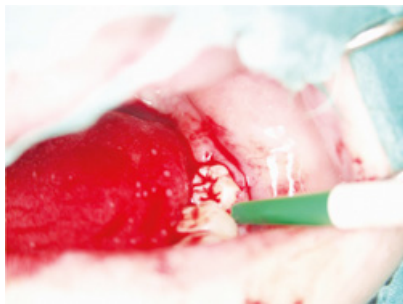
Slika 2. Zub 37 za ekstrakciju.



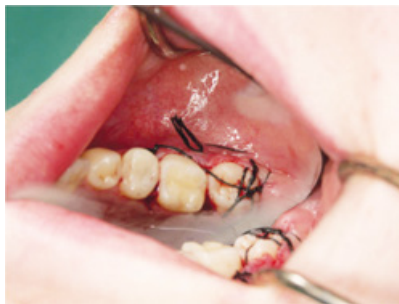Slika 3. Prazna alveola nakon ekstrakcije zuba 37.



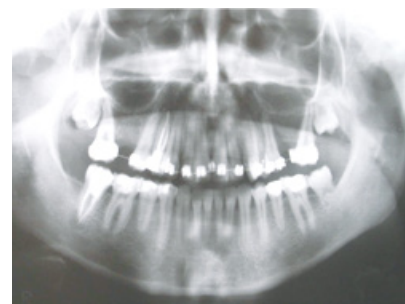Slika 4. Ekstrakcija zametka 48.



Slika 5. Transplantirani zub 48 u alveoli zuba 37.



Slika 6. Transplantirani zub fiksiran šavovima.



Slika 7. Radiološki nalaz nakon 8 mjeseci. Vidljivo cijeljenje PDL-a i razvoj korijena transplantiranog zuba.

U slučaju oštećenja Hertwigove ovojnice transplantata biti će limitiran ili inhibiran daljnji rast i razvoj korijena, ovisno o veličini traume (1, 6). Vrijeme manipulacije zubom donatorom treba biti što kraće te kirurg treba izbjegavati kontakt s korijenom zuba. Potom se zub smjesti u novu alveolu (Slika 5) koja mora biti 1-2 mm šira i dublja od zuba donora radi očuvanja parodontnog ligamenta (9). Time se postiže i optimalni kontakt zuba s koštanim zidom radi bolje opskrbe krvlju. Ako je potrebno dodatno oblikovanje alveole, transplantat se može pohraniti u originalnu alveolu dok se prilagodba ne završi (4, 10). Zub treba biti u infraokluziji kako bi mu se omogućilo izrastanje paralelno s razvojem korijena tokom sljedećih mjeseci (7). Ako je potrebno, radi boljeg pozicioniranja u zubnom luku, zub se može i rotirati (6, 12). Šavovima se transplantat stabilizira (Slika 6) te se dodatno fiksira splintom.

Cijeljenje parodonta

Uspješno cijeljenje parodontnog ligamenta (PDL) je ključno za uspjeh autotransplantacije. Iz tog razloga je minimalno vrijeme manipulacije zubom za vrijeme operacije bitno za očuvanje PDL-a vitalnim. Vežanje PDL-a transplantiranog zuba i koštano zida alveole nastupa 2 tjedna nakon autotransplantacije. Potpuno cijeljenje se očekuje nakon 8 tjedana (1). Vrsta cijeljenja ovisi o površini oštećenja korijena. Ako je oštećena površina mala, cijeljenje može biti postignuto odlaganjem cementa. Međutim, ako je oštećena površina ve-

lika, dolazi do resorpcije korijena praćeno apozicijom kosti s posljedičnom ankilozom.

Stanice PDL-a mogu se diferencirati u fibroblaste, cementoblaste i osteoblaste (15). U idealnoj situaciji, stanice PDL-a korijena transplantiranog zuba diferenciraju se u cementoblaste i induciraju stvaranje dentina, a stanice PDL-a koštanog zida alveole diferenciraju se u osteoblaste i stvaraju kost. Ne treba zanemariti doprinos postojanja progenitorskih stanica PDL-a u svježoj ekstrakcijskoj alveoli što utječe na veću uspješnost transplantacije s istovremenom ekstrakcijom nad transplantacijom zuba u umjetno stvorenu alveolu (14).

Radi postizanja idealne biološke širine, 1-2 mm PDL-a transplantiranog zuba treba ostati iznad razine kosti. U slučaju predubokog smještaja zuba dolazi do apikalne migracije epitela s posljedičnom vertikalnom koštanom resorpcijom. Ako se transplantat smjesti preplitko, rezultat je pojava dugačkog vezivnog pričvrška (1).

Postoperativni protokol

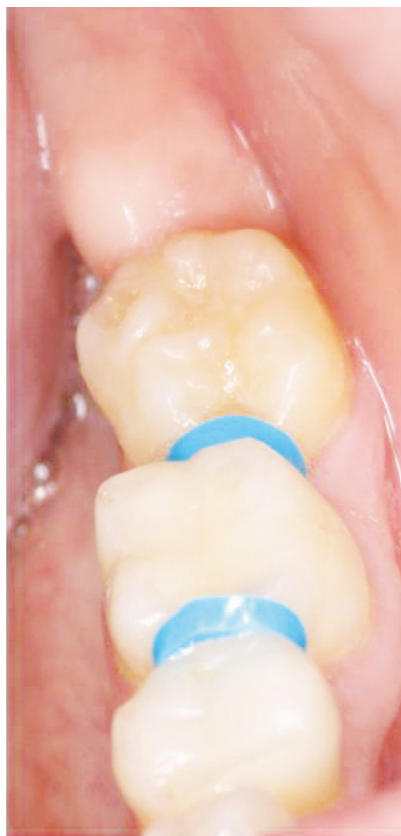Pacijentu se preporučuje konzumiranje tekuće hrane nekoliko dana nakon operacije te izbjegavanje žvakanja na stranu transplantiranog zuba (14). Poželjno je, uz održavanje optimalne oralne higijene, ispiranje usta klorheksidinom 7 dana (5, 12, 13, 14). Tjedan dana nakon autotransplantacije uklanjaju se šavovi (4, 11, 13). Ako transplantirani zub ima završen razvoj korijena i zatvoren apikalni foramen, 2 tjedna postoperativno je potrebno započeti

endodontski tretman kalcij hidroksidom (2, 4, 10, 11, 12). Ovisno o vrsti, splint se uklanja nakon 1-6 tjedana (4, 12). U prvih mjesec dana kontrole su obavezne svaki tjedan, potom nakon 3 i 6 mjeseci, a nakon godinu dana jednom godišnje (4, 13). Prilikom svake kontrole potrebno je pratiti radiološki nalaz, vitalitet, položaj i mobilnost zuba, zvuk perkusije, stanje gingive i dubinu džepova (Slike 7 i 8) (16). U slučaju transplantacije zubnog zametka potrebno je pričekati konačan razvoj korijena prije restauracije krune zuba. Transplantirani zreli zub možemo restaurirati 5-8 tjedana nakon kirurškog zahvata (2). Nakon uspješnog cijeljenja PDL-a i razvoja korijena transplantirani zub nam može poslužiti i kao nosač protetskih radova (11).

Razlozi neuspjeha autotransplantacije

Autotransplantacija se smatra uspješnom ako postoji: 1) pozitivan vitalitet, normalan PDL i normalan razvoj korijena, 2) endodontski tretiran zub, normalan PDL i normalan razvoj korijena ili 3) pozitivan vitalitet, normalan PDL i skraćen razvoj korijena (13). Neuspjehom se smatra nekroza pulpe, resorpcija korijena i ankilozna (1).

Nekroza pulpe se može detektirati 2 mjeseca nakon operacije (16). Na razvoj nekroze utječe veličina apikalnog foramena te vrijeme manipulacije transplantatom (1, 6). Sa smanjenjem promjera apikalnog otvora na manje od 1 mm smanjuje



Slika 8. Klinički nalaz nakon 8 mjeseci.

se i mogućnost uspješne revaskularizacije pulpe te povećava šansa za nekrozu (6). Također vrijeme koje zub donor provede izvan alveole za vrijeme transplantacije negativno djeluje na ponovnu uspostavu mikrocirkulacije.


Resorpcija korijena se češće događa na transplantiranim zrelim zubima nego na zubnim zamecima. Radiološki se može detektirati unutar 6 mjeseci (6). Upalna resorpcija nastaje zbog bakterijske kontaminacije pulpe ili dentinskih tubula (1). Vidljiva je unutar mjesec dana i može se spriječiti endodontskim tretmanom zuba kalcij hidroksidom (1, 6, 16).

Cijeljenje PDL-a se smatra uspješnim ako je radiološki vidljiv transplantirani zub u potpunosti okružen novoformiranim PDL-om normalne širine (1, 16). Nedostatak novostvorenog PDL prostora označava ankilozu. Uzročnici ankiloze mogu biti ozljeda PDL-a tijekom transplantacije zbog dodirivanja korijena transplantata ili prejako postavljen splint. Splint treba omogućavati funkcijsko pomicanje zuba čime dolazi do stimulacije parodontnog cijeljenja i reparacije kosti (1). Ankilozu se klinički očituje metalnim zvukom zuba na perkusiju. Ankilozirani zub nikada neće izrasti već se ponaša poput dentalnog implantata po principu oseointegracije (16).

Radiološki je ankilozu vidljiva 4 mjeseca do godinu dana postoperativno (1).

U rijetkim slučajevima može doći do resorpcije alveolarnog grebena ako mjesto implantacije nema dovoljnu bukolopalatinalnu ili bukolingvalnu stijenku (1).

Zaključak

Autotransplantacija zuba je uspješna metoda nadoknade zuba. Dobro postavljena indikacija i ispravna kirurška metoda čine autotransplantaciju uspješnom u 75-100% slučajeva. Idealno je rješenje kod djece kada su implantološka i protetska terapija kontraindicirane. Nerazvijeni zubi imaju bolju prognozu od zrelih zubi. Idealni transplantat je zubni zametak sa razvijenih $\frac{1}{2}$ do $\frac{3}{4}$ korijena. Na uspješnost operativnog zahvata, osim stadija razvoja zuba, utječe vrijeme manipulacije zubom donatorom te stupanj oštećenja PDL-a transplantiranog zuba. Neuspjehom se smatraju zubi kod kojih dođe do ankiloze, resorpcije korijena ili nekroze pulpe. 

Slike 1-8 Slike iz arhiva Zavoda za oralnu kirurgiju Stomatološkog fakulteta Sveučilišta u Zagreb, ljubaznošću prof.dr.sc. Irine Filipović-Zore

LITERATURA

- Mendes PA, Rocha G. Mandibular third molar autotransplantation: Literature review with clinical cases. *J Can Dent Assoc* [Internet]. 2004 December [cited 2012 March 12];70(11):[about 6 p]. Available from: <http://www.jcda.ca/>.
- Teixeira CS, Pasternal Jr B, Vansan LP, Sousa-Neto MD. Autogenous transplantation of teeth with complete root formation: two case reports. *Int Endod J*. 2006;39:977-85.
- Lima JPM, Neto JJSM, Beltrao HCP, Borges FMC, Nogueira RLM, Lima ADMA. Esthetic considerations for reshaping of autotransplanted premolars replacing maxillary central incisors: a case report. *Dent Traumatol*. 2009;25:631-5.
- Akiyama Y, Fukuda H, Hashimoto K. A clinical and radiographic study of 25 autotransplanted third molars. *J Oral Rehabil*. 1998;25:640-4.
- Cho SY, Lee CK. Autotransplantation of a supplemental premolar: A case report. *J Can Dent Assoc* [Internet]. 2007 June [cited 2012 March 12];73(5):[about 5 p]. Available from: <http://www.jcda.ca/>.
- Thomas S, Turner SR, Sandy JR. Autotransplantation of teeth: Is there a role?. *Br J Orthod*. 1998;25:275-82.
- Clokic CML, Yau D, Chano L. Autogenous tooth transplantation: An alternative to dental implant placement?. *J Can Dent Assoc*. 2001;67:92-6.
- Herrera-Gimernat D, Recio-Lora C, Torres-Lagares D, Romero-Ruiz MM, Gutierrez-Perez JL. Current state of dental autotransplantation. *Med Oral Patol Oral Cir Bucal*. 2011;16(7):948-52.
- Lon LFS, Cerni BB, Baboni FB, Maruo H, Guariza-Filho O, Tanaka OM. Root formation of an autotransplanted tooth. *Dent Traumatol*. 2009;25:341-5.
- Ferreira MM, Botelho MF, Carvalho L, Oliveiros B, Carrilho EVP. Histological evaluation of periodontal regeneration in autogenous tooth transplantation in the dog: A comparison between one and two-stage surgical techniques, a pilot study. *Dent Traumatol*. 2010;26:76-9.
- Yoshino K, Kariya N, Namura D, Noji I, Mitsuhashi K, Kimura H et al. A retrospective survey of autotransplantation of teeth in dental clinics. *J Oral Rehabil*. 2012;39:37-43.
- Isa-Kara M, Sari F, Emre-Coskun M, Kustarci A, Burak-Polat H, Ozdemir H et al. Stabilization of autotransplanted teeth using thermoplastic retainers. *Med Oral Patol Oral Cir Bucal*. 2011;16(3):369-75.
- Kvint S, Lindsten R, Magnusson A, Nilsson P, Bjerklind K. Autotransplantation of teeth in 215 patients. *Angle Orthod*. 2010;80(3):446-51.
- Marques-Ferreira M, Rabaca-Botelho MF, Carvalho L, Oliveiros B, Palmeirao-Carrilho EV. Autogenous tooth transplantation: Evaluation of pulp tissue regeneration. *Med Oral Patol Oral Cir Bucal*. 2011;16(7):984-9.
- Lai LS. Autotransplantation of an unerupted wisdom tooth germ without its follicle immediately after removal of an impacted mandibular second molar: A case report. *J Can Dent Assoc* [Internet]. 2009 April [cited 2012 March 12];75(3):[about 4 p]. Available from: <http://www.jcda.ca/>.
- Paulsen HU, Andreasen JO. Eruption of premolaris subsequent to autotransplantation: A longitudinal radiographic study. *Eur J Orthod*. 1998;20:45-55.