

AUTOTRANSPLANTACIJA ZUBA U ORTODONTSKOJ TERAPIJI

Katherine Miletić, dr. stom¹
Ivan Miletić, dr. stom¹
Prof. dr. sc. Marina Lapter Varga²

¹ Privatna stomatološka ordinacija

² Zavod za ortodonciju,

Stomatološki fakultet Sveučilišta u Zagrebu

Autogena transplantacija zuba, tj. autotransplantacija, kirurški je pomak zuba s (jednog područja) u ustima na drugu, kod iste osobe. Premda se nekad smatrala pokusnom, autotransplantacija je postigla visok stupanj uspješnosti i dobra je mogućnost zamjene zuba. Unatoč ograničenoj indikaciji, pravilnim izborom pacijenata uz dobru kiruršku tehniku mogu se dobiti odlični estetski i funkcijski rezultati. Alotransplantacija, ili transplantacija ljudskih zuba s jedne osobe na drugu opisana je još za vrijeme Egipćana kada su Egipatski robovi morali svoje zube davati faraonima. Jedan od prvih autora koji se bavio transplantacijom zuba bio je John Hunter (1728.-1793.), koji je objavio kiruršku metodu i bio je njezin veliki zagovaratelj. No, transplantacija zuba je s vremenom odbačena zbog problema odbacivanja tkiva, moguće infekcije i prijenosa bolesti i zamijenjena je s autotransplantacijom.

M. L. Hale je prvi dokumentirao autotransplantaciju zuba 1954. godine. Od tada se autotransplantacija zuba kao znatno unaprijedila što je dokazano s visokim stupnjem uspješnosti u kliničkim istraživanjima koja su provedena posljednjih godina. Autotransplantacija premolara postala je metoda izbora liječenja kod hipodoncije, aplazije premolara ili gubitka zuba. Autotransplantacija zuba omogućava velike pomake zuba unutar luka pa čak i na njegovu suprotnu stranu ili susjedni luk što ortodontskim pomacima nije moguće. Primjena autotransplantacije može uzrokovati pomak problema u ono područje zubnog luka gdje se taj problem može eventualno lakše ortodontski liječiti.

Podjela autotransplantacije

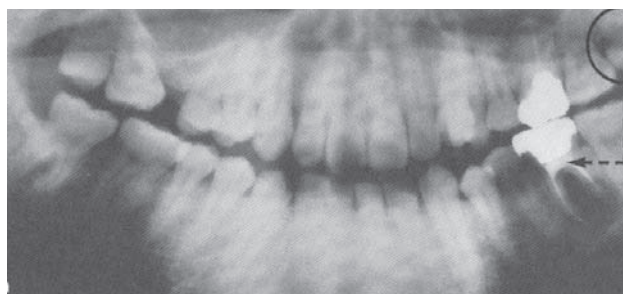
Autotransplantaciju možemo podijeliti u na **autotransplantaciju nezrelih zubi**, ili zubnih zametaka (transplantation folliculi) i **autotransplantaciju zrelih zubi** (transplantation dentis). Autotransplantacija zubnog zametka, ili nezrelog zuba je presađivanje zuba kojem korijen nije potpuno oblikovan i koji ima široko otvoren apeks. Takvi zubi nemaju završen rast ni razvoj korijena ni parodontata, ali imaju odličnu prokrvljenost. Nakon autotransplantacije zubnog zametka, on dalje raste i razvija se korijen, stvara parodont i čuva vitalitet pulpe. Autotransplantacija zrelog zuba je presađivanje zuba kod kojeg je korijen potpuno oblikovan. U takvom zubu nisu očuvani parodont ni vitalitet pulpe, tako da nakon autotransplantacije nema daljnjeg rasta i razvoja korijena ni parodonta, a kod zatvorenog apeksa onemogućena je revaskularizacija pulpe i samim time očuvanje vitaliteta pulpe.

POKAZATELJI ZA TRANSPLANTACIJU ZUBA

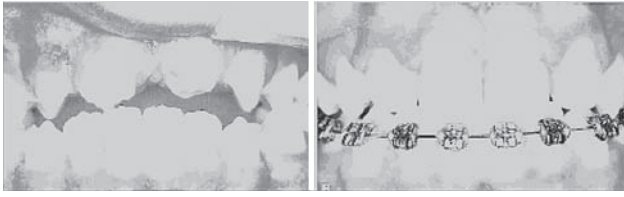
Transplantacija zuba mora biti superiorna nad drugim terapijskim mogućnostima kao što su implantati, mobilne proteze, fiksne djelomične proteze, ortodontska terapija i to u funkciji, vremenu terapije, cijeni, prognozi i biokompatibilnosti. Konvencionalna transplantacija zuba provodi se općem smislu kad nije moguće popraviti zub, a postoji neki drugi zub izvan funkcije u zubnom luku. Stanja kod kojih se transplantacija može razmotriti kao mogući način liječenja uključuje opsežne karijesne lezije, hipodonciju (pogotovo premolara i lateralnih inciziva), gubitak zuba traumom, ektopično iznikli zubi (očnjaci i premolari), resorpcija korijena, opsežne endodontske lezije, cervikalne frakture korijena, lokalizirani juvenilni parodontitis i druga patološka stanja.

AUTOTRANSPLANTACIJA U ORTODONCIJI

Kongenitalni nedostatak zubi te nedostatak zbog izrazitih karijesnih lezija ili traume izazov su konzervativnom liječenju. Zatvaranje prostora ortodontskom terapijom ili protetskim nadomjestkom dva su moguća načina rješavanja toga problema, ali ortodontska terapija u kombinaciji s autotransplantacijom zuba može znatno skratiti vrijeme liječenja u slučajevima gubitka zuba, ektopičnog zuba ili njegove aplazije. Pomicanje zuba je sastavni dio ortodontske terapije, no iznos dužine pomaka je većinom ograničen na kratke pomake. Kombinacija autotransplantacije zuba i ortodontskog zatvaranja prostora može se koristiti u slučajevima kada nedostaju dva ili više susjednih zuba. Takva kombinacija liječenja može znatno ubrzati cjelokupnu ortodontsku terapiju. Autotransplantacija zuba također



Slika 1. Gubitak zuba zbog opsežne karijesne lezije je najčešća indikacija za trasplantaciju zuba, pogotovo kada se radi o donjim prvim molarima. Stoga je česta indikacija za transplantaciju upravo presađivanje trećeg molara na mjesto prvog.



Slika 2. Gornji incizivi su zubi koji su najčešće skloni traumatskim ozljedama. Kao mogućnost liječenja moguća je transplantacija premolara na mjesto gornjih inciziva. Najpogodniji za transplantaciju su prvi i drugi donji premolari zbog njihove sličnost u anatomiji i morfologiji korijena. Nakon transplantacije zubi se mogu morfološki preoblikovati da su slični zubima koje nadoknađuju.

omogućava prenošenje problema iz jednog djela zubnog luka na drugi, gdje se onda ti problemi mogu jednostavnije ortodontski liječiti. Također u nekim slučajevima potrebno je ortodontskim pomakom otvoriti ili proširiti prostor u kojem će poslije biti postavljen autotransplantat ili čak održati veličinu prostora do provedbe postupka autotransplantacije. Ortodontskom terapijom završno se usklađuje okluzija te se presađeni zubi dovode do optimalne okluzije i u normalu funkciju unutar stomatognatnog sustava. Sam autotransplantacijski postupak možemo podijeliti na tri djela. Preoperativni, operativni i postoperativni.

PREOPERATIVNI POSTUPCI

Prije samog zahvata transplantacije zuba vrlo je važno uzeti medicinsku i stomatološku anamnezu pacijenta koju kombiniramo s kliničkim pregledom. Autotransplantacija ne dolazi u obzir u slučaju nedovoljne oralne higijene, ili ako su prisutne lokalne infekcije mekih tkiva ili parodontološki džepovi.

Izbor donorskog zuba

Kod izbora donorskog zuba važno je uzeti u obzir razvoj i morfologiju korijena tog zuba. Mnoga istraživanja se slažu da je razvojna faza korijena za vrijeme transplantacije vrlo važan čimbenik uspjeha i preživljavanja transplantata. Zubi s otvorenim ili zatvorenim apeksom mogu biti donori. Nezreli zubi s nedovršenim rastom i razvojem korijena su bolji kandidati za transplantaciju jer ostaju vitalni te se rast i razvoj korijena nastavljaju nakon transplantacije. Postoje različita mišljenja o potrebnom idealnom razvoju korijena za vrijeme transplantacije. Neki autori smatraju da je 1/2 ili 2/3 razvoja korijena idealno za uspješan zahvat. Dok drugi smatraju da je 3/4 ili 4/4 dužine korijena, s još prisutnim otvorenim apeksom. Sto se tiče morfologije. Idealan zub za transplantaciju je jednokorijenski zub s koničnim oblikom i relativno glatkim korijenom. Zubi s velikim i široko postavljenim korijenom ili zavijenim korijenom imaju tendenciju prema traumi periodontalnog ligamenta tijekom ekstrakcije ili transplantacije. Zubi s kratkim korijenima su skloniji razvoju parodontih džepova, a zubi s gubitkom pričvrstka više od 1/3 korijena nisu preporučljivi za transplantaciju.

U preoperativne zahvate spada i ortodontska terapija, kojoj se cilj osigurati dovoljno prostora između korijena susjednih zubi za implantat ili transplantat. Za vrijeme nošenja fiksno aparata, na akrilatnom zubu se može zalijepiti bravica te se može povezati na žičani luk da bi se i dalje

mogao održavati prostor, ali i poboljšao izgled.

OPERATIVNI POSTUPAK

Autotransplantacija se kao i svaki drugi kirurški zahvat provodi pod anestezijom. Za transplantaciju se u većini slučajeva koristi samo lokalna anestezija, a ponekad i sedacija. Za vrijeme ekstrakcije zuba koji želimo zamijeniti s transplantatom važnije je što manje oštetiti pripadajuću alveolu i parodontni ligament.

Prije transplantacije zuba važno je pripremiti mjesto transplantacije. Ako već postoji alveola potrebno je samo učiniti korekcije tako da donorski zub može bez problema stati u alveolu. Alveola mora biti 1 do 2 mm veća i dublja od samog donorskog zuba da bi se očuvao periodontalni ligament. U slučaju da ne postoji alveola, kirurški se preparira po smjeru i dubini donorskog zuba.

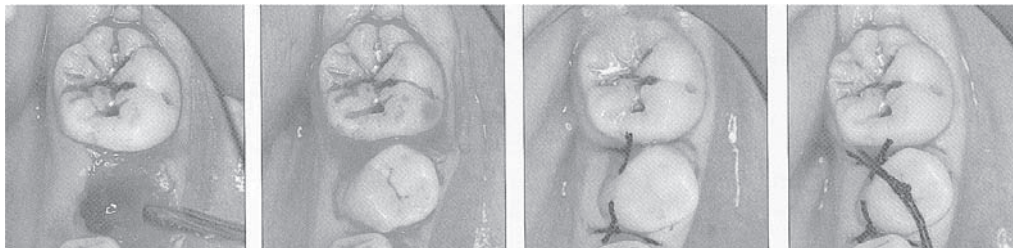
Od izrazite je važnosti oprezno izdvojiti donorski zub tako da se maksimalno očuva periodontalni ligament. Ako se ozlijedi Hertwigova ovojnica daljni rast korijena bit će ograničen ili čak zaustavljen. Također, važno je očuvati marginalnu gingivu. Kod izdvajanja zubnog zametka, ili nezrelog zuba, važno je paziti da ne dođe do traume zubnog folikula. Nakon izdvajanja donorskog zuba potrebno ga je odmah transplantirati. Ako to nije moguće, zub se može sačuvati u fiziološkoj otopini i tako spriječiti sušenje periodontalnog ligamenta.

Kod transplantacije donorskog zuba najvažnije je presaditi zub u infraokluziju tako da na njega ne djeluju jake okluzalne sile. Povoljno je postaviti zub tako da ima blagi aproksimalni kontakt sa susjednim zubima, što pomaže pri njegovoj stabilizaciji. Ako postoji manjak mjesta, i to u buko-lingvalnom smjeru, zub se može postaviti u rotiranom položaju i poslije ortodontski ispraviti.

Nakon obavljenog postupka važno je učvrstiti zub jer to potiče cijeljenje parodonta. Učvršćenje ili stabilizacija transplantata zuba može se osigurati ortodontskim bravicama, ligaturama, šavom, kompozitom i žicom, i frikcijskom retencijom. Najčešći način stabilizacije je šavom. Preporučuje se postavljanje fleksibilne fiksacije tijekom 7-10 dana koja dopušta funkcionalno pomicanje. Nakon kirurškog zahvata svim pacijentima se mogu preporučiti analgetici, i nesteroidni antiupalni lijekovi za bol. Također, pacijentu se preporučuje da dva puta na dan tijekom dva tjedna ispire usnu šupljinu s 0.2% klorheksidinom. Pacijentima treba istaknuti da održavaju dobru oralnu higijenu i da se drže dijeta s mekom hranom prvi tjedan nakon zahvata.

POSTOPERATIVNI POSTUPCI

Kontrola: Pri prvoj kontroli pacijenta se naruči za sljedeći tjedan na skidanje šavova. Pacijenta se također upućuje na klinički i rentgenološki pregled 1, 3, 6, 9, i 12 mjeseci nakon zahvata, a nakon toga su potrebne godišnje kontrole. Kliničkim pregledom se očituje pokretljivost zuba, njegova osjetljivost, dubina džepova i test perkusije. Rentgenološkim pregledom provjerava se je li pulpa obliterirala i je li parodont cijeli. Također se provjerava resorpcija korijena i ankiloza. Testira se i osjetljivost pulpe putem električne stimulacije, i to 6 mj., 1 god., 5 god. i 10 god. nakon transplantacije. Uvijek se provjerava i susjedni zub kao kontrola. Endodontsko liječenje korijena je obvezno kod svih



Slika 3. Mjesto transplantacije nakon pripreme. Transplantirani zuba se postavlja u rotiranoj poziciji i kasnije će se ortodontski ispraviti. Na kraju se sve fiksira sa fiksacijskim šavom.

transplantiranih zrelih zubi.

Endodontski zahvat pzočinjemo 3 do 4 tjedna nakon transplantacije zrelih zubi kako bi se spriječila infekcija pulpe, periradikularna upala i upalna resorpcija korijena. Sam zahvat provodi se kao za svaki drugi zub. Korijenski kanali se prvo privremeno pune s pastom kalcij hidroksida. Tri mjeseca nakon transplantacije, zub se može trajno ispuniti gutaperkom. Istraživanja su pokazala da i pravilno punjeni treći molari imaju uspješnost od 90%, a premolar i do 98%.

Restoracija: Transplantirani zubi mogu se preoblikovati tako da morfološki izgledaju kao i zubi koji se nadomještaju. Tek 2 do 3 mjeseca nakon kirurškog zahvata mogu se postaviti dogradnje s odgovarajućim protetskim nadomjestkom. Ortodonska terapija može početi 3 do 9 mjeseci nakon transplantacije. Istraživanja su pokazala da u tome razdoblju ortodonska terapija neće smetati cijeljenju periodontnog ligamenta i pulpe. No, mogu se očekivati površinske resorpcije korijena na transplantiranim zubima nakon ortodonske terapije. Ortodonskom terapijom dovodi se transplantirani zub do završne okluzije i u funkciju u zubnom luku.

Najvažnija odrednica preživljavanja transplantata je kontinuitet i vitalitet periodontalne membrane.

Transplantacija se smatra uspješnom kada je prisutno normalno cijeljenje periapikalnog tkiva bez prisutnosti upalnih promjena pulpe, a ni progresivne resorpcije korijena uz kontinuirani rast i razvoj korijena. Stanje apikalnog foramina u vrijeme transplantacije je glavni kriterij uspješnosti. Dokazi uspjeha su da je zub fiksiran u alveoli, žvakanje bez nelagode, zub nije pomičan, odsutnost patoloških stanja, normalna lamina dura vidljiva na rentgenskoj slici, normalan oblik i boja gingive, normalna dubina sulkusa (manje od 3mm) i odsutnost ankiloze.

ZAKLJUČAK

Autotransplantacija zuba je zahvat koji se uspješno može primijeniti u slučajevima gdje za to postoji indikacija. Sama uspješnost transplantacije uvelike ovisi o razvoju korijena zuba koji se transplantira. Nezreli zubi su bolji izbor jer je kod njih apeks otvoren te dalje rastu korijen i okolne alveolarne kosti, periodontnog ligamenta, a dolazi i do cijeljenja pulpe. Autotransplantacija ima i svoje mjesto u ortodonskoj terapiji. Sama autotransplantacija može ubrzati vrijeme liječenja ili čak pojednostaviti sam ortodonski zahvat. Ortodonskom terapijom transplantirani zub dovodi se do idealne okluzije i funkcije unutar zubnog niza, no pomicanje transplantiranih zubi treba se odgoditi 3 do 9 mjeseci nakon transplantacije da bi se omogućilo cijeljenju periodontnog ligamenta i pulpe. I ako su mnoga istraživanja dokazala uspješnost autotrasplantacije, ona se vrlo rijetko koristi u ortodonskoj terapiji u Hrvatskoj.

Literatura

1. Clokie CML, Yau DM, Chano L. Autogenes Tooth Transplantation: An Alternative to Dental Implant Placement? I Can Dent Assoc 2001.; 6:67-92.
2. Skoglund A. Pulp reactions in replanted and autotransplanted teeth of dogs [thesis]. Malmo: University of Lund;1980.
3. Thomas S, Turner SR, Sandy JR. Autotransplantation of Teeth: Is There a Role? Br J Orthod 1998.; 25:275-282.
4. Tsukiboshi M. Autotransplantation of Teeth. Quintessence Publishing Co, Inc 2001.
5. Zachrisson BU, Stenvik A, Haanaes HR. Management of missing maxillary anterior teeth with emphasis on autotransplantation. Am J Orthod Dentofacial Orthop 2004.; 126:284-248.
6. Enacar A, Keser El, Mavili E, Giray B. Facial Asymmetry Case with Multiple Missing Teeth Treated by Molar Autotransplantation and Orthognatic Surgery. Angle Orthod 2004.: 74:137-144.
7. Andreasen JO, Paulsen HU, Yu Z, Ahliquist R, Bayer T, Schwartz O. A lont-term study of 370 autotransplanted premolars. Part I. Surgical procedures and standardized techniques for monitoring healing. Eur J Orthod 1990; 12:3-13.
8. Paulsen HU. Autotransplantation of teeth in orthodontic treatment. Am J Orthod Dentofacial Orthop 2001; 119:336-337.
9. Mendes RA, Rocha G. Mandibular Third Molar Autotransplantation- Literature Review with Clinical Cases. J Can Dent Ass 2004; 70(11):761-6.
10. Crochrowska EM, Stenvik A, Album B, Zachrisson B. Autotransplantation of premolars to replace maxillary incisors: A comparison with natural incisors. Am J Orthod Dentofacial Orthop 2000; 118:592-600.
11. Richardson G, Russell KA. Congenitally Missing Maxillary Lateral Incisors and Orthodontic Treatment Considerations for the Single-Tooth Implant. J Can Dent Assoc 2001; 67:25-28.
12. Akkocaoglu M, Kasaboglu O. Success rate of autotransplanted teeth without stabilisation by splints: a long-term clinical and radiological follow-up. Br J Oral Maxillofac Surg. 2005; 43:31-35.
13. Jonsson T, Sigurdsson TJ. Autotransplantation of premolars to premolar sites. A long-term follow-up study of 40 consecutive patients. Am J Orthod Dentofacial Orthop 2004; 125:668-675.

Željeli bismo zahvaliti prof. dr. sc. Marini Lapter Varga na pomoći u pisanju ovog članka