

## KAVO DIAGNODENT PEN: moderan pristup otkrivanju aproksimalnog i okluzalnog karijesa

Sladana Milardović<sup>1</sup>  
Mr. sc. Walter Dukić<sup>2</sup>

<sup>1</sup>Studentica 5. godine

<sup>2</sup>Zavod za pedodonciju, Stomatološki fakultet Sveučilišta u Zagrebu

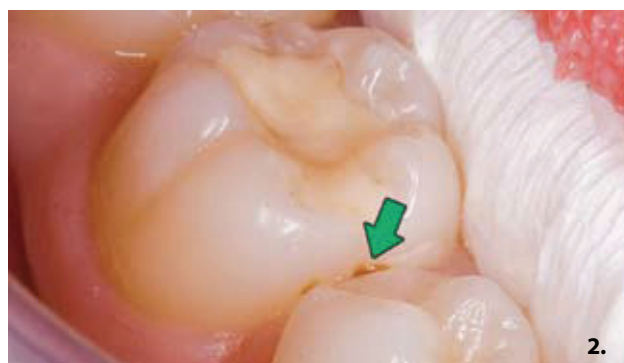Mnoge su se tehnike i metode otkrivanja karijesa koristile u proteklih 50 godina, iako ni jedna od njih nije potpuno potisnula iz upotrebe otkrivanje karijesa stomatološkom sondom i zrcalom. Vizualna inspekcija u otkrivanju karijesa zbog svoje niske osjetljivosti nije najbolje dijagnostičko sredstvo (2). Također, korištenje oštrem stomatološke sonde može kontaminirati zdrava mjesta na zubu (3), oštetiti fisuru (1) i ubrzati širenje karijesne lezije (4). Glavni nedostatak konvencionalne tehnike otkrivanja karijesa je taj što se potpuno oslanja na subjektivno interpretiranje stomatologa, što uzrokuje probleme kod evaluacije progresije karijesnih lezija i do opsežnog invazivnog liječenja (5). Rentgenska dijagnostika, kao dosad najsigurnija metoda dijagnostike aproksimalnog karijesa ima svoje prednosti, ali i mane, kao što je cijena samog uređaja te količina zračenja koju pacijent primi, iako se novim digitalnim RVG uređajima doza smanjuje od 80 do 90% u odnosu prema klasičnim rentgenskim slikama. Moderna stomatologija zahtijeva dijagnostičke metode koje objektivno i pouzdano pokazuju stupanj karijesne proširenosti u zubnim tkivima, a da su pri tome neštetne za pacijenta i da ne oštećuju zubnu strukturu.

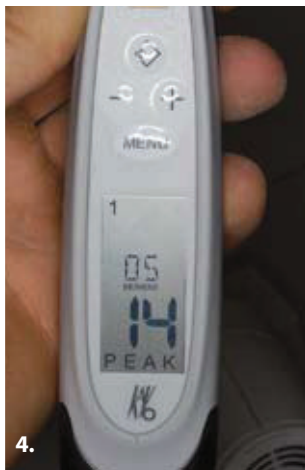
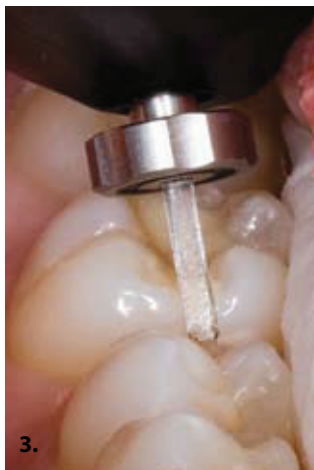
KaVo DIAGNODent Pen uređaj objedinjuje sve te zahtjeve i omogućuje vrlo preciznu i točnu analizu stanja fisurnog sustava okluzalnih te aproksimalnih ploha zubi. Općenito, DIAGNODent je uređaj za otkrivanje karijesa koji rabi osobine lasera i fluorescencije zubnog tkiva. Lasersku zraku (655nm) apsorbiraju organske i anorganske supstancije zuba i metabolita oralnih bakterija. U prisustvu karijesa, svjetlosna zraka veće valne duljine se reemitira (reflektira kao fluorescencija) i promjene na zdravoj zubnoj strukturi se registriraju u obliku digitalnih numeričkih vrijednosti (6,7). Znači, sam intenzitet fluorescencije ovisi o strukturi i stanju tvrdih zubnih tkiva.

KaVo DIAGNODent Pen je uređaj koji omogućuje fluorescenciju i na okluzalnim i na aproksimalnim površinama zubi. Za otkrivanje karijesa na aproksimalnim i okluzalnim površinama morali su se proizvesti potpuno novi nastavci koji su u usporedbi sa starima manjeg promjera, što omogućava lakšu uporabu. Naime, prijašnji DIAGNODent uređaj je mogao analizirati samo okluzalne plohe jer uređaj nije imao mogućnost refleksije laserske zrake lateralno. Novi DIAGNODent Pen uređaj ima nove posebno dizajnirane laserske sonde, točnije rečeno krute svjetlosne nastavke za analizu okluzalnih i aproksimalnih površina zubi (Slika 1.). S nastavcima se sada može reflektirati laserska zraka lateralno (pod 90°), i tako analizirati aproksimalne površine zubi koje su teško dostupne klasičnim metodama otkrivanja karijesa. Novi nastavci omogućuju istodoban prijenos laserske zrake i kasniju fluorescenciju zubnog tkiva.

U kliničkom radu, da bismo ispitali je li i u kojoj mjeri zub zahvaćen karijesom, lasersku sondu uređaja prislonimo uz odgovarajuću plohu koju želimo ispitati. Pri tome uređaj trenutno pokazuje numeričku vrijednost od 0 do 99 koja je pokazatelj stupnja zahvaćenosti karijesnim procesom.





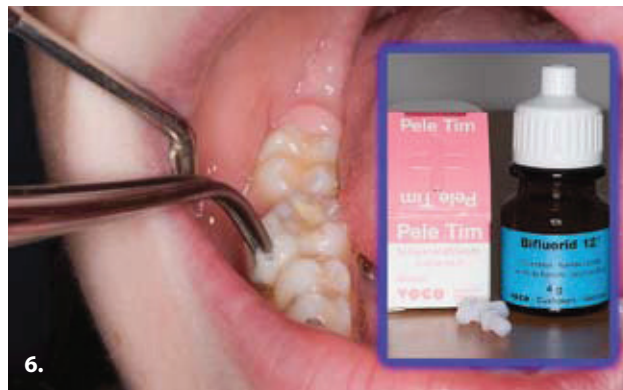
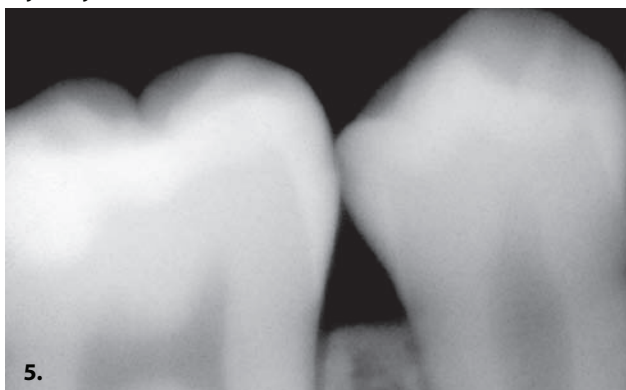Ross klasificira DIAGNOdent vrijednosti u 4 razreda:

- 0-10 nema karijesa ili karijes tek počinje u caklini,
- 10-20 karijes je dublje u caklini ili dentinu, ali nema lateralne proširenosti,
- 20-30 karijes je u dentinu s lateralnom proširenošću,
- 30-99 opseg karijesa se povećava s većim brojem (8).

Lussi et al klasificiraju DIAGNOdent vrijednosti prema budućoj preporučenoj terapiji u 4 razreda:

- 0-13 normalna profilaksa,
- 14-20 intenzivna profilaksa (fluoridacija, Healozone) i prevencija,
- 21-29 operativni zahvat: minimalno invazivno liječenje (Healozone, zračna abrazija, laser, ultrazvučni i ostali mikro instrumenti i intenzivna profilaksa),
- 30-99 restorativni zahvati i intenzivna profilaksa (9).

Također, vrlo je važno napomenuti da zubni kamenac, fluorescentni dentalni materijali, zubne paste, profilaktičke paste, razne pigmentacije na zubu i hipomineralizirani zubi mogu dati lažno pozitivne vrijednosti (10-15), zato je vrlo važno očistiti površinu zuba koja se analizira od bilo koje pigmentacije koja utječe na mjerne vrijednosti. Najbolja metoda prema proizvođaču je čišćenje plohe zuba koja se analizira pomoću zračne abrazije, gdje čestice različite gruboće pod visokim tlakom i brzinom udaraju na površinu zuba i tako uklanjaju naslage i pigmentacije. Iako neki ne preferiraju tu metodu radi blage abrazije caklinske površine, potrebno je bilo kojom tehnikom očistiti zub od naslaga koje ometaju DIAGNOdent mjerenje (16).



#### **Klinički slučaj br.1:**

Pacijentica ima 13 godina i prisutna je sumnjiva diskoloracija na donjem prvom molaru aproksimalno koja upućuje na karijesnu aktivnost (Slika 2.). Budući da se radi o aproksimalnoj leziji, otkrivanje i potvrda karijesne aktivnosti konvencionalnom tehnikom sa stomatološkom sondom i zrcalom nisu moguće. Korištenjem KaVo DIAGNOdent pen uređaja s nastavkom za aproksimalni karijes, može se objektivno procijeniti stupanj karijesne aktivnosti u samoj leziji, bez preventivnog otvaranja lezije (Slika 3.).

Uređaj je pokazao brojčanu vrijednost od 14 (Slika 4.), što upućuje na to da nisu potrebne nikakve kirurške mjere u smislu uklanjanja zubnog tkiva, nego samo profilaktičke mjere s fluoridacijom (Lussi, Ross). Kontrolna RVG snimka dokazala je da se ne radi o opsežnom karijesu koji zahtijeva da se ukloni kirurškim putem, nego o početnoj reverzibilnoj caklinskoj leziji (Slika 5.).

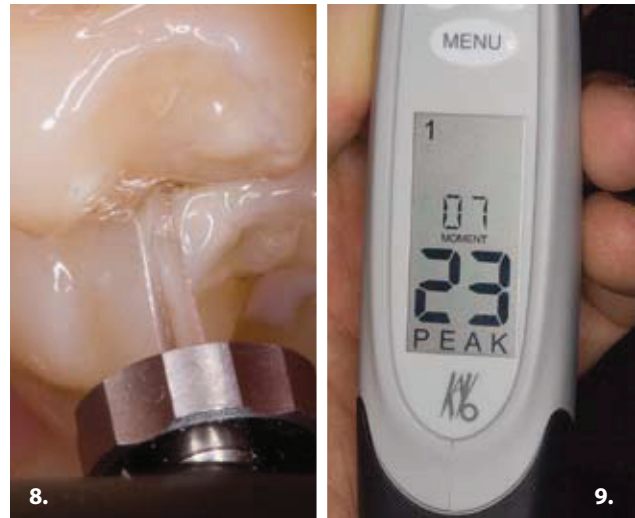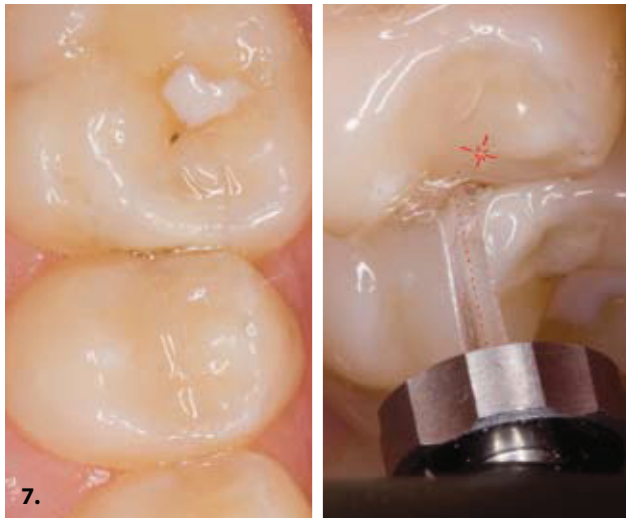Daljnje liječenje uključuje intenzivne profilaktičke mjere, fluoridaciju s Voco® Bifluorid lakom i redovite kontrolne preglede s kontrolom unosa ugljikohidrata (Slika 6.).

U spomenutom slučaju smo modernom dijagnostikom s KaVo DIAGNOdent Pen uređajem točno dijagnosticirali ozbiljnost lezije i spasili zub od radikalnog kirurškog liječenja koje nije potrebno.

#### **Klinički slučaj br.2:**

Pacijent ima 14 godina i pri kliničkom pregledu primijećena je na gornjem prvom molaru suspektna translucencija aproksimalne površine (Slika 7.). Analizom aproksimalne površine s KaVo DIAGNOdent Pen uređajem i optičkim nastavkom sa sposobnošću zakretanja laserske zrake, iscrpno se analizirala suspektna translucencija na zubu (Slika 8.). DIAGNOdent Pen je pokazao vrijednost od 23 (Slika 9.), što upućuje na karijes dentina i njegovu lateralnu proširenost (Lussi, Ross). Karijes dentina je dodatno potvrđen i RVG rentgenskom slikom, da bi se utvrdio točan opseg i proširenost karijesne lezije (Slika 10.).

Pristupilo se kirurškom uklanjanju karijesne aproksimalne lezije sa svrdlima za mikropreparaciju Komet 4337F, kako bi se maksimalno očuvalo zdravo zubno tkivo i poštovali zakoni minimalno invazivne preparacije (Slika 11.). Također, čest je slučaj prilikom preparacije aproksimalnih kaviteta oštećenje susjednog zuba brusnim dijamantnim sredstvima, što stvara karijes na susjednom zubu, pa smo zbog toga susjedni zub zaštitili metalnom matricom i na

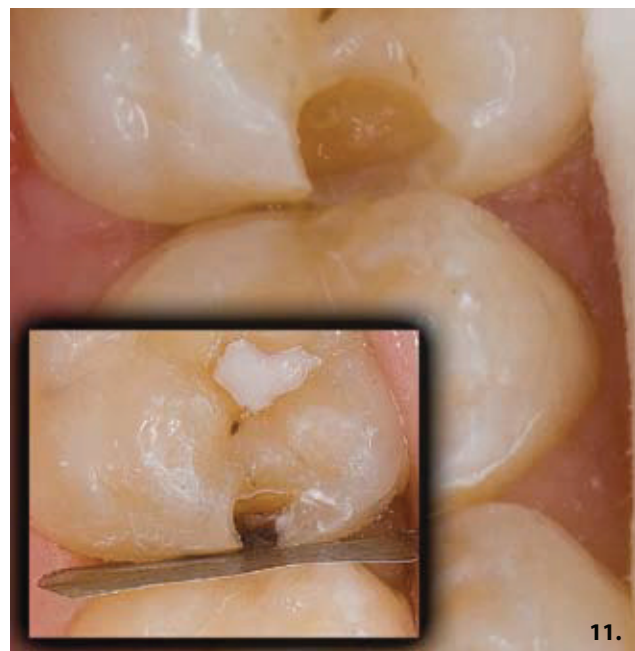
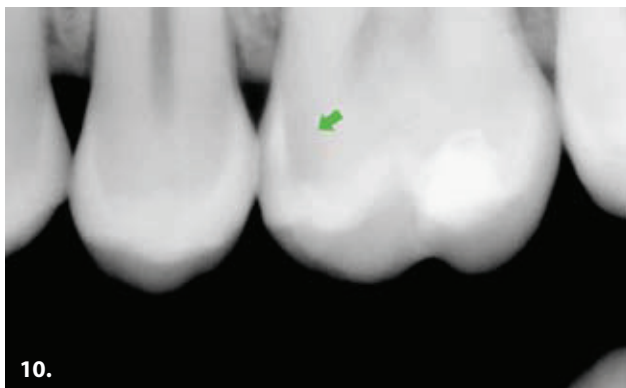


taj način spriječili moguće oštećenje (Slika 11. - mala slika). Kavitet je prepariran prema minimalno invazivnim zakonima i spreman je za ispun.

Zaključno se može reći da je kod nas, s obzirom na visoku incidenciju karijesa, pogotovo kod djece i adolescenata, vrlo važno na vrijeme dijagnosticirati i tako liječiti karijesne lezije prema načelima minimalno invazivne stomatologije, da bi se kroz daljnji život očuvala što veća zdrava zubna struktura od nepotrebnog i preventivnog uklanjanja. Upravo pomoću oba KaVo DIAGNOdent uređaja, koji omogućuju vrlo preciznu i točnu analizu stanja, kako okluzalnih, tako i aproksimalnih površina zubi, stomatologija se mijenja iz klasične kirurške u mikroinvazivnu. DIAGNOdent je potvrdio svoju uspješnost u mnogim kliničkim i laboratorijskim istraživanjima, te bi se trebao koristiti kao standardni uređaj za otkrivanje karijesa zajedno s vizualnim pregledom i sondom.

#### Literatura:

1. **Huysmans MC, Longbottom C, Pitts N.** Electrical methods in occlusal caries diagnosis: An in vitro comparison with visual inspection and bite-wing radiography. *Caries Res.* 1998.;32(5):324-9.
2. **Loesche WJ, Svanberg ML, Pape HR.** Intraoral transmission of *Streptococcus mutans* by a dental explorer. *J Dent Res.* 1979.;58(8):1765-70.



3. **ekstrand K, Qvist V, Thylstrup A.** light microscope study of the effect of probing in occlusal surfaces. *Caries Res* 1987.;21:368-74.
4. **van Dorp CS, Exterkate RA, ten Cate JM.** The effect of dental probing on subsequent enamel demineralization. *ASDC J Dent Child.* 1988.;55(5):343-7.
5. **Angnes G, Angnes V, Grande RH, Battistella M, Loguercio AD, Reis A.** Occlusal caries diagnosis in permanent teeth: an in vitro study. *Pesqui Odontol Bras.* 2005.;19(4):243-248.
6. **Lussi A, Hibst R, Paulus R.** DIAGNOdent: an optical method for caries detection. *J Dent Res.* 2004.;83 Spec No C:C80-3.
7. **Hibst R, Gall R.** Development of a diode laser-based fluorescence caries detector. *Caries Res* 1988.;32:294.
8. **Ross G.** Caries diagnosis with the DIAGNOdent laser: a user's product evaluation. *Ont Dent.* 1999.;76(2):21-4.

**Zahvaljujemo tvrtki Sanitarija d.o.o Zagreb na ustupljenom DIAGNOdent Pen-u.**