

Sanacija endodontski liječenog zuba kompozitnim kolčićem - prikaz slučaja

Prof. dr. sc. Ketij Mehulić¹, Tomislav Škrinjarić¹ dr.stom., Bruna Šuligoj²

[1] Zavod za stomatološku protetiku, Stomatološki fakultet Sveučilišta u Zagrebu

[2] studentica 3. godine Stomatološkog fakulteta Sveučilišta u Zagrebu

UVOD

Struktura endodontski liječenog zuba je oslabljena. Prije rekonstrukcije, zub je potrebno ojačati. Zato se u korijen zuba ugrađuje kolčić koji sa svojim ekstraradikalnim dijelom osigurava osnovu za rekonstrukciju krunskog dijela zuba. Princip izrade i/ili ugradnje unutrašnje potpore endodontski liječenom zubu je odavno poznat. Prvi takav pokušaj bila je Richmondova krunica iz 1878. godine koja se svojim kolčićem cementirala u korijenski kanal liječenog zuba. Poznat je i postupak sanacije stražnjih zuba amalgamom pomoću kolčića. Međutim, takav je postupak zbog trenja i naprezanja stvarao pukotine u dentinu i dovodio do loma. Prvi intraradikalni kolčići izrađivani su na temelju otiska prepariranog korijenskog kanala iz legura zlata ili srebra. Nakon toga, godinama su se izradivale lijevane individualne nadogradnje (1). Danas su kliničaru na raspolaganju gotovi metalni (iz titana, krom-kobalt-molibdenove legure), kompozitni ili keramički kolčići, različite dužine i debljine. Istraživanja pokazuju da kolčić povećava otpornost na lateralne sile za 15–48% (2). Potrebno je od samog početka liječenja korijenskog kanala voditi računa da se ne odstrani previše zubnog tkiva (dentina) i na taj način dodatno oslabi zub. Posebno kalibriranim svrdlom učini se lijevkasti oblik korijenskog kanala, koriste se kolčići i cement koji nisu vrlo rigidne prirode kako bi se smanjio rizik od pucanja kolčića ili pak korijena zuba.

Način rekonstrukcije endodontski liječenog zuba ovisit će o vrsti zuba, odnosno topografiji i stupnju destrukcije njegove krune. Obično se kod veće destrukcije krune ugrađuje kolčić kako bi se ojačao korijen, potom rekonstruirala bataljak i izrađuje krunica. Manji defekti krune zuba ne zahtijevaju ugradnju kolčića prije stavljanja krunice jer u tom slučaju taj postupak može više oslabiti nego ojačati zub (2). Kolčić treba sezati dovoljno duboko u korijenski kanal kako bi se osigurala stabilnost krunskog dijela (minimalno polovica dužine korijenskog kanala) ujedno se time osigurava optimalna retencija i pravilan prijenos sila pri žvakanju. Maksimalna dužina kolčića treba biti do dvije trećine dužine korijena. Najmanje oko 4 mm ili više gutaperke treba ostati u apeksnom dijelu korijena, ako je to moguće, kako bi se spriječilo mikropropuštanje. Što je kolčić duži, to je veća njegova retencija (2).

PRIKAZ SLUČAJA

Pacijent u dobi od 15 godina, muškog spola upućen na pregled od strane Kliničkog zavoda za pedodontiju u Klinički zavod za stomatološku protetiku Klinike za stomatologiju, Zagreb zbog protetske terapije. Pregledom utvrđuje se nedostatak kliničke krune zuba, 21 i nedostatak 22. Nakon konzultacije s ortodontom i analize ortopantomograma učinjena je protetska sanacija samo 21, a nakon toga će biti provedena ortodontska terapija. Temeljem rtg procijenjena je kvaliteta punjenja i apikalnog brtvljenja te dužina korijenskog kanala i s obzirom

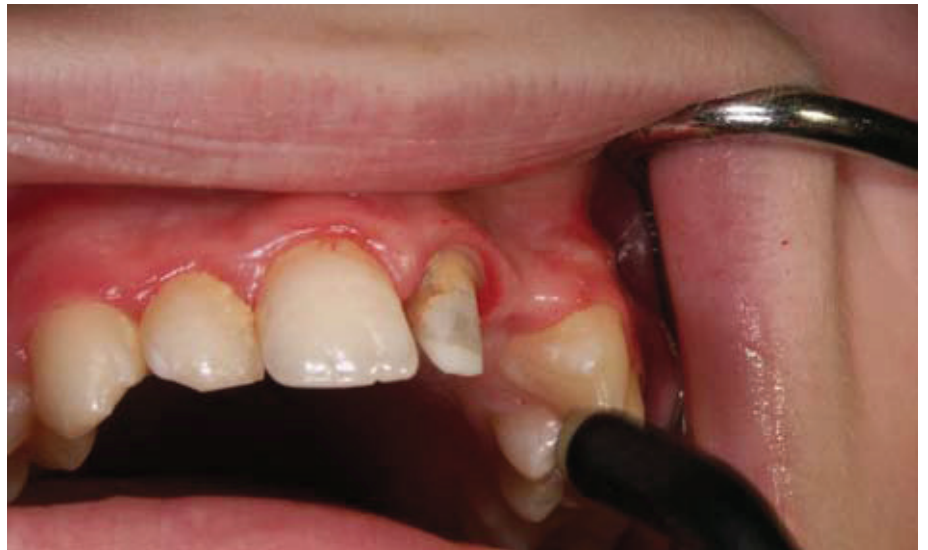da nije evidentiran upalni proces oko vrška korijena i zub nije bio osjetljiv na perkusiju pristupilo se preparaciji korijenskog kanala brusnim sredstvom odgovarajuće veličine (žuti) (3M ESPE Dental Products, Seefeld, Germany) do 2/3 dužine korijenskog kanala i potom je lagano lijevkasto proširen. Tanki nepoduprti rubovi cakline koji bi mogli pod opterećenjem puknuti su odstranjeni, a vanjski rubovi preparacije zakošeni. Korišten je odgovarajući tvornički izrađen kompozitni intraradikalni kolčić (veličina 1, žuti) (Rely XTM Fiber Post-Ghss, 3M ESPE), pričvršćen pripadajućim veznim sredstvom (Rely XTM Unicem Aplicap-Self adhesive, 3M ESPE), sve po preporuci proizvođača. Ekstraradikalni dio učinjen je uporabom kompozitnog materijala u slojevitoj tehnici po preporuci proizvođača (Tetric Evoceram, Ivoclar-Vivadent, Schaan, Liechtenstein) po principu brušenog zuba uspostavljajući maksimalnu retencijsku površinu (Slike 1-4). Uzet je korekturni otisak (3M ESPE, Express xt putty quick i Dimension garant l quick, Seefeld, Germany) u konfekcijskoj žlici (Slika 5), alginat suprotne čeljusti (Alginoplast Heraeus Kulzer GmbH Hanau, Germany) i voštani interokluzijski registar te određena boja za nadomjestak po ključu boja (Vita Zahnfabrick, Germany). Izrađena je akrilatna krunica i cementirana cinkoksifosfatnim cementom (Hoffmann's phosphat cement, Hoffman Dental Manufactur Berlin, Germany) (Slika 6.). Pacijentu su date upute o provođenju higijene i upućen je u Klinički zavod za ortodontiju, Klinike za

stomatologiju Zagreb radi daljnje terapije. Učinjena je privremena krunica zbog dobi (dijete), a u dogovoru s ortodontom kasnije, nakon završene ortodonske terapije učinit će se trajni nadomjestak.

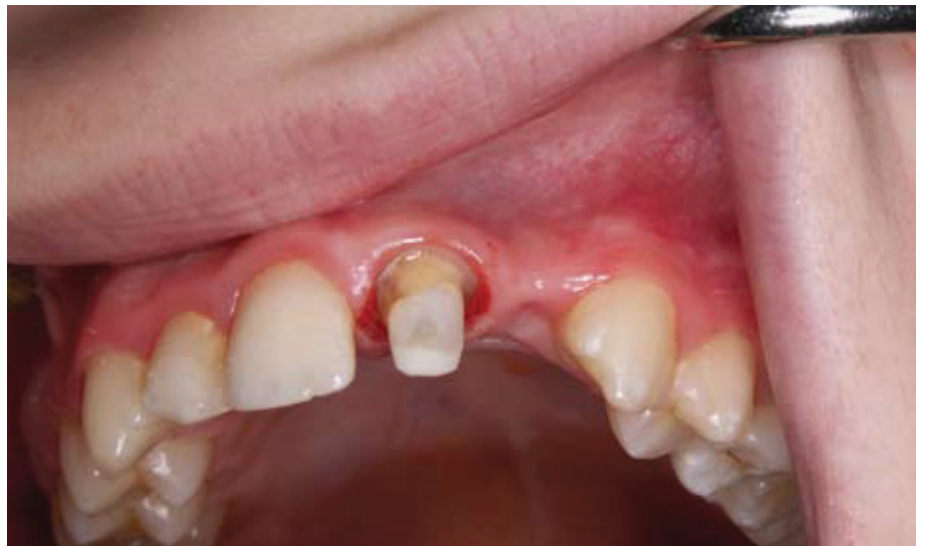RASPRAVA

Očuvanje tvrdih zubnih tkiva je postulat pri liječenju i preparaciji korijenskog kanala. Uz to je potrebno koristiti intraradikularne kolčiće i cement koji svojom fleksibilnošću mogu amortizirati naprezanje i reducirati rizik od pucanja korijena zuba ili samog kolčića. Brojna istraživanja govore da samo takav pristup može rezultirati restauracijom krune zuba s visokim postotkom uspješnosti.

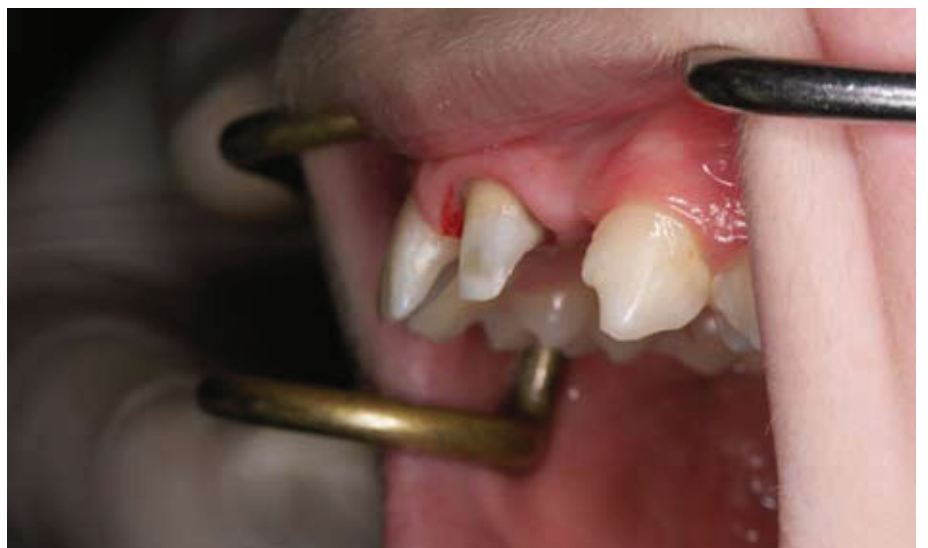Mehanička svojstva zuba opskrbljenog intraradikularnim kolčićima ovise o gradivnom materijalu kolčića (kompozitni i metalni kolčići imaju značajno različite module elastičnosti). Smatra se da oni kolčići kod kojih je modul elastičnosti sličniji dentinu imaju bolja biomehanička svojstva, a takva obilježja pokazuju upravo kompozitni kolčići (3). Lanza i sur. (4) su 2005. testirali na okluzalno opterećenje čelične, karbonske i kompozitne kolčiće cementirane u korijenski kanal te dokazali da kruti sustavi (npr. metalni i karbonski kolčići) djeluju protivno prirodnoj funkciji zuba stvarajući područja naprezanja i loma u dentinu i području kontakta svezujućeg sredstva i kolčića. Naprezanje kod statičkog opterećenja ne doseže granicu do loma dentina i cementa. Utjecaj elastičnosti cementnog sloja na redistribuciju naprezanja manje je relevantan u situaciji kad se povećava fleksibilnost kolčića. Maksimalne vrijednosti opterećenja kretale su se od 7,5 MPa (mega paskala) za čelične, 5,4 do 3,6 MPa za karbonske i 2,2 MPa za staklene kolčiće (4). Očuvanje i rekonstrukcija jako oslabljenih endodontski liječenih zuba ponekad je težak i nepredvidiv posao. Istraživanje distribucije sila kod oslabljenih korijena restauriranih titanskim kolčićima, primjenom različitih cemenata, pokazalo je da važnu ulogu za



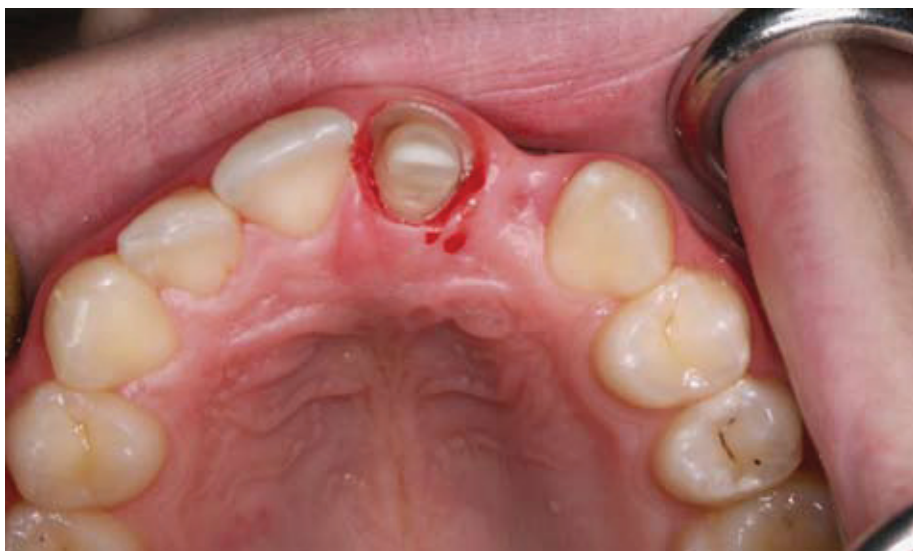Slika 1. Rekonstrukcija ekstraradikularnog dijela bataljka, pogled s vestibularne strane



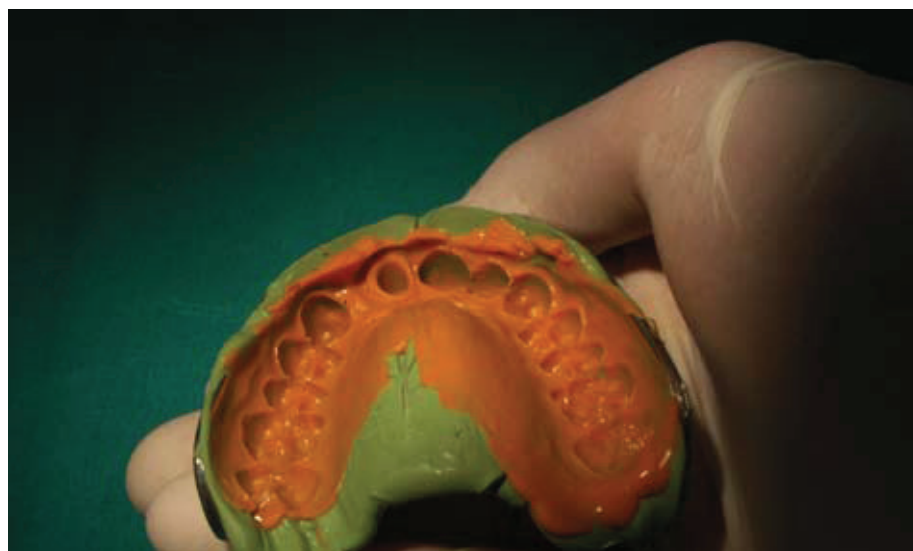
Slika 2. Rekonstrukcija ekstraradikularnog dijela bataljka



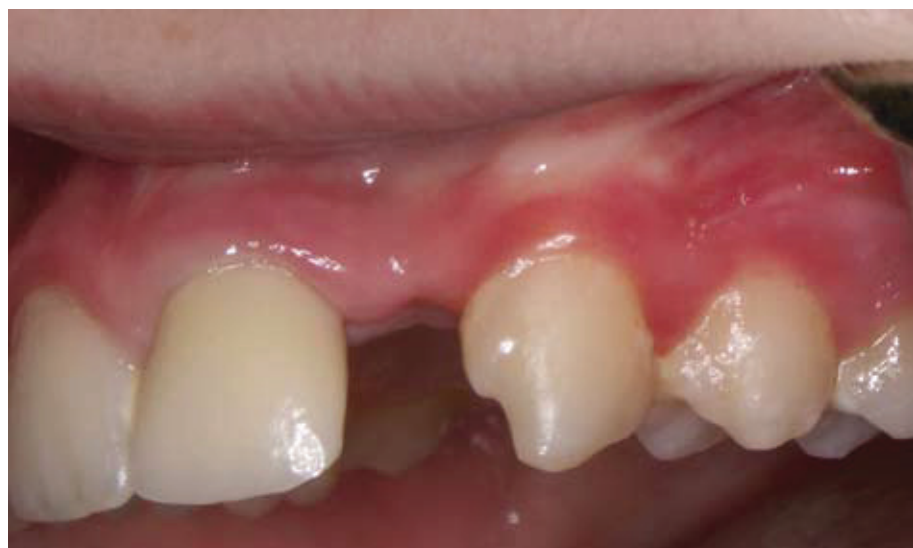Slika 3. Rekonstrukcija ekstraradikularnog dijela bataljka anterio-posteriorno.



Slika 4. Rekonstrukcija ekstraradikalnog dijela bataljka, pogled s okluzalne strane



Slika 5. Korekturni otisak



Slika 6. Cementirana krunica

uspjeh takve rekonstrukcije može imati i vrsta cementa. Istraživanje je pokazalo da je modul elastičnosti cementa kojim je cementiran intrakanalni kolčić važan parametar za uspjeh takvog tipa rekonstrukcije endodontski liječenih zuba. S povećanjem modula elastičnosti cemenata od 1,8 GPa do 22,4 GPa, naprezanje u dentinu se smanjivalo od 39,58 MPa do 31,43 MPa. Utvrđeno je da cementi s modulom elastičnosti sličnim dentinu mogu ojačati oslabjeli korijen zuba i smanjiti naprezanje u dentinu pa stoga mogu biti dobar izbor u rekonstrukciji oslabjelih korijena zuba u kliničkoj praksi (5). Istraživanje retencijske snage različitih cemenata kojim su cementirani kolčići u korijenskom kanalu nije pokazalo postojanje značajnih razlika (6). Testirani su komercijalni titanovi i lijevani zlatni kolčići koji su bili cementirani cink fosfatnim i kompozitnim cementom (Panavia F). Vlačna čvrstoća obaju cemenata bila je podjednaka. Rely XTM, korišten u ovom slučaju je samostvrđavajući staklo-ionomerni cement, i sastoji se od fluoraluminosilikatnog stakla i otopine modificirane polialkenske kiseline.

Na veznu čvrstoću kolčića u korijenu nije utjecala vrsta kolčića (materijal iz kojeg su izrađeni) niti vrsta cementa kojim su bili cementirani (6).

Suvremeni pristup rekonstrukciji krunice endodontski liječenih zuba uključuje nadomještanje izgubljenih zubnih struktura pravilno ugrađenim kolčićem koji leži pasivno u korijenskom kanalu i sadrži osnovu za izradu krunskog dijela za retenciju krunice (8).

Kod kompozitnih kolčića uspjeh liječenja kreće se i do 99% nakon 2 – 3 godine, a nisu zapaženi neuspjesi u smislu frakture korijena niti u jednom slučaju (7). Njihova primjena je jednostavna, efikasna i sigurna. Kvalitetni intrakanalni kolčići moraju oblikom oponašati oblik korijenskog kanala i zahtijevati minimalnu preparaciju. Oni trebaju biti izrađeni iz materijala koji je otporan na opterećenje i zamor, imati modul elastičnosti sličan dentinu i biti otporan na koroziju. Trebaju pružati dobru retenciju i omogućavati jednostavnu

rekonstrukciju bataljka. Također trebaju biti jednostavni za ugradnju i dolaziti u raznim dimenzijama (dužina i debljina). Važno je da su radiokontrastni i da ih se, ako zatreba, može lako ukloniti iz korijenskog kanala.

ZAKLJUČAK

Razvojem rekonstruktivne stomatologije potreba za postizanjem izvanredne estetike nadomjestka postaje sve izraženija, s toga uporaba estetskih kolčića u zbrinjavanju endodontski liječenih zuba je sve veća. Pri tomu potrebno je zadovoljiti uvjet prisutnosti zubnog tkiva cirkularno (obruč) kako bi se smanjilo naprezanje i postigla potrebna funkcijska trajnost.

Kompozitni komercijalni kolčići ispunjavaju većinu odlika kvalitetnih kolčića pa se njihova ugradnja može preporučiti kao kvalitetno kliničko rješenje u restauraciji destruiranih kruna endodontski liječenih zuba. ☺

Zahvala

Ovaj rad je pripremljen u sklopu znanstvenog projekta br. 065-0650446-0435, a proveden je uz potporu Ministarstva znanosti, obrazovanja i športa Republike Hrvatske.

LITERATURA

1. **Kogan E, Kuttler S.** Integrating fundamental restorative and endodontic concepts: a new post system. *Dent Today*. 2006;66-7.
2. **Shillingburg HT, Jr, Hobo S, Whitsett LD, Jacobi R, Brackett SE.** Fundamentals of fixed prosthodontics. 3rd ed. Chicago: Quintessence Publishing Co, Inc., 1997. p.194-209.
3. **Barjau-Escribano A, Sancho-Bru JL, Forner-Navarro L, Rodríguez-Cervantes PJ, Pérez-González A, Sánchez-Marín FT.** Influence of prefabricated post material on restored teeth: fracture strength and stress distribution. *Oper Dent*. 2006;31(1): 47-54.
4. **Lanza A, Aversa R, Rengo S, Apicella D, Apicella A.** 3D FEA of cemented steel, glass and carbon posts in a maxillary incisor. *Dent Mater*. 2005;21(8): 709-15.
5. **Li LL, Wang ZY, Bai ZC, Mao Y, Gao B, Xin HT, Zhou B, Zhang Y, Liu B.** Three-dimensional finite element analysis of weakened roots restored with different cements in combination with titanium alloy posts. *Chin Med J (Engl)*. 2006;20;119(4): 305-11.
6. **Menani LR, Ribeiro RF, Antunes RP.** Tensile bond strength of cast commercially pure titanium and cast gold-alloy posts and cores cemented with two luting agents. *J Prosthet Dent*. 2008; 99(2):141-7.
7. **Fredriksson M, Astback J, Pamenius M, Arvidson K.** A retrospective study of 236 patients with teeth restored by carbon fiber-reinforced epoxy resin posts. *J Prosth Dent*. 1998; 80:151-7.
8. **Kogan E, Rubinstein S, Zyman G, Nidetz AJ.** Evolution and integration of current restorative endodontic concepts. *Alpha Omegan*. 2008; 100:120-6.

Klasifikacije karijesne lezije

Prof.dr.sc. Ivana Miletić¹, Prof.dr.sc Ivica Anić¹

[1] Zavod za endodonciju i restaurativnu stomatologiju, Stomatološki fakultet Sveučilište u Zagrebu

Zubni karijes je patološki proces koji uzrokuje destrukciju tvrdog zubnog tkiva, a posljedica je djelovanja brojnih mikroorganizama. Bakterije plaka, u nazočnosti ugljikohidrata, na površini zuba stvaraju organske kiseline. Kiseline nastale u plaku uzrokuju smanjenje lokalnog pH što uzrokuje gubitak iona iz cakline i dentina. Demineralizacija cakline i dentina nije konačan proces jer se izmjenjuje se s fazama remineralizacije. Remineralizacija nastaje pri lokalnom povišenju pH vrijednosti. Upravo zbog

toga je moguće karijesnu leziju zaustaviti u najranijoj fazi nastanka karijesa, prije nego dođe do kavitacije na površini zuba.

Dijagnosticiranje karijesne lezije je postupak koji se može podijeliti u tri stupnja: utvrđivanje lezije, procjena proširenosti lezije i procjena aktivnosti lezije (1). Za dijagnosticiranje karijesa dugo se primjenjivao taktilno-vizualni postupak uz uporabu oštire sonde. Tim postupkom se dijagnosticira samo kavitacija zuba, ali se ne može mjeriti napredovanje bolesti.

Bolje razumijevanje nastanka karijesa kao bolesti i uloga primarne i sekundarne prevencije u zaustavljanju karijesa, uvođenje novih dijagnostičkih postupaka, omogućavaju kliničaru utvrđivanje rane demineralizacije prije nastanka kavitacije. GV Black je prvi klasificirao karijesne lezije prema mjestu nastanka i najčešće zahvaćenoj plohi. Tako npr. razred I (engl: Class I) označava karijes na okluzijskoj plohi lateralnih zuba koja je, ujedno, najčešće mjesto pojavnosti karijesa, a najrjeđe je