

Protetska sanacija endodontski liječenih zuba

Prof. dr. sc. Ketij Mehulić¹, Bruna Šuligoj²

[1] Zavod za stomatološku protetiku, Stomatološki fakultet Sveučilišta u Zagrebu

[2] studentica 3. godine Stomatološkog fakulteta Sveučilišta u Zagrebu

Protetskom sanacijom endodontski liječenog zuba s djelomičnim ili potpunim gubitkom kliničke krunice, uspostavlja se kontinuitet zubnog niza, prienos žvačnog opterećenja, očuvanje alveolarne kosti, okluzijskih odnosa i receptorske funkcije parodonta kao i estetika (1). U tu svrhu mogu se izraditi individualne lijevane ili koristiti konfekcijske nadogradnje. Nadogradnja se može definirati kao fiksoprotetski rad izrađen na endodontski izliječenom zubu. Svojim intraradikularnim dijelom sidri se u korijen zuba nosača, a ekstraradikularnim nadomješta po veličini, položaju i smjeru dijelove ili cijelu kliničku krunu izbrušenog zuba. Dužina intraradikularnog dijela nadogradnje trebala bi biti barem jednaka dužini kliničke krunice, a optimalno 2/3 dužine korijenskog kanala. Dužina ostatka

apikalnog punjenja treba biti minimalno 4 mm. Da bi izrada nadogradnje bila uspješna moraju biti zadovoljena tri uvjeta: endodontski, parodontološki i protetski. Što znači da terapiju određuje: količina preostale zubne krunice, morfologija korijena, kvaliteta punjenja korijenskog kanala, stanje potporne kosti i periodontnog tkiva, smještaj zuba u zubnom luku, veličina okluzijskog opterećenja, da li će zub biti nosač krunice, mosta ili djelomične mobilne proteze i estetika (2).

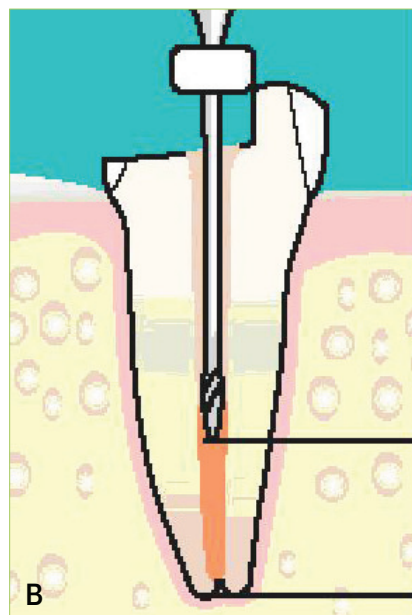

Indikacije su:

- **profilaktična**, zaustaviti daljnju destrukciju krunice zuba, i ujedno spriječiti izrastanje nasuprotnih odnosno, pomak susjednih zuba,
- **protetska**, nadoknada dijela ili cijele kliničke krunice brušenog zuba kojim će

- se osigurati retencija nadomjestka,
- **estetska**, ispravljanje manjih ortodontskih anomalija kod pacijenata koji ne žele ortodontsku terapiju,
- **funkcijska**, uspostava kvalitetnijeg žvakanja i fonacije.

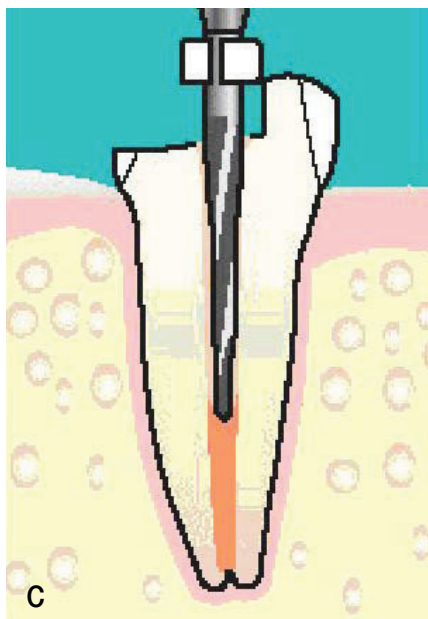
Kontraindikacije su:

- **relativne**: anatomsko-morfološke (gracilni, spljošteni ili savijeni korjenovi), endodontske (neadekvatno ispunjen korijenski kanal s periapeksnim procesom), parodontološke (parodontopatije I. i II. stupnja),
- **apsolutne**: parodontološke (stupanj 3 i 4 protetskog kriterija za stanje zdravlja parodonta), fraktura zuba (cirkularna ulomljenost ostatka kliničke krunice veća od 2 mm ispod razine gingive), endodontske (neizliječeni periapeksni



Slika 1. Preparacija korijenskog kanala za konfekcijski estetski kolčić (A do E)

min. 4 mm



procesi, neposredno punjeni zubi osjetljivi na palpaciju - do smirenja boli) (2).

Nadogradnja bez obzira na materijal i način izradbe mora zadovoljiti uvjet, „3R“; retencija (retain), učvršćivanje i pojačanje otpornosti (reinforce) i nadoknada (restore). Retencija intraradikularnog dijela, rezistencija cijelog nadomjestka te stabilizacija su čimbenici uspjeha terapije ovom vrstom nadomjestaka.

Na retenciju utječe: oblik preparacije, duljina i dijametar intraradikularnog dijela nadogradnje, kontaktna površina, gradivni te vezni materijal.

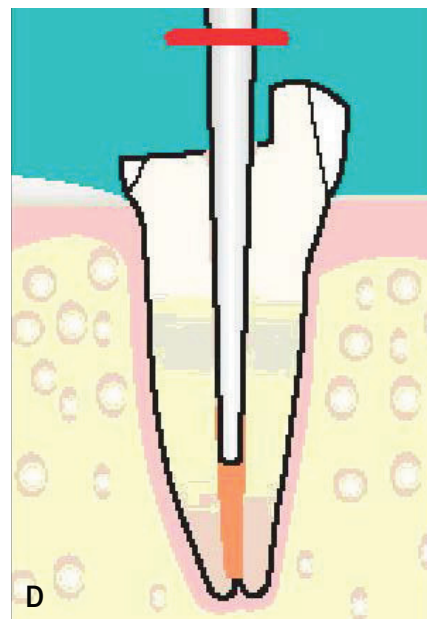
Rezistencijski trijas obuhvaća:

- ⊕ „ferrule effect“ odnosno učinak obruča (posebno važan za konfekcijske kolčiće),
- ⊕ količina preostalog zubnog tkiva i antirotacijska komponenta cijelog kompleksa (3) - stabilnost koja ovisi o krutosti i elastičnosti te vlačnoj i tlačnoj čvrstoći gradivnog materijala (4).

Nadogradnje mogu biti individualne i konfekcijske. Individualne se bolje prilagođavaju kanalu korijena, rjeđe se odcementiraju (manji cementni sloj),

ali im je izrada teža i dugotrajnija. Konfekcijske su poštjednije (minimalno otklanjanje radikularnog dentina), jednostavnije i brže za uporabu, jeftinije, a mogućnost loma korijena je manja. Raspodjela naprezanja je ovdje bolja, na cijelu veznu površinu, dok kod lijevanih nadogradnji uglavnom se usmjerava na sam vršak odnosno njeno uporište. Paralelna vlakna u estetskim kolčicima absorbiraju naprezanje tako da je opterećenje okolnog zubnog tkiva ovdje znatno manje nego što je slučaj kod metalnih kolčića. Njihovo uklanjanje je jednostavnije što nudi mogućnost ponovnog endodontskog liječenja.

Individualne lijevane nadogradnje mogu se izraditi direktnom metodom (nakon preparacije korijenskog kanala, modelacijom iz voska ili akrilata direktno u ustima), ili indirektnom metodom (otiskom, nekad s bakrenim prstenom i termoplastičnim materijalom, danas suvremenim otisnim materijalom u poluzlici). Pri tomu se može koristiti paladij-srebrna legura, 20 kt zlatna legura ili platinasto zlatna legura. Mogućnost je i primjena gotovog konfekcijskog kolčića s naknadnom modelacijom krunskog dijela nadogradnje u akrilatu i potom izlivanje. Mogu biti jedno ili više dijelne. Konfekcijske nadogradnje su gotovi, tvornički izrađeni normirani proizvodi. Mogu biti: metalni (Pt-Au-Pd, Ni-Cr, Co-Cr legure, od čelika, titana i njegovih legura), glatki i oni s navojima ili usjecima i nemetalni. Iz estetskih, ali i medicinskih razloga (veća pojavnost alergija i moguće korozije) uporaba nemetalnih kolčića postaje sve veća. Na raspolaganju su oni iz kompozita ojačanih vlaknima (manja čvrstoća) te onih iz keramike (veća čvrstoća). Ugradnja i fizikalna svojstva kompozitnih kolčića su u direktnoj vezi s vrstom (staklena, polietilenska i karbonska), orijentacijom (jednosmjerna ili isprepletena vlakna; staklene jednosmjerne imaju veću savojnu čvrstoću od polietilenskih isprepletenih arhitektura) i impregnacijom samih vlakana. Keramički kolčići su najbolje rješenje za sanaciju u vidljivom dijelu zubnog niza, međutim postupci jetkanja i silanizacije ovdje su ograničeni, a zbog



visokog modula elastičnosti posebno je izražen i problem nemogućnosti postizanja cjelovitosti (monoblok) te jednolikog ponašanja sastavnica pri opterećenju.

U preparaciji korijenskog kanala nužno je pridržavati se nekoliko pravila:

- ⊕ pravilno apikalno brtvljenje
- ⊕ minimalno širenje kanala bez podminiranih dijelova
- ⊕ odgovarajuća dubina preparacije
- ⊕ horizontalni stop i okomit zid koji će prevenirati izvrtanje te
- ⊕ ekstenzija rubova nadomjeska na čvrsto zubno tkivo (6). (Slika 1) Svakako treba pri preparaciji voditi računa o obliku kanala i njihovoj zakošenosti (meziodistalno) te iskoristiti najpogodniji (u donjim molarima distalni, a u gornjim palatinalni kanal. Duži tanji kolčići pokazali su se klinički ispravnijim od kraćih i/ili širih zbog manjeg unutrašnjeg naprezanja.

Estetski kolčići dolaze obično u kompletu s materijalom za modelaciju ekstraradikularnog dijela te cementom (5). Odabir vrste cementa ovisit će o veličini korijenskog kanala, širini cementnog prostora te načina provođenja same tehnike cementiranja (lentulo, uvrtnje). Jetkanjem (prethodi

cementiranju većine estetskih kolčića) se odstranjuje zaostatni sloj i demineralizira površina dentina radi povećanja njegove propustljivosti (5). Dentinski adhezivi prožimaju kolagensku mrežu eksponiranu jetkanjem, a nakon polimerizacije stvara se hibridni sloj, koji je otporan na djelovanje kiselina i s većom čvrstoćom od dentina.

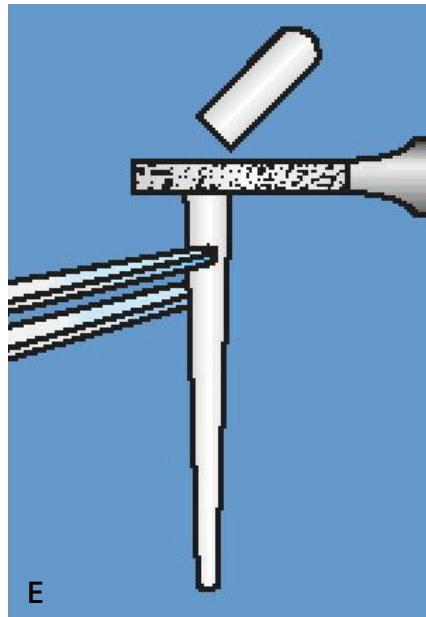
Rasprava

Protetska sanacija individualnom nadogradnjom ili konfekcijskim kolčićem i potom krunicom je česta terapija endodontski liječenih zuba. Kada koristiti koji materijal i tehniku ovisi u prvom redu o količini preostale krune zuba, morfologiji korijenskog kanala, žvačnim silama, svojstvima i ograničenjima materijala i tehnika rada, estetskim zahtjevima, kliničkom iskustvu i stavu terapeuta. Lijewane nadogradnje bile su terapija izbora dugi niz godina, ali relativno često uzdužno pucanje korijena te teža i sporija izvedba su razlozi zbog kojih, posebice mlađe generacije stomatologa preferiraju primjenu konfekcijskih kolčića. Ovomu je potrebno dodati i opće medicinsku (korozija, alergije) komponentu kao i estetsku, koja je često prvi kriterij uspješnosti protetske terapije odnosno, zadovoljstva pacijenta. Stoga primjena estetskih kolčića u suvremenoj fiksnoj protetici znatno dobiva na važnosti.

Idealan kolčić mora zadovoljiti endodontske i protetske principe;

- ⊕ mora imati ljevkast oblik
- ⊕ mora omogućavati retenciju
- ⊕ mogućnost umetanja s minimalnim odstranjenjem zubnog tkiva
- ⊕ mora biti otporan na pucanje (<60% vlakana su čvršći)
- ⊕ s modulom elastičnosti sličnim onomu kod dentina
- ⊕ mora biti nekorozivan
- ⊕ jednostavan za postavljanje i otklanjanje
- ⊕ vidljiv na rtg (7).

Mikropropuštanje kao jedan od glavnih problema endodontski liječenih zuba ovdje je riješen tehnikom cementiranja,



jer je poznato da na mikropropuštanje ne utječe vrsta kolčića već vrsta cementa, a za većinu estetskih kolčića preporuča se primjena kompozitnih cementa (5). Hrapava površina korijenskog kanala i postupci adhezivnog cementiranja tvore kemijsko-mehaničko jedinstvo bez mogućnosti mikropropuštanja.

Zaključak

Nadogradnja je protetski nadomjestak koji vraća endodontski liječeni zub u funkciju, i s pripadajućom krunicom je punovrijedna žvačna jedinica. Može se izraditi individualna ili upotrijebiti konfekcijska nadogradnja. Intra i ekstraradikalni dio individualne nadogradnje su izrađeni u jednom dijelu, za razliku od konfekcijskih gdje sveza može biti problematična. Odabir vrste nadogradnje i materijala od koje je izrađena ovisit će o količini preostalog koronarnog zubnog tkiva, oblika kanala, te smještaju zuba u zubnom luku i estetskih zahtjeva. Sanacija nevitálnih zuba u prednjem dijelu zubnog niza uspješno se može provesti primjenom estetskih intraradikalnih kolčića i rekonstrukcijom ekstraradikalnog dijela. Time se izbjegavaju estetski nedostaci (prosjavanje metala) mogući

korozijski procesi (obojenja tkiva) te medicinski problemi (alergija). Terapija konfekcijskim kolčićima je jednostavna, tijek je skraćen, a psihička i fizička opterećenja pacijenta minimalna, ali uvjet je „obruč“ zubnog tkiva. Izrada individualnih nadogradnji mada kompliciranija, ima svoje izrazito mjesto u rekonstrukciji velikih dijelova ili cijele kliničke krune posebice zubi lateralnog segmenta gdje su opterećenja znatno veća. ☺

LITERATURA

1. **Borisov B.** Metode nadogradnje zuba. Zagreb: Stomatološki fakultet, 2002. Diplomski rad.
2. **Čatović A. i sur.** Klinička fiksna protetika, ispitno štivo, Stomatološki fakultet Sveučilišta u Zagrebu, 1999.
3. **Robbins JW.** Restoration of endodontically treated teeth. In: Schwartz RS, Summitt JB, Robins JW (eds). Fundamentals of Operative Dentistry: A Contemporary Approach. Chicago: Quintessence, 1996:321-36.
4. **Lambjerg-Hansen H, Asmussen E.** Mechanical properties of endodontic posts. J Oral Rehab. 1997;24:882-7.
5. **Negovetić-Mandić V.** Hibridizacija dentina kod adhezijskog cementiranja estetskih intrakanalnih kolčića. Zagreb: Stomatološki fakultet, 2004. Magistarski rad.)
6. **Rosenstiel SF, Land MF, Fujimoto J.** Contemporary Fixed Prosthodontics. 4th ed. St. Louis: C.V. Mosby, Inc.; 2006. p.336-78.
7. **Kogan E, Rubinstein S, Zyman G, Nidetz AJ.** Evolution and Integration of Current Restorative Endodontic Concepts. Alpha Omegan. 2007;100(3):120-6.

Zahvala

Ovaj rad je pripremljen u sklopu znanstvenog projekta br. 065-0650446-0435, a proveden je uz potporu Ministarstva znanosti, obrazovanja i športa Republike Hrvatske.