

CONE BEAM kompjutorizirana tomografija

Daniela Medojević¹

Marko Granić, dr.dent.med.²

Prof.dr.sc. Davor Katanec²

[1] studentica 4. godine

[2] Zavod za oralnu kirurgiju, Stomatološki fakultet Sveučilišta u Zagrebu

Suvremena radiologija sve više rabi digitalne sustave za dobivanje slike ljudskog tijela koji postupno zamjenjuju analogne uređaje u kliničkoj praksi. Digitalna radiološka dijagnostika koristi kompjutorsku snimku, dobivenu nakon konverzije rendgenske snimke u digitalnu snimku. Ona se odavno primjenjuje kod slojevnog snimanja, a početak takvog slikovnog zapisa se može pripisati kompjutoriziranoj tomografiji. Kompjutorizirana tomografija (CT) je metoda stvaranja trodimenzionalne slike unutrašnjosti ljudskog tijela, na osnovu velike serije dvodimenzionalnih RTG snimaka koji su dobiveni oko zajedničke osi rotacije.

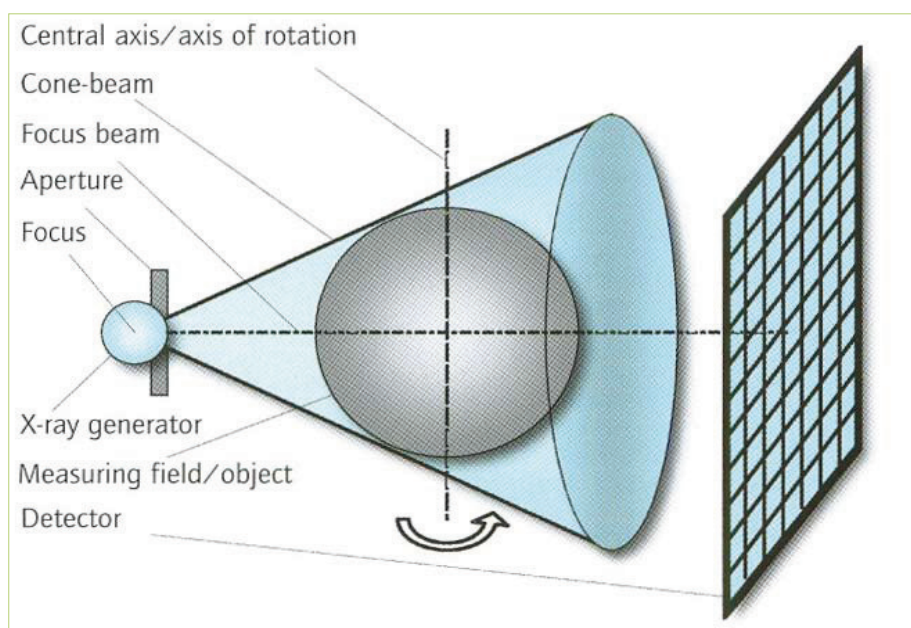
Za nastanak slike koriste se rendgenske zrake koje u aksijalnim ili sagitalnim presjecima slojevito snimaju zadano područje tijela. Za vrijeme snimanja rendgenska cijev kruži oko pacijenta koji je u ležećem položaju, a nasuprot njoj nalaze se detektori rendgenskog zračenja, koji registri- raju do koje mjere su zrake emitirane iz cijevi propuštene kroz tijelo pacijenta, a u kojoj mjeri su zaustavljene (apsorbirane). Rendgenske zrake prolaskom kroz različita tkiva nejednako slabe, ovisno o gustoći, sastavu i debljini tkiva. Kad cijev napravi puni okretaj oko pacijenta, prikupljeni signali na detektorima računalno se obrade, a na zaslonu računala stvori se slika po-

prečnog presjeka kroz pojedini dio tijela. Kod CT-a kao i kod drugih digitalnih tehnika dobivena slika nije posljedica izravnog djelovanja X-zraka na rendgenski film, kao kod klasičnih radioloških dijagnostičkih metoda. Digitalni radiogram je rezultat interakcije X-zraka s elektronima unutar elektroničkih senzora koji su razmješteni u elementima detektora.

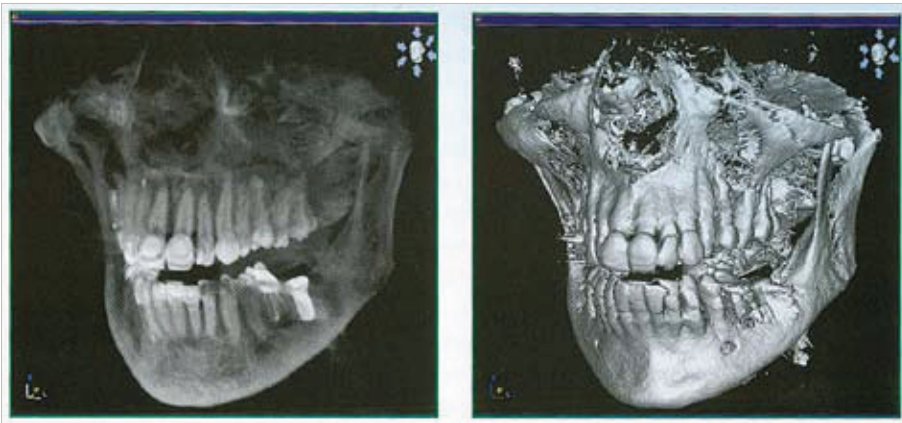
Cone beam kompjutorizirana tomografija (CBCT) je posljednje tehnološko dosti- gnuće moderne digitalne radiologije. Prvi put se javlja 1982. godine prvenstveno za angiografiju. Napretkom tehnologije, posebice informatizacije, sve veću primjenu pronalazi u medicini, posebice u stomatologiji. Za razliku od klasičnog CT-a puno je manji i jeftiniji, stoga mu je omogućena primjena u svakoj stomatološkoj ordinaciji. Za to ostvarenje su odgovorna 4 tehnološka faktora:

- * razvoj posebnih detektora
- * razvoj jeftinijih rendgenskih cijevi
- * jeftinija računala sposobna za stvaranje slike
- * ciljano mjesto primjene (glava)

Kao i svaki CT uređaj, CBCT se sastoji od izvora rendgenskih zraka i detektora koji je fiksiran na pokretno postolje. Za razliku od klasičnog CT-a, CBCT ima divergentni odnosno konični izvor ionizirajućeg zračenja i ima posebni dvodimenzionalni detektor (slika 1). Sa svojim konično usmjerenim rendgenskim zrakama, CBCT pokriva cijelu željenu regiju i dovoljna je jedna cirkularna rotacija, koja traje manje od 30 sekundi, da se prikupe podaci za stvaranje trodimenzionalne snimke. Prilikom jedne rotacije stvori se 100-700 individualnih projekcija koji sadrže više



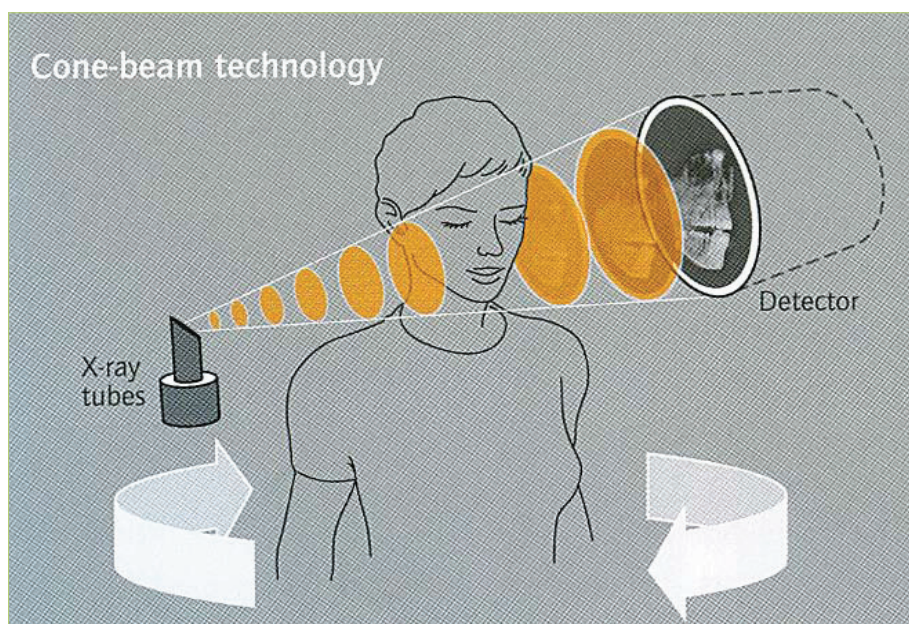
Slika 1. CBCT stvara divergentni odnosno konični izvor ionizirajućeg zračenja i ima posebni dvodimenzionalni detektor. Sa svojim konično usmjerenim rendgenskim zrakama, CBCT pokriva cijelu željenu regiju i dovoljna je jedna cirkularna rotacija, koja traje manje od 30 sekundi, da se prikupe podaci za stvaranje trodimenzionalne snimke. (preuzeto iz 4)



Slika 2. Nakon rekonstrukcije slike, kliničaru se na zaslonu računala pojavi slika u trodimenzionalnom prikazu. CBCT uz pomoć trodimenzionalnih prikaza omogućuje točnu vizualizaciju zubnih struktura u njihovom stvarnom prostornom prikazu i u mjerilu 1:1 (DICOM format). (preuzeto iz 4)

od 1 milijun piksela, a za svaki piksel se koristi 12-16 Bit-a podataka. Svi CBCT uređaji su sposobni razlikovati najmanje 4096 nijanse sivila. Rekonstrukcija slike je kompjutorski kompleksna. Ona ovisi o raznim parametrima: širini polja, broju projekcija, veličini voksel, računalnom programu i samom računalu. Za razliku od piksela koji predstavljaju dvodimenzionalnost slike, vokseli daju slici dubinu, odnosno predstavljaju trodimenzionalnost slike. Dimenzije voksel su određene pikselom i debljinom presjeka odnosno dubinom. Prosječna rekonstrukcija slike traje oko 2 minute. Nakon rekonstrukcije

slike, kliničaru se na zaslonu računala pojavi slika u trodimenzionalnom prikazu (slika 2). CBCT uz pomoć trodimenzionalnih prikaza omogućuje točnu vizualizaciju zubnih struktura u njihovom stvarnom prostornom prikazu i u mjerilu 1:1 (DICOM format). Pruža veliki broj mogućih kombinacija prikaza, jer je od jedne 3D snimke moguće proizvesti veliki broj visoko kvalitetnih presjeka: panoramskih, aksijalnih, transverzalnih, poprečnih, sagitalnih, kosih i trodimenzionalnih. Uz pomoć računalnog softvera to je sve pojednostavljeno i sve se postiže jednim klikom miša.



Slika 3. Cone beam skeneri emitiraju pulsirajuće ionizirajuće zrake, time se pacijent izlaže nižoj dozi radijacije. (preuzeto iz 4)

CBCT ima mnogo prednosti u odnosu na klasični CT.

1) Veličina i cijena

Manja veličina dovoljna je za primjenu u svakoj stomatološkoj ordinaciji, a odnos cijene CBCT na klasični CT je 4/5 cijene CT-a.

2) Brzina skeniranja

Vrijeme skeniranja CBCT je malo manje od 30 sekundi dok za klasični CT vrijeme skeniranja iznosi do 3 minute. CBCT-u je potrebna samo jedna cirkularna rotacija da prikupi sve potrebne podatke, dok je konvencionalnom CT-u potrebno više rotacija, ovisno o debljini područja koje se skenira.

3) Visoka rezolucija

4) Manja doza radijacije (tablica 1)

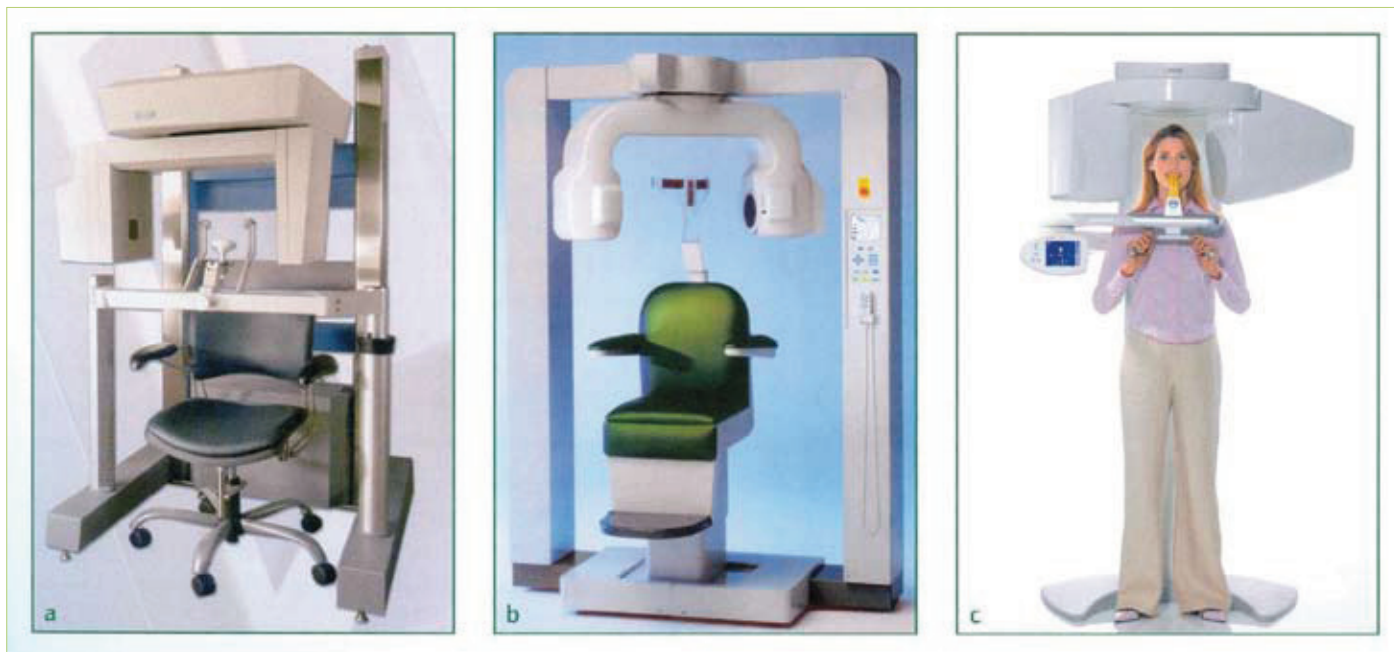Prednost koju cone beam CT ima pred klasičnim CT-om je desetorostruko smanjena emisija radijacije. Cone beam skeneri emitiraju pulsirajuće ionizirajuće zrake, dok skeneri klasičnih CT-a emitiraju stalan snop zračenja (slika 3). Time se pacijent izlaže nižoj dozi radijacije. Efektivne doze radijacije variraju između 5 i 15 μSv kod ortopantomografije, pa od 30 do 150 μSv kada se pojedinačno snima svaki zub u usnoj šupljini. Efektivne doze primljene kod cone beam CT-a veće su nego kod ortopantskih snimku, ali zato znatno manje nego kod multidetektorskih CT-a.

| VRSTA PRETRAGE | Efektivna doza zračenja / μSv |
|------------------------|--|
| Retroalveolarne snimke | 9-26 |
| Cone Beam CT | 200-250 |
| MSCT glave | 2 000 |
| MSCT abdomena | 10 000 |
| Ortopantomogram | 200 |

5) Milimetarski točna analiza

6) Priprema pacijenta (slika 4)

Pacijent tijekom pregleda može ugodno sjediti ili može stajati jer nije zatvoren unutar postolja, kao kod klasičnog CT-a. Oko pacijentove glave se nalazi rotirajući



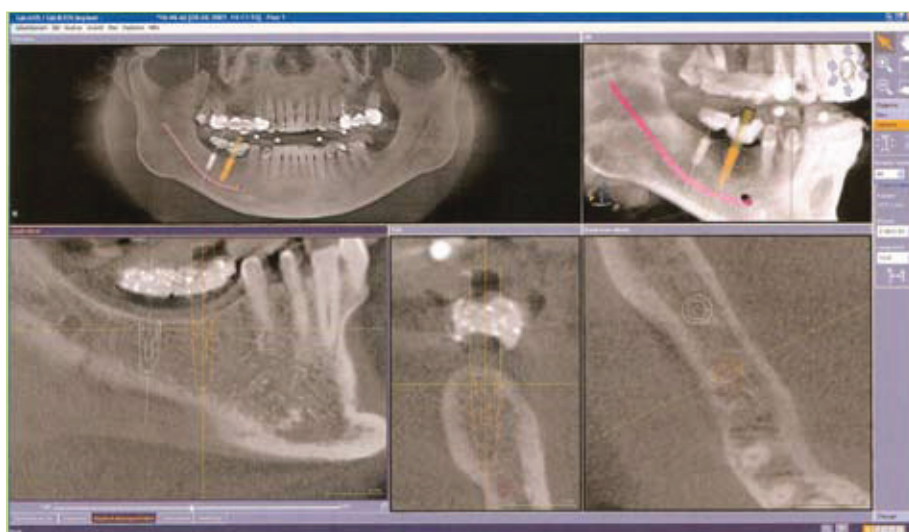Slika 4. Pacijent tijekom pregleda može ugodno sjediti ili može stajati jer nije zatvoren unutar postolja, kao kod klasičnog CT-a. (preuzeto iz 4)

prsten velikog radijusa koji sadrži rendgensku cijev s detektorima, što uvelike olakšava pristup pacijentima koji pate od klaustrofobije. Pacijenta moramo zaštititi od zračenja zaštitnim pregačama, pogotovo štitnjaču ovratnikom, te osigurati stabilizaciju glave, jer kvaliteta slike opada ukoliko pacijent ne miruje. Prije pregleda je potrebno skinuti metalni nakit koji može utjecati na kvalitetu slike. U stomatologiji je CBCT naišao na široku primjenu u planiranju terapije i dijagnostici raznih

patoloških stanja. CBCT je u mogućnosti prikazati milimetarski precizno anatomske strukture orofacijalne regije, što je u oralnoj kirurgiji posebice bitno radi točne lokalizacije mandibularnog kanala, maksilarnih sinusa i ostalih anatomske strukture. Poznavanje trodimenzionalnosti prostora olakšava planiranje implantološkog zahvata, čini ga sigurnijim te se smanjuje mogućnost komplikacija tijekom i nakon zahvata. CBCT postaje zlatni standard implantološkog zbrinjavanja pacijenata.

CBCT ima posebno razvijeni računalni softver za odabir i postavu gotovo svih komercijalno dostupnih implantata (slika 5). Uz pomoć kompjutorski vođenog postavljanja implantata greške su minimalne. Računalni softver u sebi ima ugrađenu tzv. sigurnu zonu oko implantata koja iznosi 2 mm. Pri tome možemo biti sigurni da postavljeni implantat nije u koliziji niti s jednom bitnom anatomskom strukturom, kao što su maksilarni sinusi, nosna šupljina, te mandibularni kanal. Sve što se isplanira na kompjutorskom modelu može se pomoću individualizirane kirurške šablone jednostavno prenijeti u pacijentovu usnu šupljinu. CBCT također nalazi primjenu i u dijagnostici temporo-mandibularnih poremećaja kao i u ortodontiji (kefalometrija).

Unatoč prednostima cone beam tehnologije, trodimenzionalni radiološki prikaz zasad nije uspio zamijeniti ortopantomogram, koji je danas najčešća radiološka dijagnostička metoda u stomatologiji, i još uvijek dosta jeftinija od CBCT-a. ⁵



Slika 5. CBCT ima posebno razvijeni računalni softver za odabir i postavu gotovo svih komercijalno dostupnih implantata. Uz pomoć kompjutorski vođenog postavljanja implantata greške su minimalne. Mandibularni kanal je obojen crveno. (preuzeto iz 4)

LITERATURA

1. Brooks LS. Radiation Doses of Dental Radiographic Examinations. Acta Stomatol Croat. 2008;42(3):207-17.