

**Ana Malčić, dr. stom.**  
**Zavod za dentalnu patologiju**  
**Stomatološki fakultet**  
**Sveučilišta u Zagrebu**

## RADIOLOGIJA U ENDODONCIJI

Radiogram je, uz anamnezu i klinički nalaz, nezaobilazan kod identifikacije pulpnih i periapikalnih patoloških procesa, predočavanja morfologije pulpnog prostora, određivanja radne dužine i procjene ishoda liječenja korijenskog kanala.

### INTERPRETACIJA RADIOGRAMA

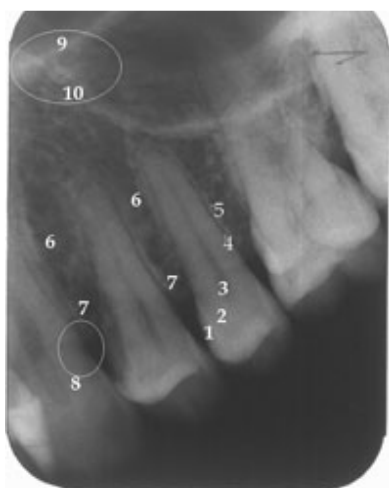#### NORMALNE ANATOMSKE STRUKTURE NA DENTALNOM INTRAORALNOM RADIOGRAMU [1]

Na dentalnom intraoralnom radiogramu zdravog zuba razlikuju se: caklina, dentin, pulpa, parodontna pukotina, lamina dura, interdentalni septum, crista alveolaris. Na prijelazu krune u korijen zuba tj. u području caklinsko-cementnog spojišta vidi se cervikalni trokut. (Slika 1, 5).

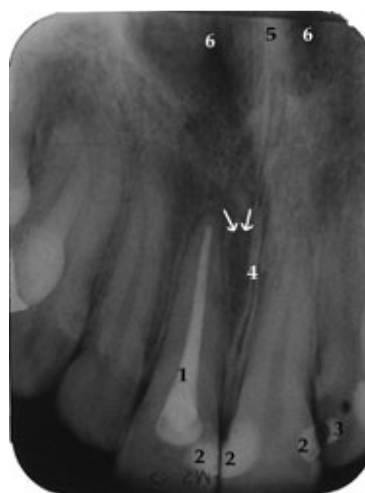
Na retroalveolarnoj snimci maksilarnih inciziva uočava se sutura intermaksilaris, cavum nasi i septum nasi. Između apeksa gornjih sjekutića nalazi se transparentcija incizivnog kanala kruškolikog oblika s bazom okrenutom prema gore (Slika 2).

Kod snimaka maksilarnih premolara može se uočiti tzv. Y struktura koju čine granica maksilarnog sinusa i dna nosne šupljine. Također, do određene mjere može se uočiti i izgled korijenskog kanala na poprečnom presjeku: smanjenje transparentcije kanala u apikalnom smjeru upućuje na bifurkaciju, dvostruki obrisi korijena upućuju na postojanje dviju izbočina odijeljenih konkavitom na mezijalnoj i distalnoj plohi, a ukoliko su plohe korijena ravne ili konveksne, obrisi sjene su jasni (Slika 1).

Na retroalveolarnim snimkama posteriorne regije maksile vidi se transparentcija sinusa maxillarisa, processus zygomaticus maxillae i processus muscularis mandibulae (Slika 3, 4).



**Slika 1.** Retroalveolarna slika maksilarnih premolara  
1 -caklina; 2 -dentin; 3 -pulpa; 4 -parodontna pukotina; 5 -lamina dura; 6 -interdentalni septum; 7 -crista alveolaris; 8 -cervikalni trokut; 9 -dno nosne šupljine; 10 -dno maksilarnog sinusa; Y struktura zaokružena elipsom.



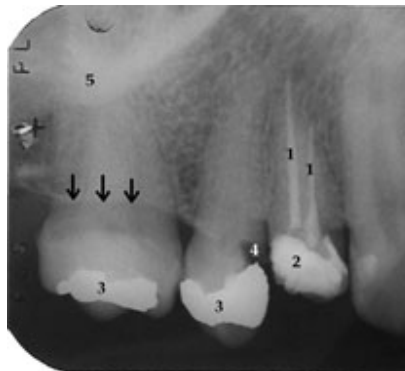
**Slika 2.** Retroalveolarna slika maksilarnih inciziva  
1 -punjenje u korijenskom kanalu; 2 -kompozitni ispun; 3 -cinkoksifosfatni cement ispod radiolucetnog silikatnog ispuna; 4 -sutura intermaxillarisa; 5 -nosna pregrada; 6 -nosna šupljina; foramen incisivum projicira se malo u desno, a baza mu je označena strelicama.

Na snimkama mandibularnih inciziva ponekad se vidi sklerotična masa malo iznad donjeg ruba mandibule u mediosagitalnoj liniji koja je projekcija spinae mentales (hvatišta m. genioglossusa i m. geniohyoideusa).

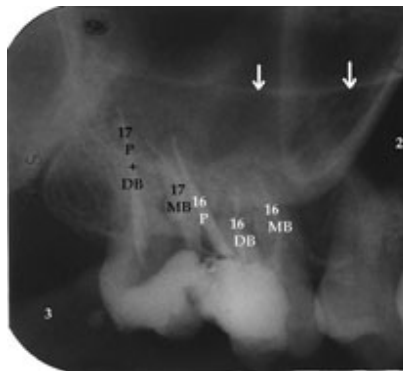
Transparencija foramena mentale najčešće je ovalnog oblika i vidi se u području apeksa drugog premolara. Foramen mentale nije uočljiv kada je on usmjeren gore i natrag, gdje je takav smjer otvora kanala posljedica rasta mandibule [2].

Na posteriornoj snimci mandibule uočava se sjena lineae obliquae externae, transparencija mandibularnog kanala i donji rub mandibule (Slika 5, 6).

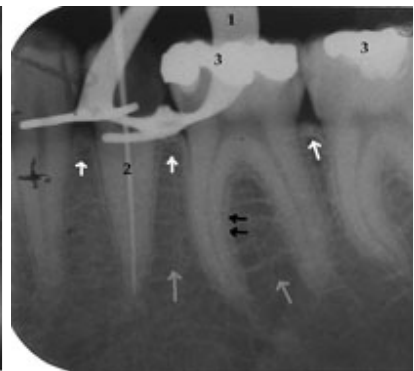
Hranidbeni kanali na dentalnim intraoralnim radiogramima ponekad se vide kao transparentni kanali koji spajaju mandibularni kanal s apeksom zuba [3].



**Slika 3. Retroalveolarna slika maksilarnih premolara**  
1 -punjenja u korijenskim kanalima  
14; 2 -privremeni ispun; 3 -trajni amalgamski ispun; 4 -sekundarni karijes; 5 -zigomatični nastavak maksilarne kosti; horizontalni gubitak alveolarne kosti uslijed parodontitisa prisutan je jednoliko oko svih prikazanih zubi (u području 16 istaknut je strelicama).



**Slika 4. Retroalveolarna slika maksilarnih molara**  
17 -drugi gornji desni kutnjak: punjenja u palatinalnom (P) i distobukalnom (DB) korijenskom kanalu se superponiraju, punjenje u meziobukalnim korijenskom kanalu (MB); 16 -prvi gornji desni kutnjak: punjenja u palatinalnom korijenskom kanalu (P), distobukalnom korijenskom kanalu (DB), meziobukalnom korijenskom kanalu (MB); projekcija zigmatičnog nastavka otežava predočavanje vršaka korijena 17 i 18; 2 -sinus; 3-processus muscularis mandibulae. Dno nosne šupljine vidi se kao radioopakna crta označena trima strelicama.



**Slika 5. Radni radiogram 45**  
1 -kvačica od koferdama; 2 -probna gutaperka; 3 -amalgamski ispuni na 46 i 47; radioopakna lamina dura na parodontološki zdravim zubima (crnim strelicama naznačena na distalnoj plohi mezijalnog korijena 46); trabekularna građa alveolarne kost (sive strelice); crista alveolaris (bijela strelica).

## PATOLOŠKE STRUKTURE NA DENTALNOM INTRAORALNOM RADIOGRAMU

Radiolucetne endodontske lezije imaju četiri svojstva koja pomažu u diferencijalnoj dijagnozi prema neendodontskim lezijama [4]: (1) nedostaje apikalna lamina dura, (2) radiolucencija ima oblik kapi ulja koja visi te (3) ostaje uz apeks bez obzira na nagib tubusa (4). Uzrok nekroze pulpe je obično uočljiv, npr. dubok karijes koji na radiogramu izgleda kao transparentcija zbog demineralizacije i gubitka zubnog tkiva. Uzrok nekroze pulpe može biti i neuočljiv, npr. trauma zuba bez većih dislokacija i bez fraktura zuba i alveolarnog grebena.

Radioopakne endodontske lezije (kondenzirajući osteitis) vide se kao difuzne sjene smještene grubo koncentrično oko apeksa. Pulpa je često vitalna i upaljena.

Bahskar [5] navodi 38 radiolucetnih lezija od kojih 35 otpada na neendodontske (rezidualna cista, primordijalna cista, lateralna parodontna cista, traumatska koštana cista, nazopalatinalna cista, medijalna maksilarna i mandibularna cista, lokalizirani gubitak koštane supstancije zbog hiperparatireoidizma, početni stadij cementoma, ameloblastom, miksom, centralni gigantocelularni granulom, ožiljno tkivo nakon apikotomije itd.). Radioopakne neendodontske lezije poput osteoma imaju oštro ograničene rubove i daju homogenu sjenu za razliku od kondenzirajućeg osteitisa. Kod uznapredovalih fibro-osealnih lezija, hipercementozna i periapikalnih cementnih displazija vidi se periferna radiolucetna zona. Odontom (ameloblastični, kompleksni) na radiogramu izgleda kao iregularna nakupina kalcificiranog tkiva koja je također okružena dobro definiranom radiolucetnom zonom.

## DIFERENCIJALNA DIJAGNOSTIKA IZMEĐU NORMALNIH STRUKTURA TE LEZIJA ENDODONTSKOG I NEENDODONTSKOG PODRIJETLA

U diferencijalnoj dijagnostici bitno je poznavati normalne strukture na radiogramu, kako ne bi došlo do pogrešaka u interpretaciji. Čest izvor zabune je rijetka trabekularna kost, naročito u području mandibule gdje mentalni otvor treba razlikovati od periapikalnog procesa na osnovi postojanja lamine dure i pomaka na ekscentričnoj snimci, a u lateralnim regijama korijeni mogu prominirati u transparentciju mandibularnog kanala (Slika 6). Debeli kortikalis donje čeljusti može otežati prikazivanje periapikalnih patoza na radiogramu i dati lažno negativne rezultate o njihovom postojanju. U području maksile postoji nekoliko struktura, kako radiolucetnih tako i radioopaknih, koje se mogu zamijeniti s endodontskom patozom. To su: maksilarni sinus, incizivni kanal, nosna šupljina, sponični nastavak te spina nasalis anterior (Slika 2, 3, 4).

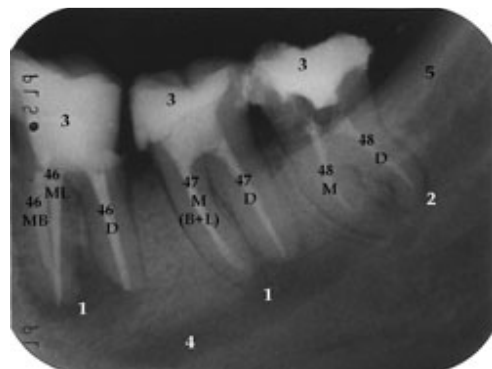
## MATERIJALI U RESTORATIVNOJ STOMATOLOGIJI NA DENTALNOM INTRAORALNOM RADIOGRAMU[6]

Dentalni amalgam stvara sjenu intenziteta metala tj. potpuno je radioopak (Slika 3, 5).

Ostali materijali koji u potpunosti apsorbiraju rendgensko zračenje su zlato i čelik.  $\text{Ca(OH)}_2$  u dubokim kavitetima je radioopak, a cinkoksifosfatni cement (Slika 2) i stakleno ionomerni cementi također izgledaju kao sjena.

Gutaperka (Slika 2-6) u svom sastavu ima soli teških metala zbog radioopaknosti i njenog predočavanja na radiogramu. Srebrni štapići za punjenje kanala također se projiciraju kao sjena.

Kompozitni materijali (Slika 2) apsorbiraju rendgenske zrake u većoj mjeri od zubnih tkiva te stvaraju sjenu jačeg intenziteta. Ranije često upotrebljavani silikati (Slika 2) su radiolucetni i može ih se zamijeniti s karijesom. Danas se ne upotrebljavaju zbog dokazano štetnog učinka na pulpu.



**Slika 6. Retroalveolarna snimka mandibularnih molara**  
1 -periapikalni proces; 2 -proširena parodontna pukotina; 3 -privremeni ispun; 4 -transparentcija mandibularnog kanala; 5 -linea obliqua externa; 46 -prvi donji desni kutnjak: meziobukalni (MB), meziolingvalni (ML), distalni (D) korijenski kanal; 47 -drugi donji desni kutnjak: mezijalni korijenski kanali (MB i ML) se superponiraju, distalni (D) korijenski kanal; 48 -donji desni umnjak.

## **PRIMJENA INTRAORALNIH DENTALNIH RADIOGRAMA U ENDODONCIJI**

### **Dijagnostika**

Dijagnostika podrazumijeva uvid u morfologiju i anatomiju korijena, pulpe i normalnih anatomskih struktura koje okružuju zub te prepoznavanje patoloških pojava. Broj radiograma u dijagnostici ovisi o situaciji, no u većini slučajeva dovoljan je samo jedan obvezni radiogram.

### **Liječenje**

"Radni" radiogram snima se tijekom liječenja dok je koferdam postavljen na zubu što stvara poteškoće u postavljanju filma i orijentaciji tubusa.

Određivanje radne duljine [7] prva je indikacija za radni radiogram gdje se precizno utvrđuje udaljenost od referentne točke, tj. mjesto do kojeg će se instrumentirati korijenski kanal.

Za procijenjenu (preliminarnu) radnu duljinu služi nam prvi radiogram: ravnalom se mjeri udaljenost od referentne točke do radiološkog apeksa, a od dobivene duljine oduzme se 3 mm (distorzija rendgenske slike, nepodudaranje radiološkog apeksa i apikalnog otvora). Instrumenti se umeću u kanal slijedom, od manjih prema većima do procijenjene radne duljine.

S instrumentom koji prvi zatvara apeks na procijenjenoj radnoj duljini radi se "radni" radiogram, a radna duljina korigira se na način da vršak instrumenta bude 1-2 mm udaljen od radiološkog apeksa. Kod višekorijenskih zuba instrumenti se postavljaju u sve kanale tako da je, neovisno o broju kanala, dostatan jedan radni radiogram. Umjesto endodontskog instrumenta u kanal se može umetnuti gutaperka ("probni") štapić da bi se preciznije odredila radna duljina.

Dodatnim radiogramom može se potvrditi radna duljina, a dodatne snimke u mezijalnoj ili distalnoj projekciji (SLOB) mogu biti potrebne kod superponiranih kanala i "pomicanja" superponiranih struktura.

Pronalaženje kanala također je indikacija za radni radiogram tj. za radne radiograme u distalnoj i mezijalnoj projekciji.

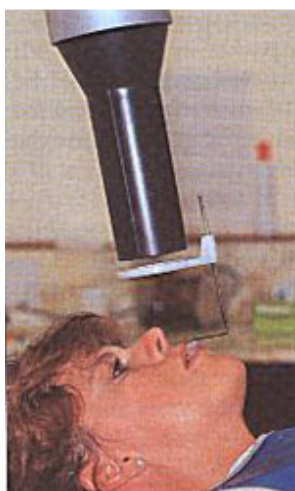Kontrola brtvljenja uključuje procjenu dužine, kompaktnosti i oblika punjenja. Obično je dovoljan jedan radiogram.

Osim navedenih slučajeva kada je potrebno učiniti dodatne radiograme, oni su katkad potrebni i za otkrivanje proceduralnih pogrešaka ( fausse route, zip, zip s perforacijom, stuba, slomljeni instrument u kanalu).

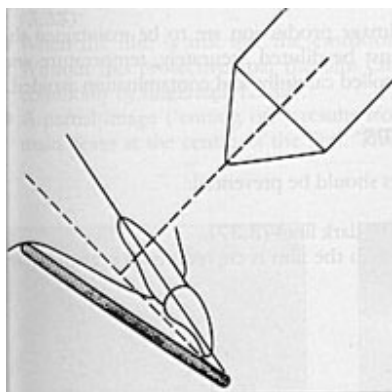
### **Recall**

Konačni uspjeh se ocjenjuje u određenim vremenskim razmacima. U slučaju uspješnog liječenja nalazimo pojavu normalnih struktura tj. restituciju kosti kod ranijeg postojanja periapikalne transparentije. Nažalost, na kontrolnim radiogramima mogu se naći i nove patoze (npr. jedan neizliječeni kanal). Obično je dovoljan jedan radiogram.

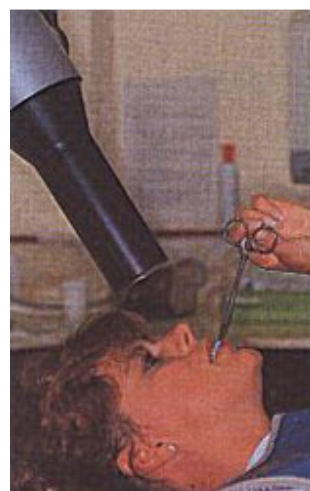## INTRAORALNE TEHNIKE SNIMANJA



**Slika 7. Paralelizirajuća tehnika snimanja (Preuzeto iz Stock GR, Gulabivala K, Walker RT. Endodontics. 2nd ed. London: Mosby-Wolfe; 1997.)**  
Položaj pacijenta i tubusa kod snimanja regije gornjih sjekutića. Vidi se posebni držač za paralelizaciju filma sa uzdužnom osi snimanog zuba.



**Slika 8. Simetrala-kuta tehnika snimanja. (Preuzeto iz Stock GR, Gulabivala K, Walker RT. Endodontics. 2nd ed. London: Mosby-Wolfe; 1997.)**  
Središnja zraka okomita je na simetralu kuta kojeg zatvaraju uzdužne osi zuba i filma.



**Slika 9. Simetrala-kuta tehnika snimanja (Preuzeto iz Stock GR, Gulabivala K, Walker RT. Endodontics. 2nd ed. London: Mosby-Wolfe; 1997.)**  
Položaj pacijenta i tubusa kod snimanja regije gornjih sjekutića. Položaj tubusa određen je izometrijskim i ortoprojekcijskim pravilom. Nema posebnih držača za film, on se pridržava peanom ili prstom.

Tijekom endodontskog liječenja najčešće se rabe intraoralni radiogrami dobiveni paralelizirajućom (paralleling) tehnikom, simetrala-kuta (bisecting-angle) tehnikom i tehnikom snimanja s pomakom tubusa (cone-image shift technique).

Kod paralelizirajuće (paralleling) tehnike snimanja [8] središnja zraka pada na površinu objekta prolazeći kroz njegovo središte i potom pada na film, slika po obliku u potpunosti odgovara slici objekta (kongruencija slike). Osim jasnoće i najmanjeg iskrivljenja kod takvog smjera zraka, lako je reproducirati položaj filma i tubusa što je važno u procjeni cijeljenja periapikalnog tkiva. Za ovu tehniku potreban je dugi tubus po i naprave za paralelizaciju po McCormicu, a potrebni su i posebni držači za film [9]. Ova tehnika nije izvediva kod niskog nepca, torusa maksilarisa, iznimno dugih korijena i nekooperativnog pacijenta. Tada se primjenjuje modificirana paralelizirajuća tehnika (hemostat drži film) ili simetrala-kuta tehnika.

Kod retroalveolarne tehnike snimanja koja se naziva simetrala-kuta (bisecting-angle) tehnika [8] vertikalno kretanje tubusa određeno je izometrijskim pravilom po Cieszynskom (1907). Ono govori da centralna zraka mora biti usmjerena pod pravim kutom na simetralu kuta kojeg zatvaraju uzdužna os zuba i film. Primjenom tog pravila dobiva se približno ista veličina objekta i slike, a za svaki je zub posebno određen kut koji tubus zatvara s horizontalom, tzv. nagibni kut. Pravilo ortoprojekcije određuje kretanje tubusa u horizontalnom smjeru. Kako zubi čine luk, neizbježno je njihovo superponiranje, no za pojedine je skupine zubi određen kut koji tubus zatvara sa sagitalnom ravninom, tj. sagitalni kut, kako bi superponiranje najmanje interferiralo s korisnošću rendgenske slike [4].

Tehnika snimanja s pomakom tubusa [10] je način snimanja koji omogućava predočavanje treće dimenzije čime se otkrivaju superponirane strukture i omogućava razlučivanje između onih smještenih bukalno i lingvalno. Principi relativnog kretanja struktura i orijentacije filma primjenjuju se u određivanju položaja objekta. Pomakom tubusa od paralelnog položaja u horizontalnom ili vertikalnom smjeru strukture na filmu odmiču se od tubusa, odnosno centralne zrake. Drugim riječima, kad su dva objekta i film u fiksnom položaju, a izvor radijacije se giba, slike oba objekta se miču u suprotnom smjeru. Rezultirajući radiogram pokazuje lingvalni objekt koji se relativno pomiče u smjeru pomaka tubusa, dok se bukalno smješten objekt pomiče u suprotnom smjeru. Taj princip se u engleskoj literaturi naziva "SLOB" što je akronim izraza "same lingual opposite bucal". To se može predočiti ako se

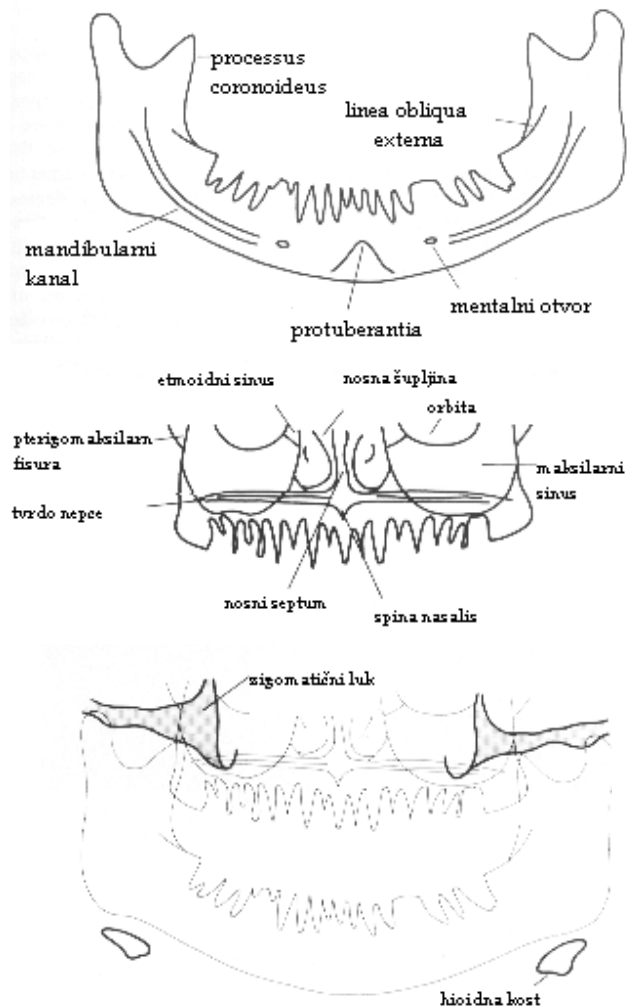
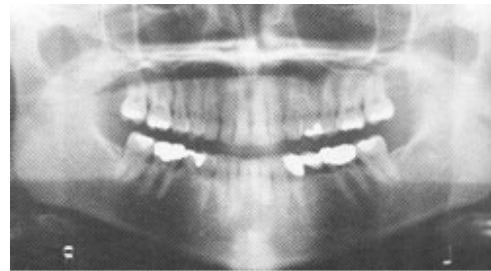
dva prsta postavbe ispred očiju tako da jedan prst pokriva drugi. Pomicanjem glave stječe se dojam pomicanja prstiju iako oni ostaju na mjestu.

Indikacije za tehniku snimanja s pomakom tubusa su:

- Odvajanje i identifikacija superponiranih kanala u bukolingvalnoj ravnini
- Pomicanje i identifikacija superponiranih struktura (npr. radioopakna zigoma prekriva apekse maksilarnih molara u paralelnoj ili ortoradijalnoj projekciji, a pomak tubusa mezijalno i kaudalno "pomiče" bukalno smješteni zigomatični nastavak distalno i kranijalno).
- Određivanje radne dužine kod superponiranih kanala.
- Određivanje zakrivljenosti kanala (u lingvalnom ili bukalnom smjeru)
- Određivanje lingvalnog, odnosno bukalnog položaja struktura na površini korijena ili unutar kanala (npr. položaja perforacije).
- Pronalaženje nepronađenih kanala. Anatomski aksiom glasi: «Ako korijen sadrži jedan kanal on će biti smješten u sredini.» Instrument se umetne u pronađeni kanal te se napravi radiogram s tubusom položenim mezijalno ili distalno. Ako se instrument znatno "pomakne" postoji još jedan kanal, a primjenom "SLOB" pravila određuje se i njegov položaj u odnosu na pronađeni kanal.
- Otkrivanje kalcificiranih kanala. Drugi anatomski aksiom glasi: «Korijen uvijek ima kanal.» Kanal može biti uzak te ga je teško naći i instrumentirati. Kanali su često nevidljivi i na radiogramu. Kada se u pokušaju pronalaska kanala prodire svrdlom treba napraviti dva radna radiograma od kojih jedan treba biti u paralelnoj, odnosno ortoradijalnoj projekciji, a drugi u mezijalnoj ili distalnoj. Ororadijalna projekcija definira mezio-distalni položaj svrdla, dok mezijalni ili distalni pomak otkriva buko-lingvalni položaj svrdla. Uzimajući u obzir da se kanal nalazi u sredini korijena, po potrebi svrdlo usmjeravamo prema sredini korijena.

Nedostaci tubus-slika pomak tehnike:

- Smanjena jasnoća. Promjenom smjera središnje zrake ona pada na objekt i film pod određenim kutom i objekt postaje nejasan. Kontrast je slabiji te je posljedično teže razlikovati radiolucentne i radioopakne strukture.
- Preveliki pomak tubusa. Objekti koji su separirani na radiogramu dobivenom «bisecting-angle» ili «paralleling» tehnikom mogu se superponirati nakon pomaka tubusa.



Slika 10a,b,c,d. Ortopantomogram (Preuzeto iz GOAZ PW, WHITE SC: Oral radiology principles and interpretation. St. Louis:C.V. Mosby Co. 1982; 284)

## PANORAMSKI RADIOGRAM-ORTOPANTOMOGRAM

Ortopantomogram je rendgenski prikaz obiju čeljusnih lukova i okolnih struktura. Osnovne prednosti ortopantomograma su: (1) prikaz velike anatomske regije, (2) relativno mala radijacijska doza, (3) relativno jednostavna i brza izradba ortopantomograma, (4) moguće je napraviti snimku i kod pacijenata koji ne mogu otvoriti usta. Glavni nedostaci ove radiološke tehnike su: (1) slabija rezolucija rezultirajućeg radiograma u odnosu na periapikalne intraoralne radiograme, (2) uvećani prikaz struktura, (3) geometrijska distorzija i (4) zubi (posebno premolari) se superponiraju [11].

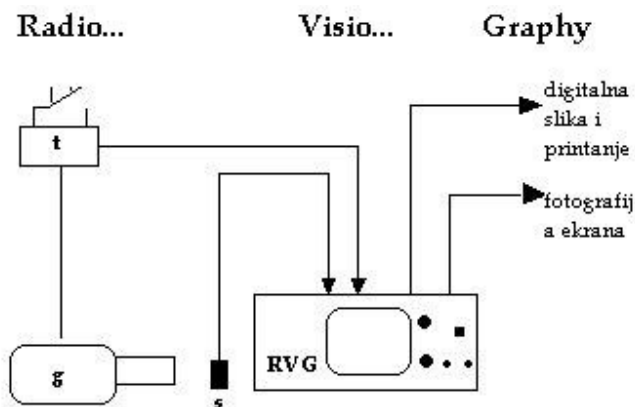
Ortopan je indiciran kod procjene generalnih odnosa orofacijalnih struktura, za što nije neophodna visoka rezolucija i oštri prikaz detalja. Indiciran je kod procjene opsega traume, položaja umnjaka, opsežnih patoza te kod analize razvoja denticije (posebice mješovite) i razvojnih anomalija [11].

Na ortopantomogramu mogu se razlučiti gornji i donji alveolarni greben tj. gornji i donji zubni niz te sljedeće koštane strukture: u području donje čeljusti processus condylaris mandibulae, processus coronoideus mandibulae, ramus mandibulae, angulus mandibulae, corticalis mandibulae, symphysis, canalis mandibulae, foramen mandibulae, protuberantia mentalis, linea obliqua externa, u području nosa i gornje čeljusti fissura pterygomaxillaris, sinus ethmoidalis, cavum nasi, septum nasi, spina nasalis anterior, sinus maxillaris, palatum durum. Poviše projekcije maksilarnog sinusa te gore i lateralno od nosne šupljine i etmoidnog sinusa vidi se orbita, a arcus zygomaticus se medijalno superponira s maksilarnim sinusom te lateralno s eminentiom articularis i fossom articularis temporalne kosti; u srednjoj trećini zigomatičnog luka projicira se radioopakna sutura zygomaticotemporalis; os hyoideum se projicira dolje i malo mezijalno od angulusa mandibulae; vratni kralješci se superponiraju sa središnjim strukturama gornje i donje čeljust uključujući i protuberanciju mentalis pa je za središte ortopantomograma svojstvena sjena. Meke strukture koje se vide na ortopantomogramu su: dorsum linguae (široki luk od između angulusa mandibulae, ispod tvrdog nepca), palatum mole (superponira se s ramusima mandibulae). Ponekad se vide obrisi usana u središnjem dijelu filma. Lateralno od ramusa mandibule projicira se uška i ligamentum stylohyoideus.

## DIGITALNA RADIOLOGIJA (DIGITAL IMAGING SYSTEMS)

Tehnološki napredak omogućio je razvoj digitalne radiologije kojom se omogućilo smanjenje relativno velike ekspozicijske doze i gubitak vremena u postupku liječenja zbog procedure razvijanja filma.

Sustavi za stvaranje digitalne slike omogućavaju prikaz rendgenske slike na ekranu. Radiovizigrafija (RVG; Trophy Radiologie, Vincennes, France) je prvi komercijalni sustav za stvaranje digitalne slike, a načelno se sastoji od tri dijela: (1) izvora zračenja s mjeracem vremena ekspozicije i senzorom za registraciju rendgenskih zraka, (2) kamere i (3) računalnog ekrana. Senzor je pet puta osjetljiviji na X zrake od klasičnog filma, a sastoji se od malog (17x26 mm) receptorskog zaslona na kojem se događa fluorescencija. Informacija u obliku svjetla se prenosi optičkim vlaknima do kamere tj. CCDa (charged couple device) nalik onima u video kamerama. Kamera snimljeno "svjetlo" konvertira u električni signal, a slika se prikazuje na računalnom ekranu kao skupina piksela [12].



Slika 11. Shematski prikaz RVG sustava

Nakon konverzije rendgenske slike u digitalni oblik i njenog pohranjivanja u računalu kao "baseline" digitalne slike, ona se evaluira pomoću sustava kao što je sustav za denzitometrijsku analizu kosti pomoću računala (Computer-assisted densitometric image analysis). Tako se dobiva izvedeni (unaprijeđeni) digitalni prikaz (digitized subtraction image) koji karakterizira bolja rezolucija i veća dijagnostička vrijednost [13, 14]. Ovdje je bitno spomenuti da kod digitalnih sustava za stvaranje slike osim rezolucije u užem smislu riječi razlikujemo i kontrastnu rezoluciju koja je određena brojem sivih nijansi (RVG konvertira signale u jednu od 256 diskretnih nijansi), a različite nijanse sive boje mogu se prikazati različitim bojama (pseudoboja). Rezolucija u užem smislu riječi određena je veličinom piksela: manji piksel, veća rezolucija [12, 15].

Razvoj sustava za denzitometrijsku analizu kosti pomoću računala (Computer-assisted densitometric image analysis) omogućuje otkrivanje i najmanje promjene u gustoći kosti te prikaz i najmanjih koštanih lezija [16].

Zahvaljujem se prof. dr. sc. Ivici Aniću, doc. dr. sc. Silvani Jukić i doc. dr. sc. Ivani Miletić na savjetima pri izradi ovog rada te na ispravkama.

## LITERATURA

1. WUEHRMANN AH, MANSON-HING LR. Dental radiology 3rd ed. St. Louis: C.V. Mosby Co, 1973; 222-60
2. PHILLIPS JL, WELLER RN, KULILD JC: The mental foramen: Part II. Radiographic position in relation to the mandibular second premolar. J Endodont 1992; 18: 271
3. BRITT G: A study of human mandibular nutrient canals, Oral Surg 1977; 44: 635-45
4. WALTON, TORABINEJAD. Principles and practice of endodontics 2nd ed. Philadelphia: W. B. Saunders Company, 1996; 144
5. BHASKAR SN. Radiographic Interpretation for the Dentist 6th ed. St. Louis: C.V. Mosby Co, 1981;5
6. GOAZ PW, WHITE SC: Oral radiology principles and interpretation. St. Louis:C.V. Mosby Co. 1982; 174-6
7. STEIN TJ, CORCORAN JF. Radiographic "working length" revisited. Oral Surg Oral Med Oral Pathol Oral Radiol Endod 1992; 74: 796-800
8. GOAZ PW, WHITE SC: Oral radiology principles and interpretation. St. Louis:C.V. Mosby Co. 1982; 179-225
- 9.WUEHRMANN AH, MANSON-HING LR. Dental radiology 3rd ed. St. Louis: C.V. Mosby Co, 1973;88-108
10. WALTON, TORABINEJAD. Principles and practice of endodontics 2nd ed. Philadelphia: W. B. Saunders Company, 1996; 137-43
11. GOAZ PW, WHITE SC: Oral radiology principles and interpretation. St. Louis:C.V. Mosby Co. 1982; 179-225
12. MOUYEN F, BENZ C, SONNABEND E, LODTER JP. Presentation and physical evaluation of RadioVisioGraphy. Oral Surg Oral Med Oral Pathol Oral Radiol Endod 1989; 68: 238-42
13. NICOPOULOU-KARAYIANNI K, BRÄGGER U, BÜRGIN W, NIELSEN PM, LANG NP. Diagnosis of alveolar bone changes with digital subtraction images and conventional radiographs. An in vitro study. Oral Surg oral Med Oral Pathol 1991; 72: 251-6
14. FOURMOUSIS I, BRÄGGER U, BÜRGIN W, TONETTI M, LANG NP. Digital image processing II. In vitro evaluation of soft an dhard peri implant tissue changes. Clin Oral Impl Res 1994; 5: 105-114.
15. BRÄGGER U, BÜRGIN W, MARCOMI M, HÄSLER RU, LANG NP. Influence of contrast enhancement and pseudocolor transformation on the diagnosis with digital subtraction images. J periodont Res 1994;29:95-102
16. GRIFFITHS GS, BRÄGER U, FOURMOUSIS I, STERNE JAC. Use of an internal standard in subtraction radiography to asses initial periodontal bone changes. Dentomaxillofac Radiol 1996; 25(2):76-81