

# HEMANGIOM - patologija i dijagnostika

Luka Lubina<sup>1</sup>, Marija Šimundić, dr.stom., Dragana Gabrić Pandurić, dr. stom.<sup>2</sup>

[1] Student 5. godine Stomatološkog fakulteta Sveučilišta u Zagrebu

[2] Zavod za oralnu kirurgiju Stomatološkog fakulteta Sveučilišta u Zagrebu

Hemangiom (lat. hemangio-krvna žila, oma-tumor) je benigni tumor krvnih žila, češće lokaliziran u mekim tkivima usne šupljine, ali moguć je nalaz i u čeljusnim kostima. Od lokalizacije u kostima najčešće ih nalazimo u lubanji te u kralježnici (1) Omjer mandibule i maksile je 3.3 :1 (2). Ne smatraju se pravim neoplazmama već hamartomima. Oni koji se nalaze u kosti mogu biti ograničeni samo na kost ili ponekad probiju kost i šire se u okolna meka tkiva. Hemangiomi lokalizirani u mekim tkivima dijagnostički su povoljniji zbog promjene boje sluznice iznad lezije. Najčešće su lokalizirani na usnicama, sluznici obraza, alveolarnog grebena i jezika. Benigni karakter hemangioma treba uzeti s rezervom jer u slučaju traume ili ekstrakcije zuba može doći do krvarenja, čiji krajnji ishod može biti letalan.

## KLASIFIKACIJA

1. Arterio-venske malformacije (brzo protočni)
2. Kapilarno-venski (sporo protočni)
3. Kavernomi (sporo protočni) (3)

Arterio-venski hemangiomi su kongenitalne etiologije, a postaju vidljivi u kasnijem tijeku života. Bezbolni su i mekani, a sluznica iznad hemangioma je toplija od okolne sluznice. Palpatorno se mogu osjetiti arterijske pulsacije, a auskultacijom se može čuti šum protoka krvi, premda je takav nalaz rijedak.

Kapilarno-venski hemangiomi su također kongenitalni. Za razliku od arterio-venskih, sluznica iznad tumora je normalne temperature, a palpatorno se ne osjećaju pulsacije. Boja sluznice iznad hemangioma najčešće je plavkaste boje, iako postoje slučajevi normalno obojene ili crvene sluznice. Palpacijom u dubini se mogu napipati tvrde konzistencije-fleboliti.

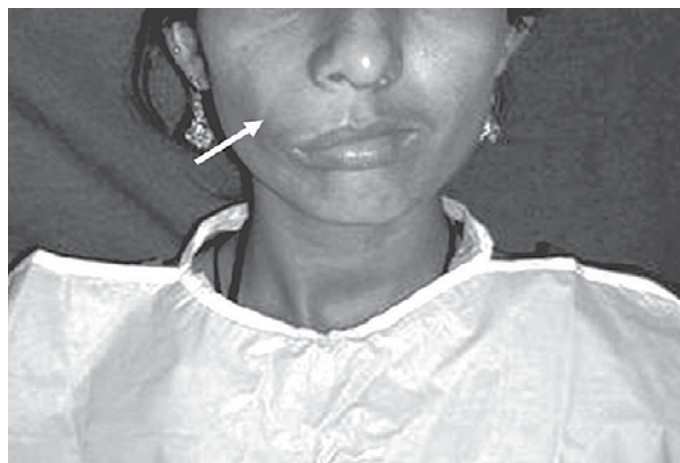Kavernomi su venozni tzv. džepovi koji rastu iz normalnih vena.

## DIJAGNOZA

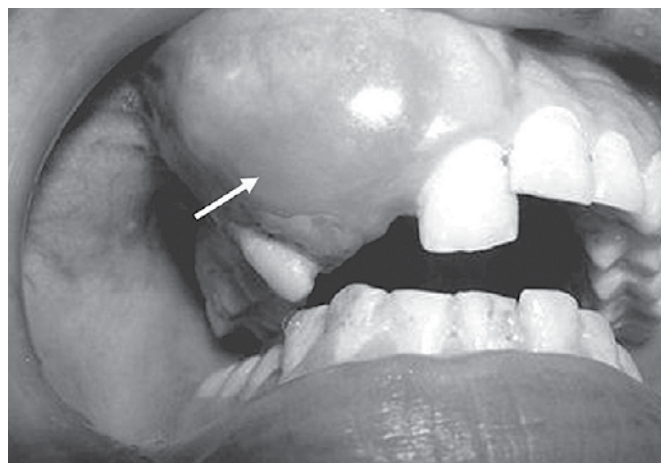
Obzrom da se ova tvorba radiološki može vrlo lako zamijeniti nekim periapikalnim procesom ili bilo kojom drugom radiološki vidljivom koštanom šupljinom, a ekstrakcijom zuba ispod kojeg se nalazi hemangiom može doći do fatalnih kom-

plicacija, vrlo je bitno znati klinički dijagnosticirati ovu tvorbu. Klinički znakovi kod hemangioma ne moraju biti prisutni, ali postoji niz znakova koji nam mogu olakšati prepoznavanje hemangioma, a time ujedno i prevenirati moguće posljedice. Znakovi na koje trebamo obratiti pozornost su: oticanje, povećana pokretljivost zuba, krvarenje ili pulsirajuće krvarenje iz gingive, pulsirajuća bol, parestezije sluznice u području mentalnog i infra-orbitalnog živca, neugodan osjećaj ako je pacijent nosioc mobilnog protetskog nadomjeska. Karakterističan je simptom kompresibilnosti koji podrazumijeva da tvorba prilikom pritiska poblijedi, a popuštanjem pritiska poprima prijašnju boju.

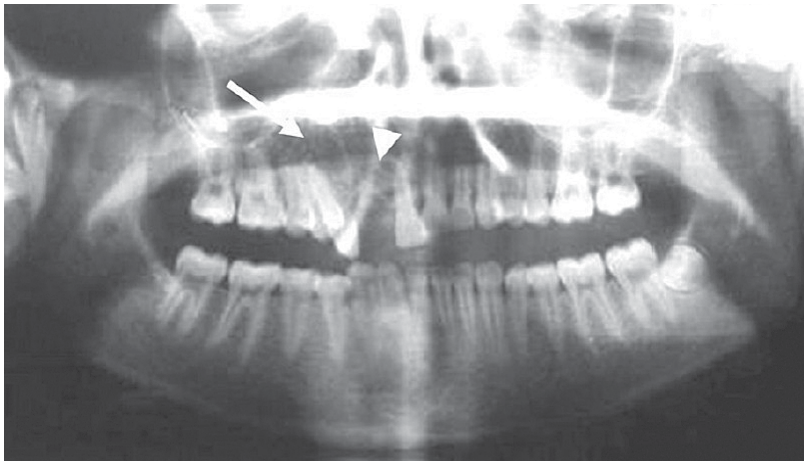
Rendgenološki nalaz hemangioma nije specifičan. Najčešći nalaz je multilokularno prosvjetljavanje nalik saću ili mjehurima sapunice (66%), a u literaturi su opisani slučajevi kod kojih je nađeno unilokularno prosvjetljavanje (3%), pa čak i slučajevi kod kojih nije nađeno prosvjetljavanje (1%). Korjenovi zuba u blizini tumora obično su resorbirani ili pomaknuti (2).



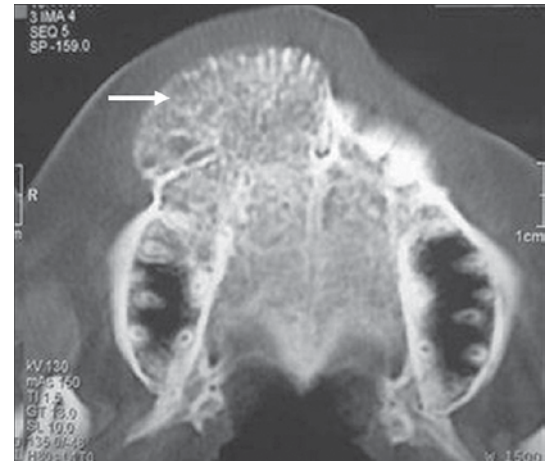
Slika 1. Ekstraoralni izgled pacijentice sa hemangiomom gornje čeljusti



Slika 2. Intraoralni nalaz iste pacijentice



Slika 3. Na ortopanu se vidi dislokacija zubi ispod kojih se nalazi Hemangiom



Slika 4. Na CT-u se jasno vidi velika tvorba u gornjoj čeljusti koja zahvaća i nepce

Metoda izbora za točnu dijagnozu je opća angiografija, kod arterio-venskih hemangioma (pokazuje proširene vene na ulazu u tumor i širok venski izlaz) te selektivna angiografija kod kapilarno-venskih jer nalaz opće angiografije može biti normalan, a selektivnom angiografijom se uočavaju punjenja krvnih bazena. Angiografijom možemo potvrditi postojanje vaskularne tvorbe, no to nije definitivna dijagnostička metoda te se pri svakom dijagnosticiranju hemangioma treba stupiti oprezno (4). Kod dublje smještenih hemangioma potrebna je upotreba ultrazvuka, CT-a i MR (5).

Kod dijagnoze hemangioma bitno je naglasiti eventualnu zamjenu odontogene upale i hemangioma, pri čemu se stomatolog najčešće odlučuje za ekstrakciju zuba, što može rezultirati smrću pacijenta zbog snažnog i teško zaustavljivog krvarenja. U takvoj situaciji potrebno je zub vratiti u alveolu i okolinu snažno tamponirati gazom te transportirati pacijenta u najbližu medicinsku ustanovu. Ako je moguće trebalo bi što prije započeti i nadoknadu krvi infuzijama fiziološke otopine ili sličnim otopinama iste namjene. (3)

Diferencijalno dijagnostički u obzir još dolaze ameloblastom, adenomatoidni odontogeni tumor, miksom, ciste (rezidualna, keratocista) te neka od gigantocelularnih promjena čeljusti. (3)

#### TERAPIJA:

1. Opća terapija obuhvaća: radioterapiju, elektrokoagulaciju, krioterapiju (ugljičnim dioksidom na temperaturi

- od -60 do -75 stupnjeva), peroralno uzimanje kortikosteroida (1-2 mg/kg tjelesne težine), terapija interferonom, vinkristinom, ciklofosamidima kod hemangioma koji ne reagiraju na kortikosteridnu terapiju laserom („sljepljivanje“ žila unutar tumora; bez komplikacija, smrtnosti, smanjenje lezije i dobra estetika)
2. Embolizacija: izvodi se pod kontrolom RTG-a (arteriografija). U tumor se ulazi kroz dovodnu arteriju i aplicira se sredstvo koje uzrokuje trombozu i embolizaciju krvnih žila unutar tumora. Kao sredstvo za embolizaciju koriste se tzv. hemostatski emboli (gelfoam) ili autologni krvni ugrušci. Male hemangiome moguće je sklerozirati 75%-tnom otopinom alkohola koji se aplicira više puta s razmacima od 3-5 dana. Pri tome treba biti pažljiv jer prevelika količina alkohola može izazvati bolnu nekrozu sluznice s ožiljkastim cijeljenjem.
3. Operativni zahvat: obuhvatnim šavovima se okludiraju dovodne arterije, a zatim se ekscidira tumor do zdravog tkiva. Predoperativno se preporuča embolizacija (2-3 dana prije zahvata). Postoji i mogućnost blok resekcije pri kojoj se čuva integritet mandibule. (3)

#### POJAVA HEMANGIOMA KOD BOLESTI:

1. Sturge-Weberova bolest: nenasljedna bolest koju karakterizira mentalna retardacija, anomalije oka, epileptički simptomi, unilateralni angiomi lica

koji slijede tijekom trigeminalnog živca te angiomi leptomeninga.

2. Maffucijev sindrom kojeg karakterizira pojava multiplih hemangioma i flebolita po cijelom tijelu.
3. Rendu-Osler-Weberov sindrom- nasljeđuje se autosomnodominantno, karakteriziraju ga multiple teleangiektazije, poremećaji SŽS-a i GIS-a.
4. Kasabach-Meritt sindrom- pojava hemangioma udruženih s trombocitopenijskom purpurom, koagulopatijama.
5. Von Hippel-Linday sindrom
6. Klippel-Trenaunay-Weber sindrom (2,3,6)

#### LITERATURA

1. **Mittal A, Sheikh SA, Vinod VC, Garg P.** Images: Central hemangioma of the maxilla. *Indian J Radiol Imaging.* 2007;17:163-5.
2. **Gomez Oliveira G, Garcia-Rozaldo A, Luaces Rey R.** Intraosseous mandibular hemangioma. A case report and review of the literature. *Med Oral Patol, Oral Cir Bucal.* 2008;1;13(8):E496-8.
3. **Knežević G.** Oralna kirurgija 2.dio. Zagreb: Medicinska naklada;2003.
4. **Bunkel K, Sindet - Pedersen S.** Central hemangioma of the mandible. *Oral Surg Med Oral pathol.* 1993;75(5): 565-70.
5. **Kakimoto N, Tanimoto N, Nishiyama H, Murakami S, Furakawa S, Kreiborg S.** CT and MR imaging features oral and maxillofacial hemangioma and vascular malformation. *Eur J Radiol.*