

Dalibor Lisko
student 5.godine Studija Stomatologije na
Medicinskom fakultetu Sveučilišta u Rijeci

PARODONTOLOŠKI ASPEKTI OKLUZIJE II.

U prošlom broju "Sonde" objavljen je prvi dio ovoga članka "Parodontološki aspekti okluzije" koji je svojim sadržajem nastojao evaluirati etiologiju i patogenezu okluzalnih disbalansa. U nastavku iste teme autor će vam pokušati približiti osnovne informacije vezane za dijagnostiku- identifikaciju i sanaciju okluzijskih poremećaja prije svega s parodontološkoga aspekta.

DIJAGNOSTIKA OKLUZALNIH POREMEĆAJA

Algoritam evaluacije okluzalnih poremećaja naziva se analiza funkcije. Analiza funkcije nedvojbeno predstavlja opsežnu kliničku analizu koja nam daje vrijedne podatke o stanju stomatognatog sustava. Ova klinička evaluacija treba pored analize okluzije, o kojoj će na ovome mjestu posebno biti govora, uključivati anamnezu, analizu TMZ, mišića i ligamenata. To je izuzetno važno jer, ne izuzimajući iz vida objedinjenost funkcije cijeloga stomatognatog sustava, moramo imati na umu da je okluzija samo jedan dio istoga. No, zbog tematske ograničenosti autor se u ovome tekstu ograničava na dijagnostiku i terapiju okluzalnih poremećaja.

Analiza, a napose terapija okluzalnih poremećaja izvodi se intraoralno, u ustima pacijenta te ekstraoralno, instrumentalno u artikulaturom.

INTRAORALNA ANALIZA

Zbog svoje se jednostavnosti često primjenjuje, a zbog svoje nepreciznosti ne smije biti i jedina metoda koja vodi odluku k okluzalnoj terapiji (Slika 1). Stoga intraoralna analiza smije služiti samo kao dijagnostička metoda. Prije provođenja intraoralne analize neki autori predlažu relaksaciju muskulature na način da se usta nekoliko minuta drže maksimalno otvorenim. Relaksacija mišića je neophodna jer je pacijentova muskulatura nerijetko u spazmu što otežava analizu.

Okluzija se najčešće ispituje pomoću artikulacijskoga papira i voska, dok literatura navodi mogućnost auskultacije stereostetoskopom. Artikulacijski papir predstavlja najelegantnije rješenje. Grubo rečeno, potrebno je gledati intenzitet obojenja koji mora biti ravnomjeran. Artikulacijski vosak može registrirati odnose samo u jednome položaju i na njemu se prati ravnomjernost kontakata koja se odražava ravnomjernom progrizenošću voska. Auskultacija stereostetoskopom na prvi mah izgleda smiješnom, no opravdanost ovoga postupka je višestruka. Postavljanjem stereostetskopa na obraz prilikom kontakta zuba mora se čuti jasan i tvrd zvuk koji se opisuje kao udar dva betonska bloka, dok kod okluzalnih interferencija nastaje mekani, nejasan i tup zvuk, kao udaranje prstima po stolu. Osim navedenoga, auskultacijom je moguće čuti mikroškrip kojega pacijent često nije svjestan, a terapeut ga ne čuje.

EKSTRAORALNA ANALIZA

Daleko je preciznija i objektivnija od intraoralne te su svi segmenti zuba kao i njihovi dodiri dostupniji oku ispitivača (Slika 2). Ekstraoralna analiza se provodi u artikulaturom u kojima se svi parametri stomatognatog sustava prenose preko obraznog luka u artikulaturom. Služimo se svim postupcima koje koristimo u intraoralnoj analizi, no na prvom mjestu artikulacijskim papirom. Prijevremene kontakte uputno je izbrusiti na modelima kako bi dobili uvid u rezultate buduće terapije, ali i uočili eventualne greške kako ih ne bi ponovili u ustima.

RENDGENSKA ANALIZA

O radiološkim karakteristikama bilo je govora, no potrebno se je još jednom osvrnuti na uočljive promjene. To su: ljevasto proširenje koronarnog dijela parodontne pukotine, prekid normalnog praćenja lamine dure, početna resorpcija vrha interdentalnog septuma, kosa resorpcija kosti, infrakoštani džepovi, resorpcija cementa i sl. Ovako dobivene nalaze, treba gledati u svjetlu kliničke situacije.

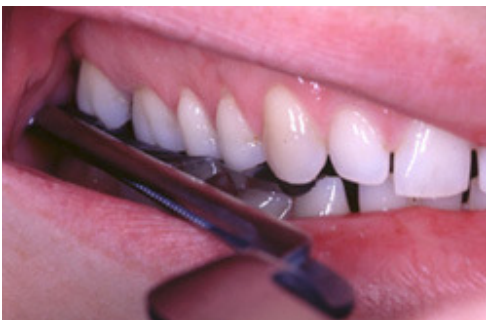IDENTIFIKACIJA I SANACIJA OKLUZALNIH POREMEĆAJA

Identificiranje okluzalnih interferencija, kao i sanacija traumatske okluzije nije jednostavan posao. Što više terapeut poznaje principe i problematiku okluzalnog uravnoteženja, to sa više pažnje prilazi tom postupku. Posljedice neadekvatno provedenog okluzalnog uravnoteženja ponekada su veće i teže od početne problematike. Kritički pristup ovoj problematici, kao i dobro poznavanje doktrine postavljaju terapeuta pred terapijski postupak s jasnim indikacijama. Na prvome mjestu treba reći da je okluzalno uravnoteženje postupak koji se ne provodi preventivno, nego samo onda kada postoje znakovi traumatske okluzije. Ponekada pacijenti mogu imati prerani kontakt, ali ne moraju imati znakove traumatske okluzije. Stoga ne treba uravnoteženje okluzije provoditi interceptivnim pristupom, nego onda kada za to postoji objektivna potreba. Prethodno u tekstu je spomenuto kakva je spregnutost između parodontne bolesti i traumatske okluzije te kakav je odgovor organizma. Okluzalno uravnoteženje nedvojbeno je sastavni dio liječenja parodontopatija, jer ukoliko se traumatski odnos zuba ne eliminira u tijeku liječenja, svi ostali zahvati neće dovesti do željenih rezultata. Stoga je osobito važno prepoznati traumatske kontakte u oboljelih od parodontne bolesti.

Cilj terapije se ogleda u nekoliko principa novostvorene okluzije koju treba zadovoljiti: postizanje istovremenog harmoničnog kontakta zuba u centralnoj okluziji, osiguravanje neometane kretnje mandibule i odsustva traumatskog kontakta u bilo kojem položaju ili kretnji, kontakt prednjih zuba u propulzivnoj kretnji te kontakt očnjaka na radnoj strani, a ako je on abradiran ostvariti unilateralno uravnoteženu okluziju sa kontaktom maksimalno do bukomezijalne kvržice prvog gornjeg molara.

Terapiju okluzalnog uravnoteženja moguće je provesti na tri načina:

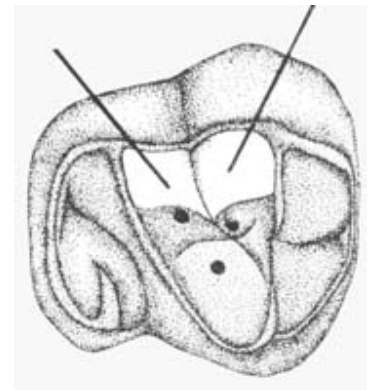
1. selektivnim ubrušavanjem,
2. protetskim mjerama,
3. ortodontskom intervencijom.



Slika 1. Intraoralna analiza međuokluzijskih odnosa je samo konceptualna i orijentacijska.



Slika 2. Ekstraoralna analiza međuokluzijskih odnosa predstavlja važan postupak u dijagnostici poremećaja i okluzijskom usklađivanju okluzije.



Slika 3. Mjesta koja drže visinu zagrizu su unutrašnje kosine kvržica i to u području prema centralnoj udubini na zubu.

OPĆE KARAKTERISTIKE SELEKTIVNOG UBRUŠAVANJA ZUBA

Naziv "selektivno brušenje" podrazumijeva selektivno ubrušavanje samo onih mjesta koje su uzrokom preranoga kontakta zuba antagonista. Ubrušavanje zuba je najčešće primjenjivana metoda pri uspostavljanju harmoničnih okluzalnih odnosa. To je ireverzibilan postupak i zahtjeva punu pažnju prilikom izvedbe kako se ne bi narušila morfologija zuba za koju se često zaboravlja da je preduvjet funkcije te kako se zub ne bi doveo u infraokluziju. Ako se zub isključuje iz okluzije, izostaje fiziološka stimulacija i nastupa atrofija parodonta. Zbog navedenoga se prilikom brušenja mora voditi računa o kvržicama koje drže visinu zagrizu (palatinalne kvržice gornjih i bukalne kvržice donjih), a pored toga moramo imati na umu da visinu drže i druga mjesta na zubu. Brusne fasete su često znak traumatskog kontakta, ali ovdje treba napomenuti da je traumatski kontakt prisutan samo na njihovoj

periferiji te da treba brusiti samo periferiju jer u centru brusne fasete postoji fiziološki kontakt koji drži visinu. Pored navedenoga treba spomenuti kako su mjesta koja drže visinu zagriža unutrašnje kosine kvržica, i to u području prema centralnoj udubini na zubu. Ostala mjesta koja su locirana prema periferiji su najčešće mjesta preranog dodira te ih treba izbrusiti ne dirajući područje koje drži visinu (Slika 3). Treba težiti da se što manje diraju vrhovi i funkcionalni dijelovi kvržica. Brušenje koje provodimo treba biti minimalno invazivno te svojim tijekom pratiti prirodni oblik zubne površine – pravilo sferiranja, a ne smije ostati ravno. Svako brušenje mora vratiti prirodni oblik, te ostvariti trotočkasti dodir ili barem dvotočkasti kao važan preduvjet stabilnosti okluzije. Okluzalne korekcije se ne smiju raditi u vrijeme kada postoji inflamacija parodontnoga tkiva jer je u to vrijeme zub ekstrudiran i njegovo bi brušenje dovelo do dezartikulacije nakon rezolucije upale. Pitanje koje se postavlja jest da li ovaj postupak provoditi u jednoj ili više posjeta. Većina terapeuta i istraživača se slaže da je bolje to učiniti u više posjeta. U prvoj posjeti potrebno je ukloniti jednostavne okluzijske smetnje i smetnje u centričnoj relaciji, a daljnje korekcije idu u sljedećim posjetima. Ponekada druga ubrušavanja nisu potrebna, upravo stoga što otklanjanjem smetnji u centričnoj relaciji često puta uklonimo i smetnje u drugim položajima donje čeljusti.

IDENTIFIKACIJA I TERAPIJA OKLUZALNIH POREMEĆAJA SELEKTIVNIM BRUŠENJEM

Otkrivanje i terapija okluzalnih poremećaja treba imati određeni redoslijed. Većina autora s ovoga područja predlaže ovaj redoslijed:

1. Identifikacija i eliminacija jednostavnih okluzalnih smetnji
2. Identifikacija i eliminacija smetnji u centričnoj relaciji
3. Identifikacija i eliminacija smetnji na balansnoj strani
4. Identifikacija i eliminacija smetnji u maksimalnoj interkuspidaciji
5. Identifikacija i eliminacija smetnji u propulziji
6. Identifikacija i eliminacija smetnji na radnoj strani

IDENTIFIKACIJA I ELIMINACIJA JEDNOSTAVNIH OKLUZALNIH POREMEĆAJA

Samom je inspekcijom jednostavno uočiti promjene na zubima i zubnim lukovima koje ometaju okluziju. To su pogrešan položaj zuba, zakašnjelo nicanje, vertikalno i horizontalno putovanje zuba, abrazija, fasete, neadekvatni stomatološki postupci i sl. Za razliku od identifikacije, brušenje zuba je poprilično složen postupak kojemu treba prethoditi racionalna prosudba i razmatranje mogućnosti ortodontske terapije.

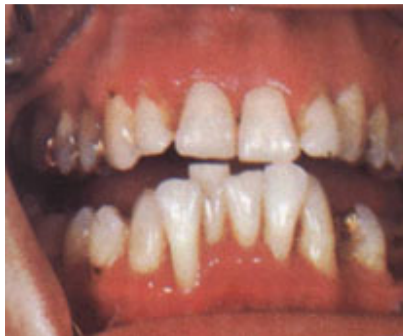Ekstrudirane zube potrebno je nivelirati s visinom ostalih zuba (Slika 4). Ako se radi o zubima u fronti prilikom brušenja treba voditi računa o estetskim i fonetskim razlozima. Kada je zub ekstremno ekstrudiran potrebno ga je prethodno devitalizirati i protetski ili ubrušavanjem okluzalno uravnotežiti.

Ako postoji izrazita abrazija na zubima i grizne površine su jako aplanirane, potrebno je grizne plohe suziti kako bi se rasteretio parodont jer što je veća površina dva antagonista, veća je i sila koja se prenosi na parodont (Slika 5).

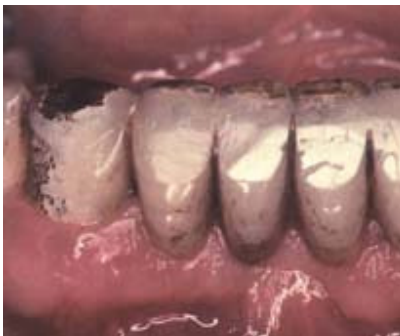IDENTIFIKACIJA I ELIMINACIJA SMETNJI U CENTRIČNOJ RELACIJI

Mali broj ljudi, tek desetak posto, ima položaj centralne okluzije (CO) u položaju centrične relacije (CR), tj. da se ta dva položaja poklapaju. Mogli bismo reći da većina ljudi ima centralnu okluziju u ekscentričnome položaju. Prerani dodiri u CR dovode do pogrešnog mandibularnog klizanja koje za posljedicu ima oštećenje potpornih struktura pojedinih zuba, a najčešće prednjih po tzv. pravilu dijagonale ili Thielemannovom zakonu, gdje mandibula naglo iz CR ulazi u CO te udara u prednje gornje zube (Slika 6), na kojima se uslijed toga mogu javiti regresivne promjene.

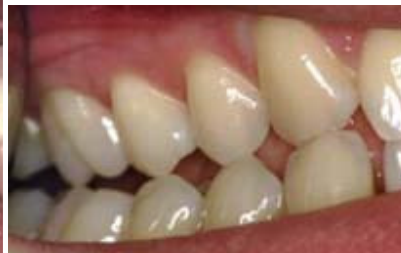Prije ubrušavanja preranih dodira u CR potrebno je zabilježiti položaj maksimalne interkuspidacije (MI) te prerane kontakte u CR. Cilj brušenja je odstranjenje traumatskog kontakta koji onemogućava šarnirsko zatvaranje čeljusti te uzrokuje asimetrično mezijalno klizanje mandibule iz položaja CR u CO. Brušenjem treba eliminirati prisilno mezijalno klizanje mandibule iz CR u CO, a ako ipak perzistira, treba mu pomoći da se događa bez smetnji. Ako je u preranom kontaktu bukalna kvržica donjeg zuba sa unutrašnjim nagibom bukalne kvržice gornjeg zuba potrebno je brusiti bukalnu kvržicu gornjeg zuba. Ako je prerani kontakt između palatinalne kvržice gornjeg i lingvalne kvržice donjeg zuba, u tom slučaju se brusiti unutrašnji nagib lingvalne kvržice donjeg zuba. Navedeni postupak se izvodi tako jer se na taj način nastoji očuvati trotočkasti dodir i visina okluzije.



Slika 4. Ekstrudirane zube potrebno je nivelirati s visinom ostalih zuba.



Slika 5. Brusne fasete povećavaju dodirnu površinu na zubu putem koje se prenosi sila na potporni aparat zuba.



Slika 6. Thielemannov zakon-klizanjem iz CR u CO najčešće je u interferenciji lateralni gornji sjekutić.

IDENTIFIKACIJA I ELIMINACIJA SMETNJI NA BALANSNOJ STRANI

O fiziologiji i koncepciji okluzije bilo je riječi na početku, sada se treba osvrnuti na eliminaciju kontakata na balansnoj strani, posebice kada postoje jači dodiri na balansnoj nego na radnoj strani, tzv. hiperbalans (Slika 7). U takvoj situaciji mandibula nije pravilno vođena te ne samo da klizi u pogrešnome smjeru, nego zbog kliznih faseta dobiva i ubrzanje što može dovesti do naglog kontakta prednjih zubi i oštećenja njihovog parodonta. Na prvom su udaru prednji zubi i to po već spomenutom pravilu dijagonale. Uslijed hiperbalansnih dodira evidentna je destrukcija parodonta s resorpcijom kosti i to uglavnom distalno i više bukalno u mandibularnih zuba te mezijalno i više palatinalno u maksilarnih zuba. Otkrivanje hiperbalansnih dodira moguće je izvesti artikulacionim papirom, a napose suradnjom pacijenta koji nam prstom pokazuje prejaki dodir. Najčešće je to palatomezijalna kvržica prvog gornjeg molara. Prilikom identifikacije neophodno je plavim artikulacijskim papirom registrirati dodire u MI te crvenim prikazati kliznu kretnju (Slika 8). Kada MI drže kvržice oslonca, onda od pacijenta zahtijevamo da učini kretnju lateralno, tako da ispitivana balansna strana bude radna. Zubi koji imaju hiperbalans pri klizanju na radnu stranu, imaju normalan kontakt bukalnih gornjih i lingvalnih donjih kvržica. S obzirom da je hiperbalans smješten na gornjim palatinalnim i donjim bukalnim kvržicama, brusimo unutrašnju inklinaciju palatomezijalnih kvržica gornjih zuba. Iz navedenog je jasno da ispitivanje smetnji na balansnoj strani kao i terapija nisu jednostavni, stoga je potrebno prije provođenja terapije načiniti ekstraoralnu – instrumentalnu analizu.

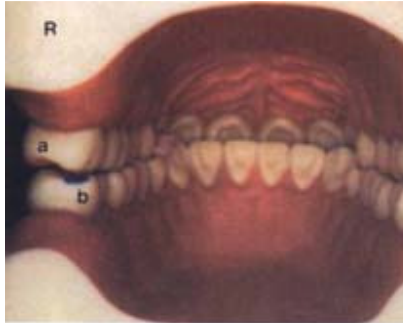
IDENTIFIKACIJA I ELIMINACIJA SMETNJI U MAKSIMALNOJ INTERKUSPIDACIJI

Smetnje u položaju MI ponekad je teško otkriti jer su diskretne, a k tome i kompenzirane elastičnošću kako potpornog aparata zuba, tako i mandibule. Prilikom identifikacije važno je napomenuti pacijentu da ne zagriže maksimalno, zato da bi se prerani kontakt ocrtao bez utjecaja elastičnosti potpornog aparata zuba i dinamične kompenzacije mandibule. Nakon uočavanja interferentnog dodira zahtijevamo od pacijenta da u istoj poziciji zagriže do kraja te ako postoji traumatski dodir, papir će najčešće biti progrizen. Kod prednjih zubi uputno je koristiti se celuloidnom trakicom koja se mora moći provući uz blagi otpor, ako se kida postoji prerani kontakt i treba ga eliminirati. Prilikom brušenja stražnjih zuba koji imaju prerani dodir u MI, a nemaju smetnje prilikom lateralnih kretnji, treba težiti povoljnijem produbljivanju centralnih udubina nego skidanju dijelova kvržice (pravilo produbljivanja). Prilikom brušenja prednjih zuba treba biti vrlo racionalan te se zadovoljiti s mogućnošću provlačenja celuloidne trake uz blagi otpor, no bez kidanja.

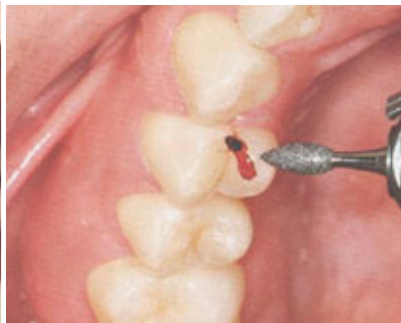IDENTIFIKACIJA I ELIMINACIJA SMETNJI U PROPULZIJI

Prilikom propulzivne kretnje potrebno je ostvariti kontakte svih prednjih zubi uz istovremenu diskuziju stražnjih. U praksi je ovo rijetko te se trebamo zadovoljiti i manjim brojem zuba u kontaktu, ali jasno da je štetno ako je u kontaktu samo jedan par antagonista koji je u tom slučaju preopterećen. Smisao diskuzije stražnjih zuba i preuzimanje vođenja prednjih je u zaštiti stražnjih zuba koji su za razliku od prednjih manje otporni na horizontalne sile. Nije tako često da stražnji zubi ometaju distrakciju, no kada postoji obično je locirana na mezijalnim nagibima donjih i distalnim nagibima gornjih zuba. Na tim mjestima locirane su fasete koje brusimo na bukalnim kvržicama gornjih i lingvalnim donjih zuba. Te kvržice brusimo stoga kako bi očuvali intaktnu visinu. Prilikom brušenja prednjih zuba trebaju se brusiti palatinalne plohe i incizalni bridovi gornjih zuba, a izbjegavati brušenje donjih prednjih zuba, posebice incizalnih bridova koji drže visinu okluzije. Od ovoga treba odstupiti kada postoji donji frontalni zub u

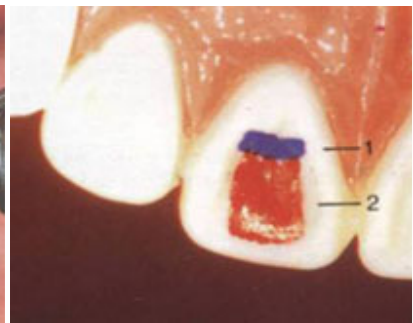
supraokluziji te limitira MI. Prilikom brušenja prednjih zuba, treba se ograničiti na brušenje palatinalne plohe u incizalnoj trećini jer je u donjem dijelu srednje trećine mjesto koje drži visinu (Slika 9).



Slika 7. Hiperbalans



Slika 8. Smetnja u CR



Slika 9. U donjem dijelu srednje trećine palatinalne plohe gornjih sjekutića je mjesto koje drži visinu zagriza (plava boja).

IDENTIFIKACIJA I ELIMINACIJA SMETNJI NA RADNOJ STRANI

Radna strana je ona strana na kojoj se odvija funkcija žvakanja. Važno je ustanoviti koja vrsta kontakata postoji prilikom lateralne kretnje: okluzija vođena očajnikom, unilateralno ili bilateralno uravnotežena okluzija. Smetnje prilikom ovih kretnji su najčešće u području gornjih lateralnih sjekutića (slika 6), a kako je to zub koji nije sposoban nositi veća opterećenja, brzo nastupaju promjene na njegovom potpornom aparatu. Kada postoji grupni kontakt na radnoj strani, smetnja se može javiti i na stražnjim zubima koji je blokiraju. Prilikom ubrušavanja, nikada ne smijemo brusiti očajnik, a ostale zube brusimo po već spomenutom planu, bruseći fasete na bukalnim kvržicama gornjih i lingvalnim donjih zuba.

ZAKLJUČAK

Zadiranje u područje terapijskih principa okluzalnog uravnoteženja jedan je od najsloženijih stomatoloških intervencija. Postupak je to koji osim znanja i spretnosti zahtjeva veliku kritičnost. Kritičnost naših indikacija za ovaj vid terapije, kao i sama prognoza proizlaze iz još uvijek nedovoljno proučenoga neuromuskularnog segmenta stomatognatog sustava, a posljedično su i reakcije na terapiju ponekada neočekivane (recidiviranje smetnji i sl.). Stoga je neophodno pravilno postaviti indikacije za ovaj postupak, a posebno kod pacijenata koji liječe parodontnu bolest. Ovi terapijski principi se nikada ne provode preventivno, jer je reaktivnost organizma individualna, a kompenzacijska sposobnost različita.

Recenzija: Doc. dr. sc. Nada Cindrić, Studij stomatologije, Medicinski fakultet Sveučilišta u Rijeci.

LITERATURA

1. Carranza FA, Newman MG. *Clinical Periodontology*. 8th ed. W.B. Saunders Co.; 1996.
2. Dawson P.E. *Evaluation, Diagnosis and Treatment of Occlusal Problems*, 2nd ed. St. Louis: Mosby; 1989.
3. Gamulin S., Marušić M. i sur. *Patofiziologija*. 4 izdanje. Zagreb: Medicinska naklada; 1998.
4. Mohl N. *Lehrbuch der Okklusion*. Berlin: Quintessenz; 1990.
5. Okeson J.P. *Management of Temporomandibular Disorders and Occlusion*. 4th ed. StLouis: Mosby; 1998.
6. Ramfjord S.P. Ash M.M. *Occlusion*. 3rd ed. Philadelphia: Saunders; 1983.
7. McNeill C. *Science and Practice of Occlusion*. Chicago: Quintessence Publishing Co; 1997.
8. Louis F. Rose. *Periodontal medicine*. London: B.C. Decker Inc; 2000.

Porijeklo slika: Valentić-Peruzović M, Alajbeg I, Illeš D. *Gnatologija -On line priručnik*. 2001 [citirano 21. travnja 2004.]. Dostupno na: URL: <http://gnato.sfzg.hr> i autorova osobna zbirka.