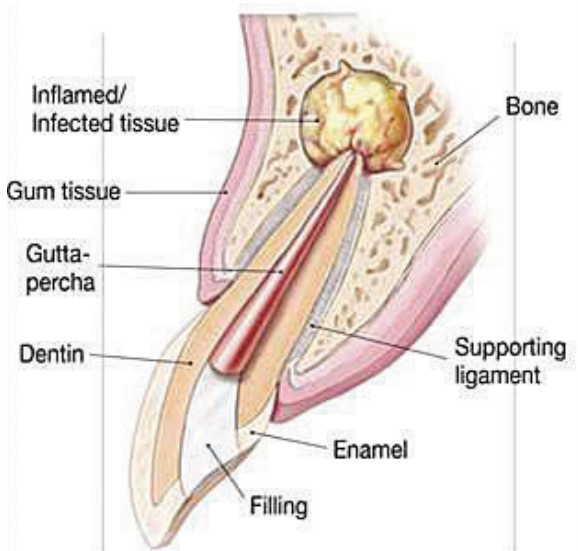

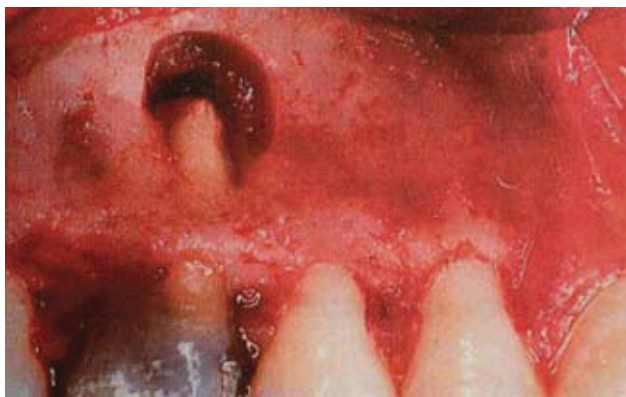
**Slika 1.** Prikaz ograničenog (circumsriptnog) resorptivnog patološkog supstrata u kosti

**Doc. dr. sc. Tihomir Kuna<sup>1</sup>**  
**Dragana Gabrić Pandurić, dr. stom.<sup>1</sup>**  
**Doc. dr. sc. Mato Sušić<sup>1</sup>**  
**Mr. sc. Krešimir Bego<sup>2</sup>**

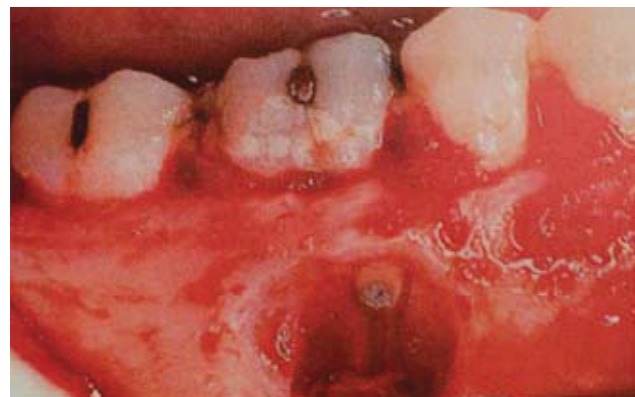<sup>1</sup>Zavod za oralnu kirurgiju, Stomatološki fakultet Sveučilišta u Zagrebu  
<sup>2</sup>Specijalizant oralne kirurgije, Dom zdravlja Šibenik

Apikotomija (apex, apicis- vršak korijena, extomija- isijecanje) je kirurški postupak uklanjanja vrška korijena zajedno s periapikalnim žarištem (Slika 1.).

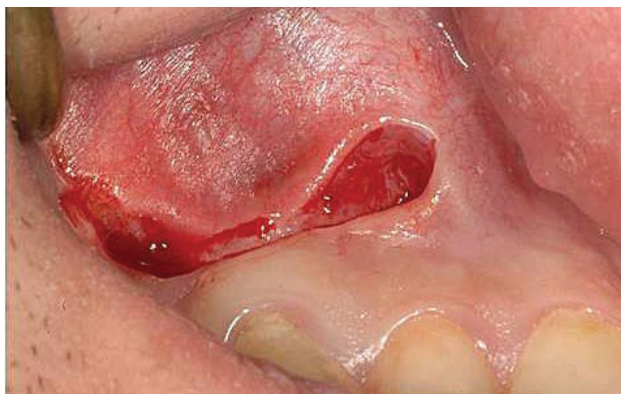Svrha operativnog zahvata, apikotomije je ukloniti patološki supstrat, spriječiti recidiv te na kraju očuvati zube u čeljusti. Važno je napomenuti da se često mislilo, a nažalost to mišljenje i danas ponegdje postoji, da se kirurški zahvat, apikotomija, može izvesti samo na jednokorijenskim pa čak i samo prednjim zubima te se u slučaju molara nepravdano zamjenjivala vađenjem zuba (Slika 2.,3.). Da bi se apikotomija mogla izvesti na bilo kojem zubu potrebno je



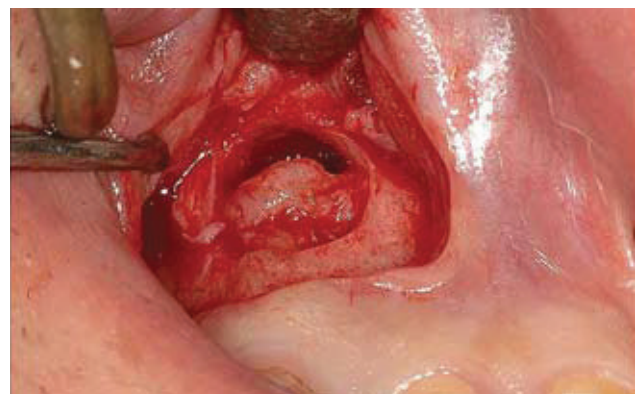
**Slika 2.** Apikotomija na mezijalnom korijenu donjeg prvog kutnjaka



**Slika 3.** Apikotomija na bukomezijalnom korijenu gornjeg prvog kutnjaka



**Slika 4.** Rez prema Partchu



**Slika 5a.** Odizanje mukoperiostalnog reznja

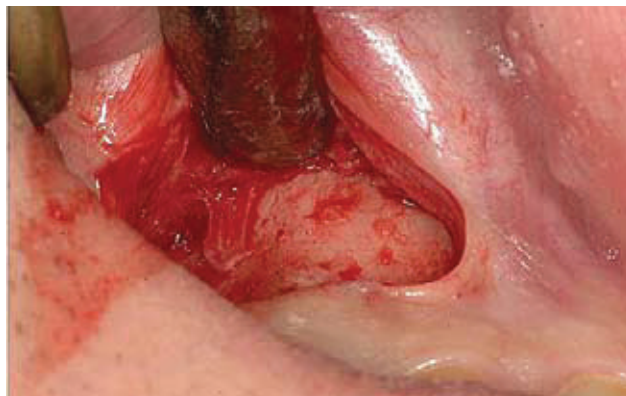poznavati anatomiju, i kirurške metode, kritički postaviti indikacije te u svakom slučaju surađivati s pacijentom.

### Indikacije za apikotomiju

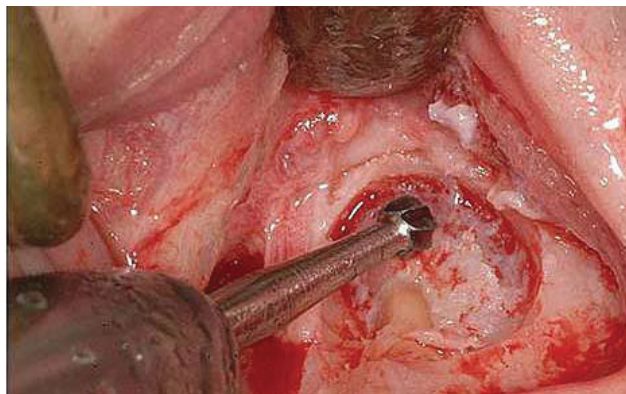
1. nedostatna primjena samo konvencionalnog endodontskog liječenja
2. fausse route (krivi put)
3. instrument u kanalu koji se ne može izvaditi ortogradno
4. zavijeni ili neprohodni kanali zuba kao posljedica odlaganja sekundarnog dentina
5. pulpoliti, tj. pulpni kamenci
6. sredstvo za ispun kanala u periapeksu
7. dio korijena koji strši u cistu
8. protetski razlozi (most, krunica na kolčić, dogradnja)
9. fraktura korijena u apikalnoj trećini
10. gangrena zuba koja ne reagira na konzervativnu terapiju
11. svako fokalno žarište u ustima (apikotomija ili vađenje zuba)
12. resorpcija vrška korijena zuba
13. zubi s nezavršenim rastom korijena s odumrlom pulpom

### Kontraindikacije za apikotomiju

1. akutni i subakutni stadiji periapikalne upale
2. svaka uznapredovala resorpcija kosti
3. resorpcija više od polovine korijena
4. nekontrolirane sistavne bolesti – nekontrolirani dijabetes, epilepsija, kongenitalne srčane greške, bakterijski endokarditis, poremećaj koagulacije krvi
5. fraktura korijena u cervikalnoj trećini



**Slika 5b.** Označavanje mjesta trepanacije za čelično svrdlo



**Slika 6a.** Uklanjanje vestibularnog korteksa te pristup vršku korijena

## KIRURŠKI POSTUPAK

### 1. Priprema zuba za apikotomiju

Za apikotomiju je važno precizno ispuniti korijenske kanale, a najpogodnije vrijeme za to je oko sat vremena prije samog operativnog zahvata, ili se kanali pune za vrijeme operacije. Dobar materijal za punjenje je brzo vezujući fosfatni cement i gutaperka štapić. Ne preporučuje se ranije punjenje da ne bi nastupila upala, što onemogućuje zahvat. Intraoperativno punjenje obavlja se nakon apikotomije a postoje dva načina; ortogradno i retrogradno punjenje.

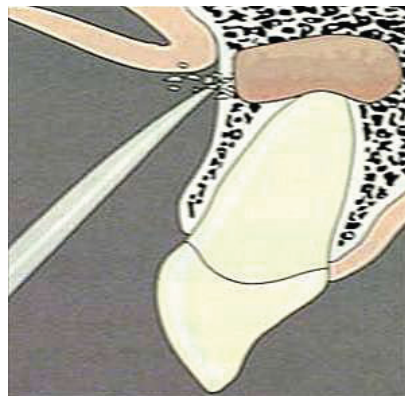### 2. Anestezija

Da bi zahvat bio kvalitetno učinjen u svim svojim fazama, moramo pacijentu osigurati bezbolnost tijekom operacije. U gornjoj čeljusti koristimo se infiltracijskom anestezijom te prema potrebi i infraorbitalnom provodnom anestezijom, ako očekujemo da će operativni postupak duže trajati. U donjoj čeljusti koristimo se provodnom mandibularnom anestezijom te također pleksusom, tj. infiltrativnom anestezijom u distalnim regijama mandibule, tj. u regiji drugog pretkutnjaka i kutnjaka. Ako operativni zahvat trebamo učiniti u području od prvog pretkutnjaka prema mezijalno dostatno je koristiti se samo pleksusom, tj. infiltrativnom anestezijom da bi omogućili bezbolnost operativnog postupka.

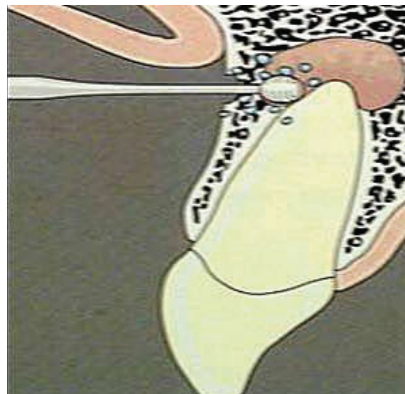
### 3. Planiranje reza

Pri planiranju reza važno je osigurati

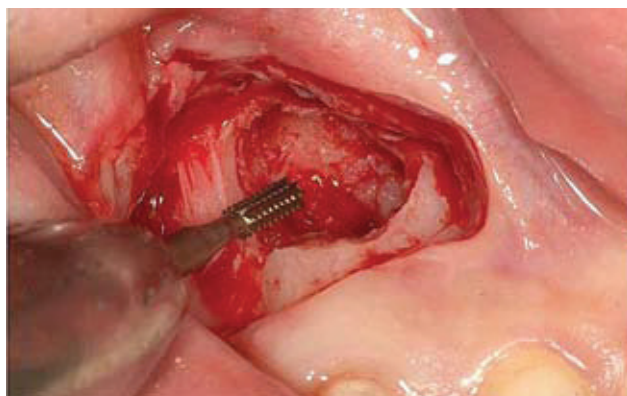
- dobru preglednost



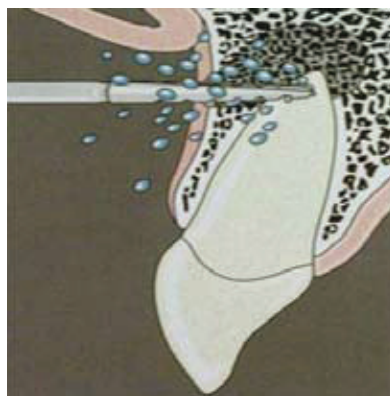
**Slika 5c.** Uklanjanje vestibularnog korteksa te pristup vršku korijena



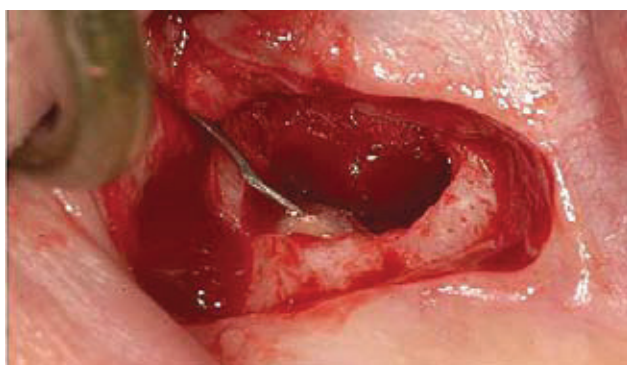
**Slika 6b.** Kiretaža periradikularnog prostora



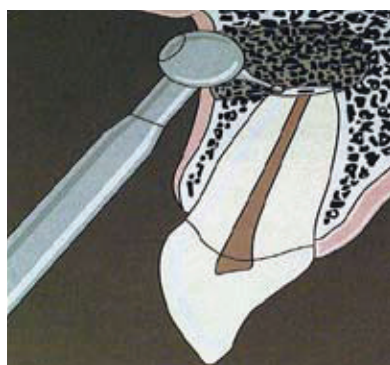
**Slika 7a.** Resekcija apikalnog dijela korijena fisurnim čeličnim svrdlom



**Slika 7b.** Resekcija apikalnog dijela korijena fisurnim čeličnim svrdlom



**Slika 8a.** RPK amalgamom u prije pripremljen kavitet



**Slika 8b.** Trepanacija kavitacije za RPK mikroglavom na koljičniku sa malim obrnutofisurnim čeličnim svrdlom

- eventualno proširenje radnog polja, ako je potrebno
- smještaj šava na zdravoj kosti (Slika 4.)

Da bi zadovoljili spomenute uvjete važno je prije operativnog zahvata učiniti kvalitetnu radiološku dijagnozu opsega patološke promjene.

#### 4. Incizija i odizanje mukoperiostalnog režnja

Rez skalpelom mora biti do kosti te odizanje režnja raspatorijem na način da se odignu sva tri sloja, tj. mukoza, submukoza te periost (Slike 5a i 5b).

#### 5. Pristup vršku korijena

Kost otvaramo okruglim čeličnim svrdlima na nasadniku uz neprestano hlađenje da ne bi došlo do pregrijavanja te u konačnici nekroze kosti (Slike 6a i 6b).

#### 6. Kiretaža periradikularnog područja

Nakon prikazivanja, tj. fenestracije kosti u projekciji patološkog supstrata uklonimo granulacijsko žarište ili upalne ciste s kohleama. Važno je napomenuti da je vrlo važno potpuno ukloniti patološka tkiva iz kosti te posebno kod upalnih cista gdje bi dio ostatne ovojnice vrlo vjerojatno uzrokovao recidiv, tj. ponovno stvaranje ciste.

#### 7. Resekcija vrška korijena

Vrh korijena uklanjamo fisurnim čeličnim svrdlima na nasadniku uz također neprestano hlađenje kosti.

#### 8. Retrogradno punjenje kanala (RPK)

Ako korijen zuba nije endodontski potpuno zabrinut, tj. ako je gutaperka postavljena do polovice korijena ili kraće

te nakon uklanjanja vrha korijena potrebno je retrogradno punjenje kanala (RPK). RPK također radimo i u slučajevima gdje nismo u stanju učiniti ponovni endodontski tretman te prijeoperativno punjenje kanala kao npr. u slučajevima prisutne dogradnje na korijenu uz neodgovarajući endodontski tretman, krunice na kolčić ili mosta, posebno na višekorijenskim zubima.

Materijali kojima se radi RPK su najčešće amalgam, stakleni cementi različitih vrsta te MTO (mineraltrioksid), koji se pokazao kao jedan od najboljih zbog svoje mogućnosti da provocira cementoblaste na apoziciju, tj. stvaranja novog cementa oko reseciranoga vrha korijena.

#### 9. Repozicija režnja i šivanje

Nakon završene operacije važno je fiziološkom otopinom isprati operativno područje te pravilno i precizno zašiti ranu. Bitno je da šavovi moraju biti na zdravoj kosti, kako ne bi nastupila dehiscijencija te infekcija rane.

#### 10. Upute pacijentu, kontrolni pregled i skidanje šavova

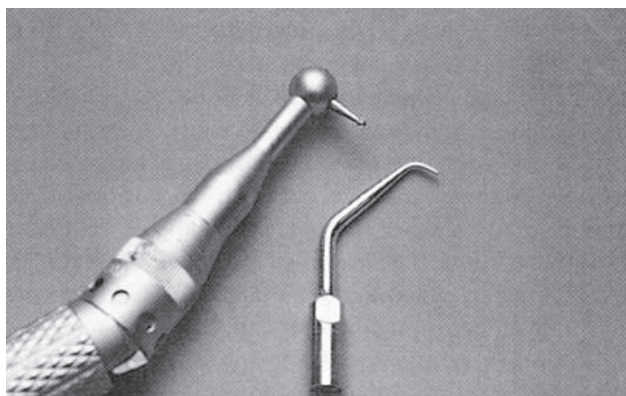Pri otpustu pacijentu se daje obrazac s uputama kako se odnositi prema rani, sutradan se može učiniti kontrolni pregled te isprati rana s 3% hidrogenom i nekim antiseptikom, a šavovi se skidaju sedam dana nakon operacije.

#### NEUSPJEŠI APIKOTOMIJE

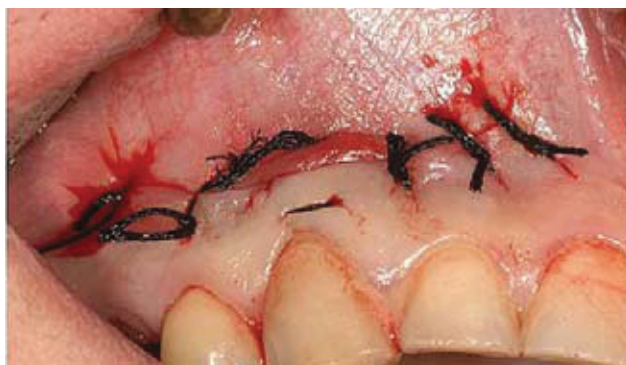Neuspjehe apikotomije možemo podijeliti na neuspjehe koje uzrokuje liječnik i neuspjehe koje uzrokuje pacijent.

Neuspjesi apikotomije koje uzrokuje liječnik

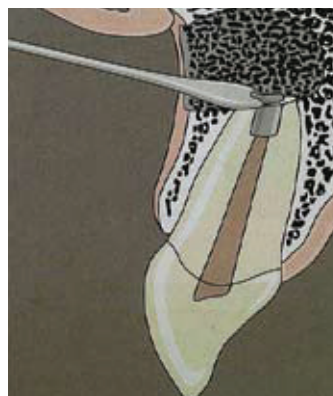- nepravilno postavljena dijagnoza
- nepravilno predoperativno punjenje korijenskog kanala



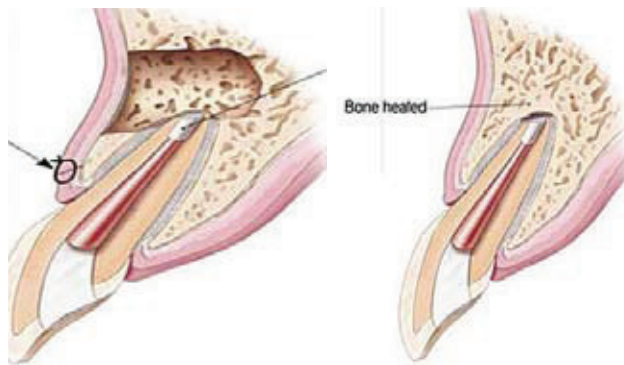
**Slika 8c.** Instrumentarij (mikroglava sa svrdlom i ultrazvučni nastavak) za pripremu kaviteta za retrogradno punjenje kanala



**Slika 9a.** Repozicija reznja i šivanje



**Slika 8d.** Uklanjanje viška mase za RPK kiretom



**Slika 9b.** Shematski prikaz poslijeoperativnog nalaza (uklonjeno periapikalno žarište, endodontski zbrinut zub, RPK, repozicija reznja i šav)

**Slika 10.** Shematski prikaz poslijeoperativnog nalaza (apozicija novostvorenog koštanog tkiva)

- uzdužna fraktura uzrokovana nepažljivim endodontskim tretmanom
- nedovoljno uklanjanje upalnog tkiva
- resekcija <1/3 korijena, ali i >1/3 bez upotrebe implantata
- neuklanjanje akcesornih kanala
- strano tijelo (gutaperka, amalgam, gaza)
- neadekvatno planiranje reza
- nepoštivanje strogih pravila asepse i antiseptike

#### **Neuspjesi apikotomije koje uzrokuje pacijent**

- mehanička trauma u neposrednom postoperativnom razdoblju ( najčešće žvakanjem)
- loša higijena usne šupljine i zuba
- nepoštovanje uputa i terapije koje je propisao liječnik (prema potrebi redovito uzimanje antibiotika, stavljanje hladnih obloga, mirovanje, prehrana)

#### **ZAKLJUČAK**

Patološki procesi u periradikularnom području česti su u praktičnom radu stomatologa, posebice oralnog kirurga. Ostitis periradicularis chronica je kronična cirkumskriptna ili difuzna upalna promjena periradikularnog koštanog tkiva koja zahvaća više od jedne trećine korijena. Etiologija može biti:

- primarno endodontska lezija
- primarno paradontalna etiologija
- kombinirane lezije

Konačan rezultat upale je zamjena koštanog tkiva granulacijskim tkivom. Bit tih procesa je da zbog djelovanja različitih patoloških toksina odumiru pulpe i nakupljaju se bakterije koje se iz korijenskog kanala preko apeksa šire u periradikularno područje te razaraju kost i potporni aparat zahvaćenog zuba. takvi procesi u kirurškom liječenju iziskuju resekciju jedne trećine korijena te uklanjanje patološkog supstrata.

Apikotomija je kirurško uklanjanje apikalnog dijela korijena zuba zbog prisutnih periradikularnih promjena koje se ne mogu sanirati konzervativnim metodama terapije. Danas je u stomatološkoj praksi za oralnog kirurga to relativno jednostavan operativni zahvat, ali to ne umanjuje važnost apikotomije jer je nakon endodontske terapije najčešća kauzalna terapija kronične odontogene upale.

Od svog početka do danas zahvat je doživio manje promjene, ali je cilj ostao isti, a to je radikalno –operativno riješiti periradikularni proces, a pri tome sačuvati zub. Zahvat je moguće izvesti na svim zubima, ali se zbog složenih anatomske-morfoloških obilježja pojedinih zuba u praksi najčešće izvodi na jednokorijenskim zubima. Očekujemo da će zub nakon skraćivanja korijena ostati dovoljno čvrst i stabilan u funkcionalnom smislu.