

Josip Kranjčić¹
Doc.dr.sc. Vlatko Pandurić²

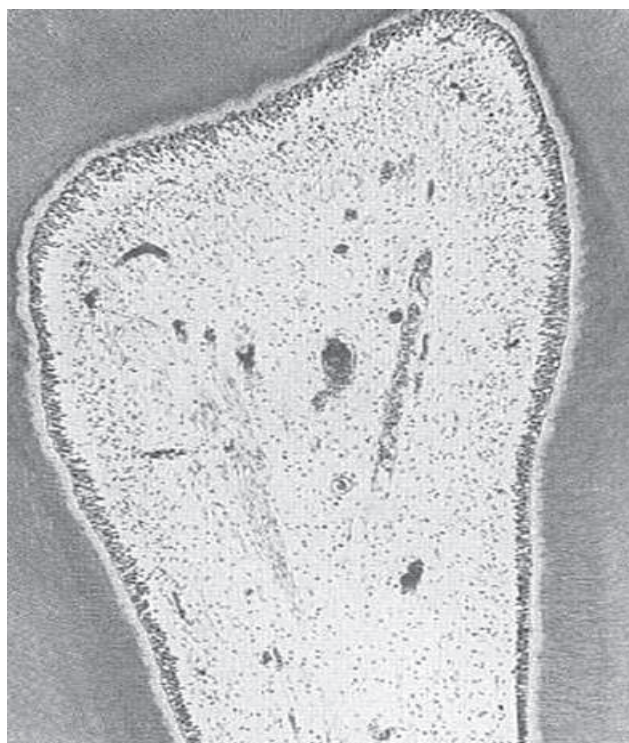¹ Student 4. godine

² Zavod za endodonciju i restaurativnu stomatologiju,
Stomatološki fakultet Sveučilišta u Zagrebu

Endodoncija je grana stomatologije koja se bavi morfolo-
gijom, fiziologijom i biologijom normalne pulpe i pe-
riradikularnog tkiva te njihovom patologijom. Proučava
etiologiju, dijagnozu, prevenciju i liječenje bolesti i ozlje-
da pulpe i pridruženog periradikularnog tkiva. Kao dio sto-
matologije kojemu je glavni zadatak sačuvati prirodnu
denticiju, svrha endodontskih postupaka je čuvanje funk-
cije zuba bez predrasude o zdravlju pacijenta.

ZUBNA PULPA (PULPA DENTIS)

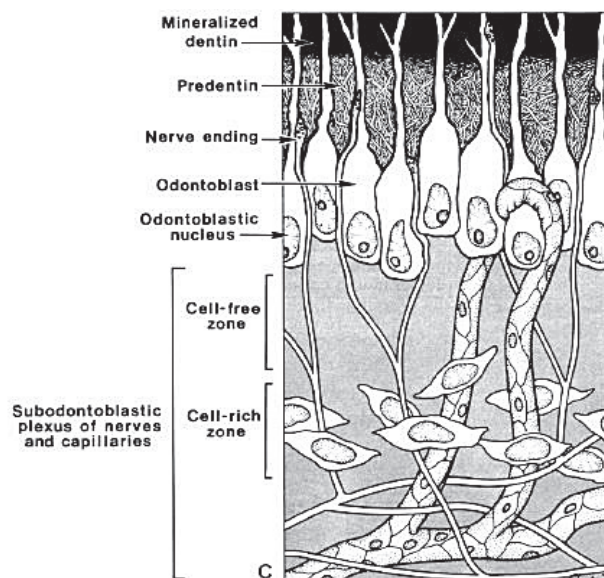
ZUBNA PULPA jedinstveno je meko tkivo okruženo tvrdim
dentinom i smješteno u središtu zuba. Opisuje se kao are-
olarno, vlaknasto, rahlo vezivno tkivo građeno od stanica i
izvanstaničnih komponenti, opskrbljeno žilama i živcima.
Oblikuje, podupire, a i integralni je dio dentina.



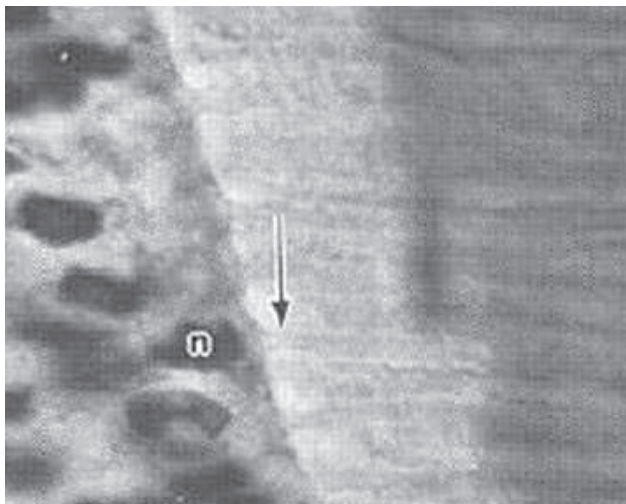
Slika 1. (preuzeto iz Principles and Practice of endodontics, Wal-
ton, Torabinejad)

Zubna pulpa ima 5 osnovnih funkcija:

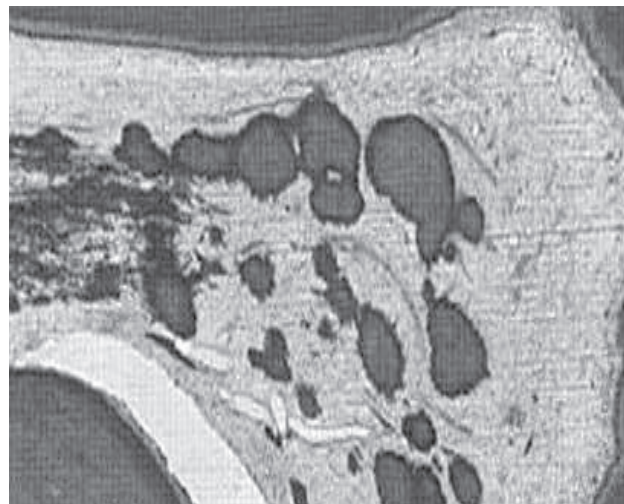
1. Induktivna. Epitelno-mezenhimalna interakcija čini srž oblikovanja zuba. Pulpa je važna za inicijaciju i stvaranje dentina koji potiče stvaranje cakline. Unutarnji caklinski epitel inducira diferenciranje odontoblasta, a oni s dentinom stvaranje cakline.
2. Formativna. Visoko specijalizirane stanice odontoblasti stvaraju dentin sintezom i sekrecijom anorganskog matriksa, transportom anorganskih komponenti u novostvoreni matriks te stvaranjem okoline koja omogućava mineralizaciju matriksa (1).
3. Nutritivna. Dentin se hrani preko vitalne zubne pulpe (2). Njegova prehrana zadaća je odontoblasta i krvnih žila. Hranjive tvari izmjenjuju se preko kapilara u intersticijsku tekućinu koja putuje u dentin kroz dentinske tubule (3).
4. Obrambena. Odontoblasti odlažu dentin kao odgovor na podražaj ili ozljedu, npr. smanjenje gustoće odontoblasta izazvano karijesom, atricijom, traumom, restaurativnim zahvatom. Mikroskopski, takav dentin drugačiji je od sekundarnog, a označava se kao reparatorni, iregularni, tercijarni osteodentin. Pulpa može



Slika 2. (preuzeto iz Endodontics, Ingle, Bakland)



Slika 3. (preuzeto iz Principles and Practice of Endodontics, Walton, Torabinejad)



Slika 4. (preuzeto iz Principles and Practice of Endodontics, Walton, Torabinejad)

prepoznati strane tvari i izazvati imunološku reakciju na njih. To je tipičan odgovor pulpe na karijes dentina.

5. Senzitivna. Živčani podražaji pulpe provode se do viših živčanih središta. Uglavnom to je osjet bola iako neke studije upućuju na to da pulpa može prenijeti i osjet temperature i dodira. A5 mijelinizirana živčana vlakna provode brzu, oštru, žestoku bol, a vlakna tipa C sporiju, tuplju i difuznu bol (1.).

Dentin i zubna pulpa čine pulpo-dentinski kompleks. Gledajući svjetlosnim mikroskopom, na mladom, potpuno razvijenom, trajnom zubu uočavaju se svi elementi pulpne arhitekture. Na periferiji pulpe nalazi se sloj odontoblasta, čije jezgre leže uz predentin. Od periferije prema središtu, uz sloj odontoblasta nalazi se zona siromašna stanicama (Weilova zona). Uz nju je zona bogata stanicama, s mnogo fibroblasta i nediferenciranih stanica. Prostor koji okružuje zona bogata stanicama je središnja zona označena kao srž (jezgra) pulpe. Tu se nalaze stanice (najbrojniji su fibroblasti) i izvanstanični elementi, te većina živčanih ogranaka, krvnih i limfnih žila (slike 1. i 2.). Na slici 1. od periferije prema središtu vidi se dentin, predentin, odontoblasti, zona siromašna stanicama, zona bogata stanicama i središnja zona pulpe. Slika 2. je shematski prikaz periferije pulpe i njezinih osnovnih elemenata.

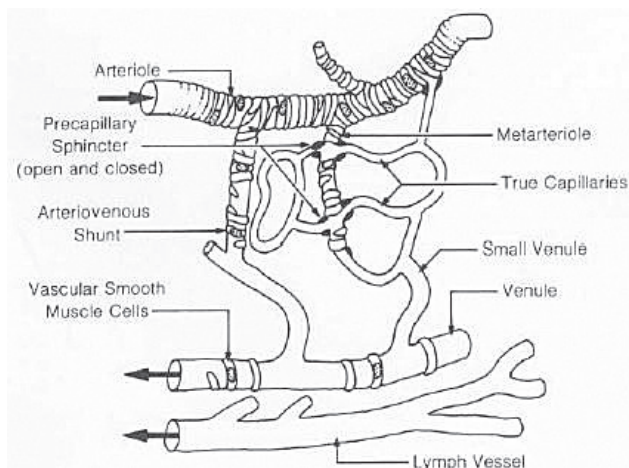
Visoko specijalizirane stanice pulpe su odontoblasti. Sintetiziraju matriks koji mineralizacijom postaje dentin. U koronarnom dijelu pulpe odontoblasti su veći, brojniji i stupičastog (cilindričnog) oblika. Ima ih od 45000 do 65000/mm². Prema apeksu korijena sve ih je manje te su više spljošteni (1.). Francuski znanstvenici opisali su kako njihova tijela u smjeru od pulpnih rogova do apeksa mijenjaju oblik od kruškolikog, preko vretenastog i čunjastog do globularnog (3.). Njihov oblik odgovara aktivnosti-veće stanice imaju veći kapacitet za sintezu matriksa dentina.

Odontoblast se sastoji od tijela i staničnog nastavka (Tomsovo vlakno). Tijela su položena uz predentin, a nastavci prodiru u tubulima kroz predentin i dentin različito duboko (slika 3.). Strelica na slici pokazuje izdanak odontoblasta u tubulu u predentinu. Neka istraživanja pokazala su da nastavci idu skroz do caklinsko-dentinskog spojišta. U tijelu je bazalno smještena ovalna jezgra i organele važne za sekrecijsku funkciju, u prvome redu endoplazmatski retikulum, Golgi aparat, mitohondriji i vezikule. Stanična tijela povezana su sljedećim spojevima: gap junctions (tjesni spoj ili nexus), tight junctions (nepropusni spoj) i dezmosomima. Odontoblasti su najaktivniji u primarnoj dentinogenezi i stvaranju reparatornog dentina.

U zoni bogatoj stanicama nalaze se preodontoblasti iz kojih mogu nastati novi odontoblasti. U tome pomažu čimbenici rasta (koštani morfogenetski protein BMP, transformirajući čimbenik rasta beta) u kombinaciji s tkivnim komponentama.

Fibroblasta ima najviše u koronarnoj pulpi. Produciraju i održavaju kolagen te osnovnu supstanciju tkiva, te djelomice mijenjaju strukturu pulpe pri bolesti. Umiru apoptozom i kad je potrebno zamijene se sazrijevanjem niže diferenciranih stanica.

Stanice imunološkog sustava čine oko 8% od svih stanica pulpe (1.). Nediferencirane mezenhimne stanice oko krvnih žila mogu se svrstati u fiksne ili pokretne histiocite. Pokretni histiociti (makrofazi) nastaju i iz mastocita koji migriraju iz žila. Te stanice su fagociti. Najuobičajeniji oblik polimorfonuklearnih leukocita u upalama pulpe su neutrofil, ipak nađu se i eozinofili i bazofili. U zdravoj pulpi nema neutrofila. Glavni su pri mikroapscesima te destruiranju i fagocitiranju bakterija i mrtvih stanica. Limfociti i plazma stanice nalaze se samo pri upali. Prate invaziju neutrofila u upalnu zonu, pokušavaju razoriti, oštetiti i neutralizirati



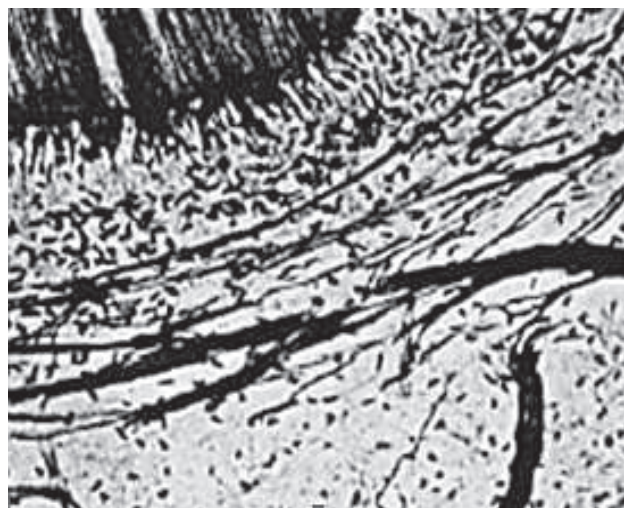
Slika 5. (preuzeto iz Principles and Practice of endodontics, Walton, Torabinejad)

strane tvari. Njihova prisutnost upućuje na perzistentne iritanse. Mastociti su prisutni u zdravoj i upaljenoj pulpi. Sadržavaju granule histamina i heparin. Degranulacijom se oslobađa histamin i uzrokuje vazodilataciju i porast permeabilnosti (3.).

Osim stanica, prisutne su i izvanstanične komponente. Dok je tip I kolagena karakterističan za dentin, u pulpi su prisutni tip I i tip III koje stvaraju fibroblasti. Prisutna je i mala količina tipa V. Nađena su tanka retikulinska vlakna, a elastičnih i oksitalanskih nema. S godinama se javlja porast kolagena u pulpi i porast organizacije vlakana u snopove. Apikalni dio pulpe ima više kolagena od koronarnog. Temeljnu supstanciju čine glikozaminoglikani, glikoproteini i voda u sol-gel stanju. Ona podupire stanice i predstavlja medij za transport hranjivih tvari i metabolita.

Kalcifikacije-pulpni kamenci ili dentikli mogu postojati kod mladih i starih, u normalnoj ili pak kronično upaljenoj pulpi. Nisu uzrok bolnim simptomima bez obzira na veličinu. Prema obliku dijele se na difuzne i linearne (slika 4.). Na slici 4. prikazani su pulpni kamenci u koronarnoj i radikularnoj pulpi. Veći kamenci su klinički značajni jer mogu blokirati pristup korijenskim kanalima i apeksu pri instrumentaciji. Podjela prema lokaciji: free stones (slobodni pulpni kamenci)- okruženi pulpom, attached stones (prirasli)-dodiruju dentin, embedded stones (intersticijski) potpuno okruženi dentinom.

Jedna, nekada i dvije aferentne krvne žile ulaze kroz apikalni foramen u pulpu. To su arteriole, koje su ogranci a. alveolaris inferior, a. alveolaris superior posterior i a. infra-orbitalis (1.). Arteriole su obložene kontinuiranim slojem glatkih mišića. Dijele se na metarteriole koje imaju glatke mišiće u skupinama i na prekapilare, a završavaju kapilarama u subodontoblastičnom sloju. Prekapilarni sfinkter strateški je lociran da bi regulirao protok krvi kapilarama.



Slika 6. (preuzeto iz Endodontics, Ingle, Bakland)

Prave kapilare nemaju glatkih mišića. One su fenestrirane, a fenestre (prozori) premoštene su tankom dijafragmom (3.). Postoje shunt sustavi, to su arterijsko-venske i vensko-venske anastomoze. Sve aferentne krvne žile i arterijsko-venski shuntovi imaju neuromuskularne mehanizme kontrole protoka krvi. Na kapilare se nastavljaju venule i čine eferentnu cirkulaciju pulpe. Povećavaju se međusobnim fuzioniranjem te izlaze iz pulpe kroz foramen. Stjenka im je tanka s malo glatkih mišića, obično su bez inervacije, pasivne i ne konstriktivne (slika 5.).

Krvni protok je reguliran lokalnim faktorima, senzornim i simpatičkim živcima. Tlak pulpnog tkiva je 6 mmHg, kapilarni tlak 35 mmHg, a venski 19 mmHg.

Limfne žile počinju kao male i slijepe cjevčice s tankim zidom. Pulpu napušta 1 ili 2 veće žile. Njihov sadržaj konačno se ulijeva u v. subclaviu i v. jugularis internu. Diskontinuiteti u stjenci omogućuju promet intersticijskom fluidu i limfocitima, uklanjanje eksudata, transudata i iritansa.

Druga i treća grana n. trigeminusa daju glavnu senzornu inervaciju gornjim i donjim zubima. Senzorni živci koji inerviraju pulpu imaju mijelinizirana i nemijelinizirana vlakna. Mijelinizirani aksoni se klasificiraju prema promjeru i brzini provođenja. A8 aksoni (promjer 1-6 μm) su sporo provodeći živci. A beta aksoni (promjer 6-12 μm) su brzo provodeći. Osjetljiviji su na dodir i pritisak. Brojni ogranci granaju se prema koronarno, gube mijelinsku ovojnicu i završavaju kao mali, nemijelinizirani ogranci ispod i oko odontoblasta ili uzduž odontoblastičnog izdanka u tubulima (1.).

Ispod odontoblasta tvore plexus Raschkow, a između odontoblasta interodontoblastični plexus Bradlaw (2.), (slika 6.). Na slici 6. prikazano je grananje živčanih snopova subodontoblastično (plexus Raschkow). Podraživa-

njem tih vlakana nastaje brza, oštra i dobro lokalizirana bol. Ogranci u tubulima ne tvore sinapse s odontoblastičnim izdancima, ali završavaju u bliskom kontaktu s njima. Nemijelinizirani nociceptivni aksoni ili C vlakna (promjer manji od 1 μm) uglavnom se nalaze u srži pulpe. Brzina provođenja je manja od brzine provođenja A β vlakana, a stimulacijom vlakana nastaje sporija, tuplja i difuznija bol (1.).

Periradikularna tkiva. periodont tkivo je koje okružuje korijen zuba i sastoji se od cementa, parodontnog ligamenta i alveolarne kosti. Ta se tkiva razvijaju iz dentalnog folikula koji okružuje caklinski organ-njihovo stvaranje počinje kad je počeo razvoj korijena. Nakon što je zub niknuo, cervikalni dio zuba je u kontaktu s epitelom gingive koji u kombinaciji s reduciranom caklinskim epitelom na caklini formira dentogingivni spoj. Ako je intaktan, taj spoj štiti periodont od iritansa iz usne šupljine.

Pulpa i periodont međusobno su povezani preko mjesta gdje žile i živci ulaze u korijen (apikalni foramen) te preko lateralnih i akcesornih kanalića. Zapravo, teško je reći gdje pulpa završava, a periodont počinje (1.).

Cement je tkivo nalik na koštano, koje pokriva korijen i omogućuje pričvršćenje za glavna parodontna vlakna (1.). Cement nije vaskulariziran, nema koštanih kanala ni lamela (4.). Razlikujemo celularni i acelularni cement (5.). Cement je deblji u području vrška korijena gdje se nalaze cementociti smješteni u lakunama. Cement je labilan, a na mehaničku silu reagira resorpcijom starog ili stvaranjem novog tkiva. Kada propadne parodontni ligament, cement odumire i može se resorbirati (4.).

Parodontni ligament posebna je vrsta gustog vezivnog tkiva (4.). Sadržava snopove kolagenih vlakana koji podupiru i učvršćuju zub u alveoli, absorbira okluzijske sile (1.), dopušta ograničeno pomicanje zuba i pri tome sprječava prijenos pritiska izravno na kost što bi uzrokovalo njezinu mjestimičnu resorpciju. Ima ulogu periosta alveolarne ko-

sti (4.). Veličina mu je varijabilna, kod mladih ljudi već od 0,21 mm. Parodontni ligament okružuju cementoblasti koji leže uz cement (koji stvaraju) i osteoblasti koji su uz kost. Između kolagenih vlakana prostor ispunjavaju glikozaminoglikani, a nalaze se i fibroblasti, rezervne stanice, makrofazi, krvni, limfni i živčani elementi. Ponekad se nađu i epitelni ostaci (Malassez) koji tijekom upala mogu proliferirati i tvoriti ciste. Vaskularizacija je opsežna (od superiornih i inferiornih ogranaka a. maxillaris, krvnih žila iz gingive i arteriola koje poskrbljuju pulpu). Prima autonomnu (simpaticički živci) i senzornu inervaciju. Senzorni živci potječu od V2 i V3. Velika vlakna su A beta, mala vlakna A5 i nemijelinizirana C vlakna. Mala vlakna provode bolne senzacije. Velika vlakna su mehanoreceptori, njihovih završetaka najviše ima u apikalnoj trećini. Visoko su osjetljiva i osjećaju mikro i makro pokrete zuba (1.).

Alveolarna kost tvori ležište zuba i u nju se vežu snopovi parodontnih vlakana (4.). Perforirana je zbog opskrbe žilama i živcima. Unatoč perforacijama, gušće je građe od kosti koja ju okružuje, te je jasno opaknija svojim izgledom u dentalnoj radiografiji. Na radiografu se označava kao lamina dura (1.). Alveolarna kost vrsta je nezrelog koštanog tkiva u kojem kolagena vlakna ne teku u lamelama kao u zreloom koštanom tkivu (4.), a prilagođena je stresu od kretanja zuba. Zbog pritiska koji nije konstantan, kost se stalno remodelira (resorpcija i apozicija) (1.).

LITERATURA

1. Walton, Torabinejad; Principles and Practice of ENDO-DONTICS, 3. izdanje
2. Zdenko Njemirovskij i suradnici; Klinička endodoncija
3. John I. Ingle, Leif. K. Bakland; Endodontics, 5. izdanje
4. L. C. Junqueira, J. Carneiro, R. O. Kelley; Osnove histologije
5. Jozo Šutalo i suradnici; Patologija i terapija tvrdih zubnih tkiva.