

# Što je centralni gigantocelularni granulom čeljusti?

Aleksandra Kovačević<sup>1</sup>  
Prof. dr. sc. Jakša Grgurević<sup>2</sup>

[1] studentica 6. godine

[2] Zavod za oralnu kirurgiju, Stomatološki fakultet Sveučilišta u Zagrebu

Centralni gigantocelularni granulom čeljusti (CGGČ) je patološka koštana promjena karakterizirana prisustvom divovskih multinuklearnih stanica u svojoj građi. Prema literaturi čini približno 7% svih benignih tumora čeljusti (1-3). U literaturi se osim ovoga naziva susreće i naziv reparatorni gigantocelularni granulom, koji je 1953. godine definirao Henry Jaffe i opisao je kao idiopatsku neoplastičnu proliferativnu leziju. Ovaj naziv danas više nije opravdan jer je ova vrsta promjene po svojoj prirodi više destruktivna no reparativna. Do 1953. godine CGGČ se smatrao inačicom gigantocelularnog koštanog tumora. Danas su to dva odvojena entiteta jer su različita ponašanja i terapijskih smjernica.

Iako se u potpunosti radi o benignoj leziji koja ne pokazuje znakove staničnih atipija, u manjem broju slučajeva GGGČ karakterizira agresivno ponašanje te sklonost pojave rekurentnih lezija. Chuong i sur. su 1986. godine prvi razlučili agresivne od neagresivnih lezija na temelju simptoma i znakova koje su susreli kod pacijenata, te dobivenih radioloških i histoloških nalaza (4).

Prema klasifikacije Svjetske zdravstvene organizacije (SZO) iz 1992. godine centralne gigantocelularne granulome ubrajamo u skupinu odontogenih tumora (podskupina: neoplazme i druge promjene u vezi s kosti) (Tablica 1). Osim ove podjele, CGGČ se često ubraja i u skupinu gigantocelularnih promjena čeljusti, promjene koje u svojoj građi imaju prisutne divovske (orijaške) stanice (Tablica 2).

## Etiologija

Etiologija CGGČ-a je nejasna. U literaturi se kao mogući uzrok nastanka navodi lokalna reakcija organizma na podražaj. Kao najvjerojatnije se spominje koštano krvarenje u vezi s traumom (5, 6), lokalne promjene u prokrvljenosti i koštana displazija (7), trauma tijekom ekstrakcije zuba (8), ili sumnja da se radi o proliferativnoj vaskularnoj leziji (9).

CGGČ se uglavnom pojavljuje u mlađoj životnoj dobi, 75% svih slučajeva javlja se prije 30. godine života. Češće se javlja kod žena, u omjeru 2:1 (10-13), no De Lange i sur. (2007.) smatraju se da se taj omjer smanjio te da se vršak učestalosti za muški spol nalazi između 10. i 14. godine života, a za ženski između 15. i 19. godine života.

Više od 70% lezija lokalizirano je u mandibuli (posebice u frontalnom području, često prelazeći središnju liniju), manje od 30% u području maksile (frontalno područje) (11). Vrlo rijetko

Tablica 1. Neoplazme i druge promjene u vezi s kosti (SZO 1992.). Preuzeto iz 5.

NEOPLAZME I DRUGE PROMJENE U VEZI S KOSTI	
Cementno osificirajući fibrom	Fibrozna displazija čeljusti
Neneoplastične koštane promjene	Cementno koštane displazije
	Periapikalna cementna displazija
	Floridna cementno-koštana displazija (gigantiformni cementom, multipli familijarni cementom)
	Druge cementno koštane displazije
Kerubizam (familijarna multilokularna cistična bolest čeljusti)	
Centralni gigantocelularni granulom	
Aneurizmska koštana cista	
Solitarna koštana cista (traumatska, jednostavna, hemoragična koštana cista)	

Tablica 2. Gigantocelularne promjene čeljusti

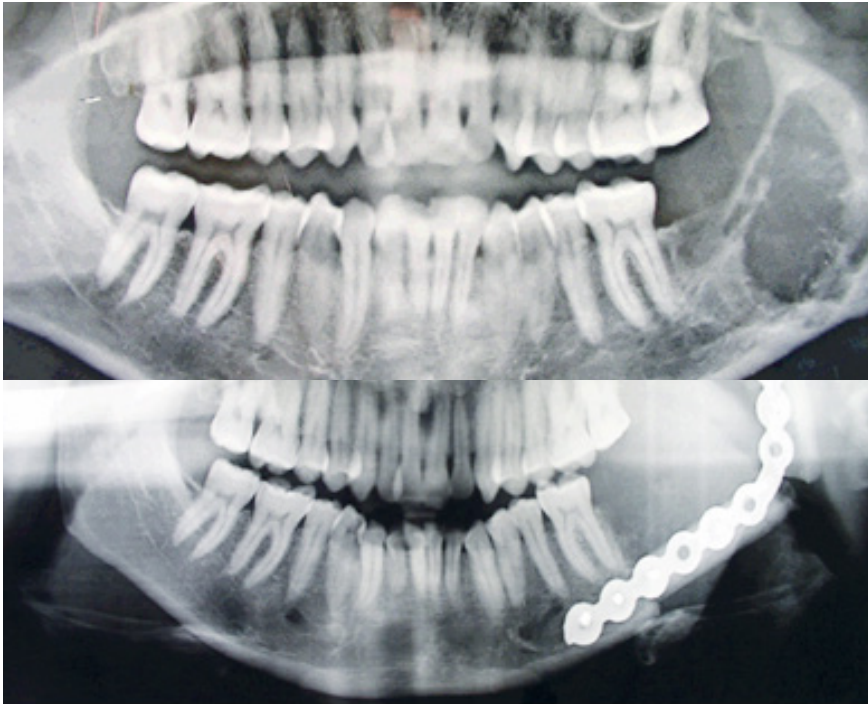GIGANTOCELULARNE PROMJENE ČELJUSTI
Periferni gigantocelularni granulom (gigantocelularni epulis)
Centralni gigantocelularni granulom
Smeđi tumor u hiperparatireoidizmu
Aneurizmska koštana cista
Kerubizam
Fibrozna displazija
Gigantocelularni koštani tumor

se CGGČ inicijalno javlja u samoj glavi kondila mandibule (14-17). Osim u području kostiju lica, druga najčešća lokalizacija CGGČ-a su male kosti šake i stopala (18). Uz izolirano javljanje, zabilježeni su i slučajevi u kojima su pacijenti uz CGGČ imali dijagnosticiranu i neurofibromatozu (tip 1), Noonan-ov sindrom, ili oboje (12).

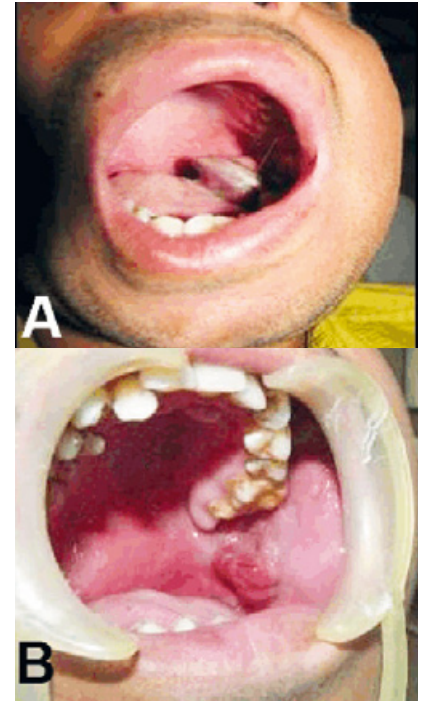
## Klinička slika

Za ponašanje CGGČ-a se ne može tvrditi da je prepoznatljivo, isto kao što ni radiološki

nalaz i PHD nisu patognomonični. CGGČ je najčešće asimptomatska lezija, otkriva se slučajno na radiološkoj snimci, ili se manifestira kao intraoralna bezbolna oteklina koja pacijenta dovodi u ordinaciju. Nasuprot tome, pacijent se može žaliti na bolove (5 – 11%) (19-21) i parestezije koji su praćeni pomakom zuba, resorpcijom korijena (30 – 43%) (22, 23) te lokalnom destrukcijom okolne kosti s posljedičnom asimetrijom lica. Tada se obično radi o lezijama agresivnog ponašanja i brzog rasta koje su nakon kirurške



Slika 1. Ortopantomogram 22-godišnjeg pacijenta s dijagnozom CGGČ-a u području lijevog ramusa mandibule. Nakon parcijalne mandibulektomije u rekonstrukciji je korišten ekstraoralni autogeni transplantat (fibula). Preuzeto iz (12)



Slika 2. Intraoralne fotografije pacijenta sa Slike 1. Slika A (godinu dana nakon parcijalne mandibulektomije (Dg. rekurentni CGGČ)). Slika B (dvije godine nakon parcijalne mandibulektomije postavljena ponovna Dg. rekurentnog CGGČ-a. Preuzeto iz (12).

kiretaže često praćene pojavom rekurentnih lezija. Babseth i suradnici 2011. godine opisuju slučaj izrazito agresivnog CGGČ-a desne maksile s prisutnom destrukcijom inferolateralne i medialne stijenke maksilarnog sinusa, dna orbite te posteriornim širenjem na bazu lubanje (24). Faktori za koje se smatra da pogoduju nastanku rekurentnih lezija su: klinička aktivnost lezije (72% kod CGGČ-a agresivnog ponašanja, 3% kod CGGČ-a neagresivnog tijeka), mlađi pacijenti, perforacija kortikalne kosti i veličina lezije (25).

Radiološki nalaz pokazuje radiolucetno područje koje može sadržavati sjene koje odgovaraju koštanim trabekulama; može biti multilokularno (približno u 60% slučajeva) (22, 23) ili unilokularno sa dobro ili loše definiranim

rubovima (10). Katkada daje sliku poput pjene od sapunice, dok su zubni korjenovi obično razmaknuti (5).

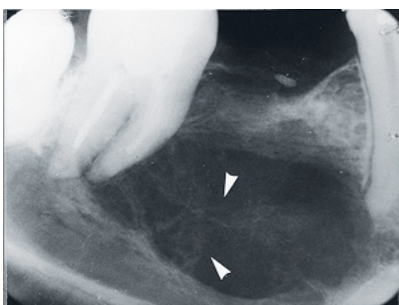
Histološke karakteristike CGGČ-a definirane su prema SZO-i kao intraosealno područje fibroznog celularnog tkiva s multiplim područjima krvarenja, nakupinama multinuklearnih divovskih stanica, s povremeno prisutnim trabekulama primarnog koštanog tkiva (10, 11). Divovske stanice smještene su nepravilno u nakupinama oko mjesta krvarenja, manje su od divovskih stanica gigantocelularnog koštanog tumora i često sadržavaju fagocitirane eritrocite (5). Postoje mišljenja da su divovske stanice slične osteoklastima te da su porijekla monocitnih prekursora čija se diferencijacija odvija pod utjecajem citokina kao što je ODF (osteoclast

differentiation factor) – može direktno stimulirati osteoklastogenezu (11). U preparatu su također vidljivi fibroblasti vretenasta oblika za koje se smatra da su vjerojatno proliferirane tumorske stanice (26). Te stanice pokazuju sličnost s osteoblastima (sposobne su stvarati osteoid), a također i podržavaju formiranje osteoklasta (De Lange i sur. 2006b., 2007.). Agresivni CGGČ-i pokazuju veći broj multinuklearnih divovskih stanica (Chuang i sur. 1986., Ficarra i sur. 1987.). Mikroskopski stanične atipije nisu vidljive kao ni drugi znakovi karakteristični za malignome.

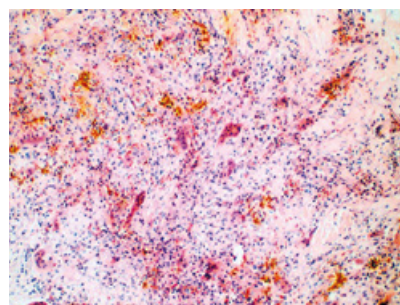
### Terapija

Najčešća terapija ovih lezija još uvijek je kirurška. Kako se u velikom broju slučajeva radi o djeci i pacijentima mlađe životne dobi – u liječenje su se postupno uvodile različite alternativne metode koje uključuju subkutanu (sc.) ili intralezijsku primjenu raznih vrsta lijekova. Takva vrsta terapije primjenjuje se kao samostalna ili u kombinaciji s kirurškom terapijom nakon što je došlo do smanjenja lezije. Na taj način se nastoje smanjiti koštani defekti koji zaostaju nakon kirurškog tretmana, kao i potreba za rekonstruktivnom kirurgijom kod uznapredovalih slučajeva. Prije početka liječenja uvijek je nužna histološka potvrda CGGČ-a i isključenje hiperparatireoidizma kao uzroka koštanih lezija.

Klasična terapija CGGČ-a je kiretaža granulomatoznog tkiva iz kosti. U obzir još dolaze kiretaža u kombinaciji s krioterapijom, i osteotomija en bloc. Ove radikalnije kirurške metode uglavnom se koriste kod pojave rekurentnih lezija te kod pacijenata s CGGČ-om agresivnog ponašanja. Makroskopski, u koštanoj se šupljini nađe crvenkasta spužvasta tkivna masa koja se



Slika 3. RTG nalaz CGGČ-a u području mandibularnih molara. Strelicama su označene sjene koje odgovaraju koštanim trabekulama (preuzeto s [dentistryandmedicine.blogspot.com](http://dentistryandmedicine.blogspot.com)).



Slika 4. Histološki nalaz CGGČ-a. H&E. (Preuzeto s [www.sarcomaimages.com](http://www.sarcomaimages.com))

relativno lako ljušti iz kosti (5). Infante-Cossio i sur. 2007. godine opisuju slučaj 48-godišnje pacijentice s pojavom rekurentne lezije u lijevoj molarnom području mandibule godinu dana nakon što je primarni CGGČ uklonjen kiretažom (27). Kao kirurška metoda za rekurentu leziju izabrana je en bloc resekcija mandibule. Rekonstrukcija je provedena upotrebom intraoralnog autogenog transplantata, bioaktivnog stakla i plazme bogate trombocitima (PBT) (27). PBT je komponenta vlastite pacijentove pune krvi koja sadržava koncentrirane trombocite, a njegovo davanje koštanim transplantatima ubrzava razvoj kosti i povećava njezinu gustoću (28). Kleinheinz i sur. (2003.) su uspoređivali utjecaj PBT-a na endotelne stanice i osteoblaste te došli do zaključka da PBT dovodi do aktivacije endotelih stanica, što posljedično ubrzava angiogenezu čime se indirektno ubzava osteogeneza. Nakon 24 mjeseca od operacije klinički i radiološki nalaz je bio uredan te su pacijentici kao dio isplanirane terapije ugrađena dva implantata u tretirani dio mandibule (27).

Harris je 1993. godine prvi zabilježio upotrebu kalcitonina u terapiji GCGČ-a (26). Kalcitonin pokazuje direktno inhibitorno djelovanje na osteoklaste, usporavanjem otpuštanja iona kalcija i fosfata iz kostiju, kao i na multinuklearne divovske stanice koje sadrže kalcitoninske receptore (10, 11, 26). De Lange i sur. (1999.) zabilježili su kompletnu remisiju svih lezija liječenih subkutanim injekcijama humanog kalcitonina tijekom 12-15 mjeseci. Danas se u liječenju CGGČ-a koristi kalcitonin životinjskog porijekla koji pokazuje puno jači učinak od humanog kalcitonina (26). Dolazi u obliku sc. injekcija ili nazalnog spreja. Pogrel i sur. 2003. bilježe kompletnu remisiju lezija kod 8 od 9 bolesnika liječenih sc. injekcijama tijekom 19 – 21 mjeseci. Moguće nuspojave kalcitoninske terapije su crvenilo i mučnina. Nedostatak u usporedbi sa kirurškom terapijom je dugotrajnost, te postoje mišljenja da bi ova vrsta terapije trebala biti rezervirana za rekurentne, multiple ili lezije agresivnog ponašanja.

Osim kalcitonina, kao alternativna metoda liječenja CGGČ-a uvedena je i intralezijska aplikacija kortikosteroida, koju su prvi predstavili Jacoway i sur. (29). Njihova upotreba pokazala se posebnice uspješnom u liječenju solitarnih lezija, te kao terapija izbora kod djece kada je postojala opasnost gubitka zuba ili zubnog zametka (11). Wendt i sur. su 2008. predstavili slučaj 8-godišnje pacijentice s dijagnozom asimptomatskog CGGČ-a u frontalnom maksilarnom području, postojala je pomičnost centralnih inciziva bez resorpcije korijena, uz perforaciju kortikalne kosti (30). Kao terapija izbora izabrano je liječenje kortikosteroidima. Pacijentici je jednom tjedno kroz 11 tjedana intralezijski aplicirano 2ml otopine triamcinolon acetonida (10mg/ml), i 0,5%-tni bupivakain u jednakim omjerima (30). Tijekom 6-ogodišnjeg praćenja pacijentice utvrđeno je postupno okoštavanje lezije, te na kraju potvrđen kompletan uspjeh terapije kliničkim i radiološkim nalazom (30). Nedostatak ovakve vrste terapije je dugotrajnost, te moguće sistemske nuspojave kortikosteroidne terapije.

Osim kalcitonina i kortikosteroida, u terapiji se također počeo primjenjivati interferon alfa (INF ) zbog mišljenja da bi CGGČ kao vaskularizirana lezija mogla reagirati na antiangiogeni terapiju. Abukawa i sur. utvrdili su da bi intramuskularne (im.) ili sc. injekcije INF mogle dovesti do diferencijacije mezenhimalnih matičnih stanica u osteoblaste, čime bi se potaklo stvaranje kosti u CGGČ-u (31). Ipak, postoje mišljenja da samostalna terapija INF ne može dovesti do kompletne remisije lezije te da bi se trebala primjenjivati kada ostale vrste terapija ne daju pozitivne rezultate.

### Diferencijalna dijagnostika

Lezije koje pokazuju sličnosti s CGGČ-om su brojne, te je njihovo razlikovanje neophodno uslijed različitog ponašanja i odgovarajućih terapijskih postupaka (Tablica 3).

Prilikom sumnje na CGGČ, u obzir uvijek dolaze i koštane promjene koje susrećemo kod

poremećaja paratiroidnih žlijezda povezanih s pojačanim lučenjem paratiroidnog hormona. Njih prema mehanizmu nastanka djelimo na primarni, sekundarni i tercijarni hiperparatiroidizam, te pseudohiperparatiroidizam.

Primarni hiperparatiroidizam je generalizirani poremećaj metabolizma kalcija, fosfora i pregradnje koštanog tkiva, uvjetovan prekomjernim stvaranjem paratiroidnog hormona u jednoj ili više paratiroidnih žlijezda (32). U prvom redu to je bolest odraslih osoba, najveća učestalost je između 20. i 50. godine života, s incidencijom 1:1000 u godini dana (32). Najčešći je uzrok adenom paratiroidne žlijezde (80%), zatim hiperplazija i karcinom žlijezde. Kao posljedica pojačanog lučenja hormona u organizmu dolazi do poremećene homeostaze minerala (Tablica 4) koja se manifestira na bubrezima, gastrointestinalnom traktu, kostima i živčanom sustavu.

Sekundarni hiperparatiroidizam nastaje kao odgovor na povećane potrebe za paratiroidnim hormonom kod bolesnika s manjkom, malapsorpcijom ili poremećajem metabolizma vitamina D, bolesnika s težim kroničnim zatajivanjem bubrega, bolesnika na hemodijalizi (32). Hipokalcemija je osnovni podražaj koji uzrokuje hiperplaziju paratiroidnog tkiva te posljedično pojačano lučenje paratiroidnog hormona.

I primarni i sekundarni hiperparatiroidizam vremenom dovode do koštanih promjena koje su makroskopski slične tumorima i često poliohistiocitne ili pseudocistične ili pseudotumorske koštane promjene se nazivaju »smeđim tumorima« i čine razvojnu fazu bolesti, u literaturi se često susreće naziv otitis fibrosa cystica von Recklinghausen. Iako nosi naziv »tumor«, histološki je riječ o endokrino uzrokovanom CGGČ-u koji se ne može razlikovati od CGGČ-a druge etiologije po kliničkoj slici, kao ni po RTG i PH nalazu.

Zbog toga je osnovno pravilo za stomatologa kada se sretne sa svakom centralnom gigantocelularnom promjenom čeljusti: uputiti pacijenta na osnovne laboratorijske pretrage krvi i mokraće kojima će se potvrditi, odnosno isključiti hiperparatiroidizam. O samom postojanju, odnosno odsustvu bolesti ovisi i smijer u kojemu će teći liječenje pacijenta. Pacijenti kod kojih je potvrđen hiperparatiroidizam liječe osnovnu bolest i samim time doći će do okoštavanja defekata, ako deformacija čeljusti perzistira nakon okoštavanja u obzir dolazi korektivni kirurški zahvat. Zahvat na čeljusti nikako ne dolazi u obzir prije paratiroidektomije (5).

Osim »smeđih tumora« hiperparatiroidizma, diferencijalno dijagnostički u obzir dolaze sve promjene koje sadržavaju multinuklearne stanice slična izgleda kao CGGČ (Tablica 2). Periferni gigantocelularni granulom (gigantocelularni epulis) za razliku od CGGČ-a se ne razvija u kosti, nego na alveolarnom grebenu najčešće u mandibuli na vestibularnom dijelu, interdentalno ili na bezzubom području grebena. Za razliku od CGGČ-a prekriven je višeslojnim pločastim epitelom. Karakteristično za epulis je da mu je baza uvijek uža od opsega, te da na površini sadrži impresije okolnih struktura kao što su jezik i zubi (33). Terapija epulisa je kirurška, ekscizijom se odstranjuje tvorba zahvaćajući i zdravo tkivo, a periost u cijeloj bazi izrasline se mora izljuštiti i

Tablica 3. Diferencijalna dijagnoza (DD) za CGGČ

DD prema PHD-u	»Smeđi tumor« u hiperparatiroidizmu
DD za solitarne lezije multilokularna izgleda	Ameloblastom Odontogena keratocista
DD za pacijente mlađe životne dobi	Ameloblastični fibrom Adenomatoidni odontogeni tumor
Ostalo	Pogledati Tablica 2.

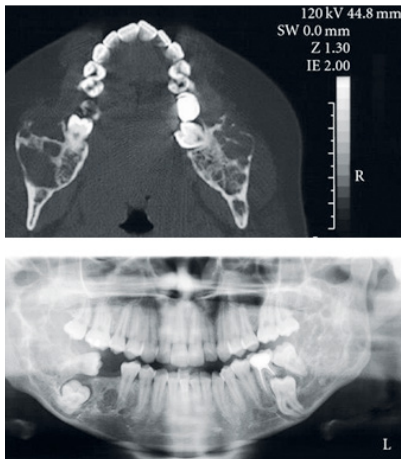
Tablica 4. Laboratorijski nalazi karakteristični za primarni i sekundarni hiperparatiroidizam

<b>NORMALNE VRIJEDNOSTI:</b>	- paratiroidni hormon: 15 – 65 (pg/ml) - kalcij (plazma): ~2,4 (mmol/L) - fosfati (plazma): odrasli: 1,0 - 1,3 (mmol/L) djeca: 1,3 – 1,6 (mmol/L) - alkalna fosfataza: M: 60 - 142 (U/L) Ž: 50 – 153 (U/L)
<b>PRIMARNI HIPERPARATIROIDIZAM</b> - povišena razina paratiroidnog hormona - hipofosfatemija - hiperkalcemija – hiperkalcemična kriza nastupa kod $eCa^{2+}$ u serumu iznad 4,0 mmol/L - hiperkalciurija (pogoduje stvaranju bubrenih kamenaca) - povišena razina alkalne fosfataze u plazmi	<b>SEKUNDARNI HIPERPARATIROIDIZAM</b> - povišena razina paratiroidnog hormona - hipokalcemija

ekscidirati (33).

Aneurizmatična koštana cista je benigna, pseudocistična, osteolitička lezija koja se vrlo rijetko javlja u području maksile i mandibule. Radiološki nalaz se ni po čemu ne razlikuje od CGGČ-a – najčešće je vidljiva multilokularna transparentna zona u čeljusti koja napuhuje kost (5). Terapija je kirurška, kiretaža ili parcijalna resekcija.

U gigantocelularne promjene čeljusti osim navedenih ubrajamo i kerubizam i fibroznu displaziju. Naziv kerubizam prvi je uveo Jones 1938. godine na temelju karakteristične kliničke slike i izgleda lica nalik na barokne anđele (34). Bolest se rijetko javlja unilateralno – u većini slučajeva bilateralno je zahvaćena mandibula, češće u dječaka u ranoj dojenačkoj dobi. U usnoj šupljini izrazito su prošireni alveolarni nastavci, s nepravilno raspoređenim zubima (5). Radiološki nalaz uključuje mnogobrojne cistične, septima ograničene šupljine u području molarne regije i angulusa koje podsjećaju na „penu sapunice“ (34). Kirurška terapija je indicirana tek nakon završenog rasta i razvoja kostiju, a sastoji se od modelacije deformiranih dijelova ličnog skeleta. Fibroznu displaziju ubrajamo u displastične koštane procese, naziv su 1942. godine uveli Lichtenstein i Jaffe. Bolest može zahvatiti jednu kost (monoostotični oblik), više kostiju (poliostotični oblik) ili zahvaća nekoliko kostiju u sklopu McCune-Albright sindroma (35). Oko 10% slučajeva monoostotične fibrozne displazije




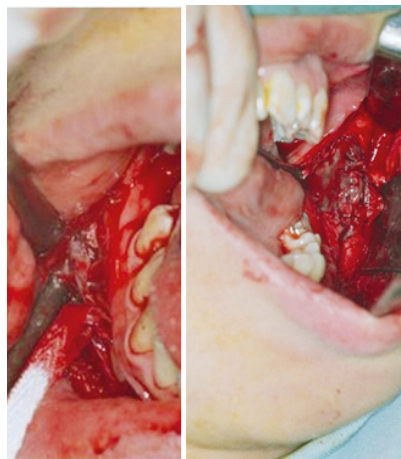
Slika 5. Aksijalni CT prikaz i ortopantomogram 18-ogodišnje pacijentice oboljele od kerubizma – bilateralna zahvaćenost retromolarnog područja mandibule s perforiranim vestibularnim kortikalnom. Preuzeto iz (36)

## LITERATURA

1. Austin LT Jr, Dahlin DC, Royer RQ. Giant-cell reparative granuloma and related conditions affecting the jawbones. *Oral Surg Oral Med Oral Pathol* 1959; 12:1285-95.
2. Waldron CA, Shafer WG. The central giant cell reparative granuloma of the jaws. An analysis of 38 cases. *Am J Clin*

pojavljuje se u čeljustima (5). Od laboratorijskih nalaza značajno je povišenje serumskih vrijednosti alkalne fosfataze, posebice u poliostotičnom obliku. Radiološki je vidljivo neostro ograničeno cistično prosvjetljenje kosti, koje ponekad daje sliku mutnoga stakla. Kao i kod kerubizma kirurška terapija se provodi nakon završenog rasta i razvoja kostiju, no u približno 25% slučajeva opisuju se ponovni rast remodeliranih koštanih dijelova (35).

Gigantocelularni koštani tumor je obično benigna, ali lokalno agresivan i nakon nepotpuna odstranjenja sklon recidivu, noseći sa sobom opasnost od prijelaza u sarkom (37). Za razliku od CGGČ-a gigantocelularni tumori su gotovo bez iznimke lokalizirani u metafizama dugih kostiju i rijetko zahvaćaju dijafizu (38). Najčešća mjesta su donji kraj femura i gornji kraj tibije, gornji kraj femura i humerusa (38). Rjeđe su zahvaćene druge kosti. Ove su neoplazme rijetke i obično se pojavljuju u trećem ili četvrtom desetljeću života. Tumor gotovo nikada ne nastaje u bolesnika čije sazrijevanje skeleta nije dovršeno (37). Obilježje ovih lezija je obilje multinuklearnih otjaških stanica koje podsjećaju na osteoklaste, odjeljenih stromom, stromalne stanice su pravi neoplastični elementi ovih tumora (37). Radiološki nailazimo na litičke nakupine poput „mjehurića od sapunice“, a takvu sliku može dati i CGGČ. Za razliku od CGGČ-a, nakon kirurškog odstranjenja pacijent se podvr-gava radioterapiji. 



Slika 6. Intraoperativni nalaz pacijentice sa Slike 5. Preuzeto iz (36)

3. Pathol 1966; 45:437-47.
3. Bataineh AB, Al-Khateeb T, Rawashdeh MA. The surgical treatment of central giant cell granuloma of the mandible. *J Oral Maxillofac Surg* 2002; 60:756-61.
4. Chuong R, Kaban LB, Kozakewich H, Perez-Atayde A. Central giant cell lesions of the jaws: a clinicopathologic study. *J Oral Maxillofac Surg* 1986; 44:708-13.
5. Knežević G i suradnici. *Oralna kirurgija*, 2. dio. Zagreb: Medicinska naklada;
6. Ustundag E, Iseri M, Keskin G, Muezzinoglu B. Central giant cell granuloma. *Int J Pediatr Otorhinolaryngol* 2002; 65:143-146.
7. Donoff RB, Rosenberg AE. Case records of the Massachusetts General Hospital. Weekly clinicopathological exercises. Case 20-1993. A 23-year-old woman with a rapidly enlarging intraoral mass after a tooth extraction. *N Eng J Med*. 1993; 328:1478-1483.
8. Unal M, Karaback T, Vayisoglu Y, Bagis HE, Pata YS, Akbas Y. Central giant cell reparative granuloma of the mandible caused by a molar tooth extraction: A special reference to the maneuver of drilling the surgical field. *Int J Pediatr Otorhinolaryngol* 2006; 70:745-748.
9. Vered M, Buchner A, Dayan D. Giant cell granuloma of the jawbones – a proliferative vascular lesion? Immunohistochemical study with vascular endothelial growth factor and basic fibroblast growth factor. *J Oral Pathol Med* 2006; 35: 613-9.
10. Farrier SL, Farrier JN, Smart MK, Nash ES. A 10-year review of the occurrence and treatment of central giant cell granulomas, in a District General Hospital. *J Oral Pathol Med* 2006; 35: 332-7.
11. Triantafyllidou K, Venetis G, Karakinaris G, Iordanidis F. Central giant cell granuloma of the jaws: a clinical study of 17 cases and a review of the literature. *Annals of Otolaryngology & Laryngology* 2011; 120(3):167-174.
12. Ahuja P, Rathore AS, Chhina S, Manchanda A. Aggressive central giant cell granuloma mimicking giant cell tumor. *IJCRI* 2011; 2(2):5-10.
13. Lombardi T, Bischof M, Nedir R, Vergain D, Galgano C, Samson J, Küffer R. Periapical central giant cell granuloma misdiagnosed as odontogenic cyst. *Int Endodontic J* 2006; 39:510-515.
14. Abu-EL-Naaj I, Ardekian L, Liberman R, Peled M. Central giant cell granuloma of the mandibular condyle: a rare presentation. *J Oral Maxillofac Surg* 2002; 60:939-941.
15. Tasanen A, von Konow L, Nordling. Central giant-cell lesion in the mandibular condyle. Report of a case. *Oral Surg Oral Med Oral Pathol* 1978; 45:532-539.
16. Shensa D, Nasseri S. Central giant cell reparative granuloma of the mandibular condyle. *J Oral Surg* 1978; 36:642-3.
17. Jadu FM, Pharoah MJ, Lee L, Baker GI, Allidina A. Central giant cell granuloma of the mandibular condyle: a case report and review of the literature. *Dentomaxillofacial Radiology* 2011; 40:60-64.
18. Yamaguchi T, Dorfman HD. Giant cell reparative granuloma: a comparative clinicopathologic study of lesions in gnathic and extragnathic sites. *Int J Surg Pathol* 2001; 9:189-200.
19. Neville BW, Damm DD, Allen CM, Bouquot JE. *Oral and maxillofacial pathology*, ed 4. Philadelphia: Saunders 2002; 705-740.
20. Spraggs PD, Roth J, Young-Ramsaran J, Goodwin WJ. Giant cell reparative granuloma of the maxilla. *Ear Nose Throat J* 1997; 76:445-446, 449.
21. Goaz PW, White SC. *Oral radiology*, ed2. St Louis: Mosby, 1987;608-611.
22. Ranjan V, Sunil MK, Kurien S, Kumar R, Moger G. Central giant cell granuloma.

- JIAOMR 2010; 22(1):45-48.
23. Whitaker SB, Waldron CA. Central giant cell lesions of the jaws. A clinical, radiologic, and histopathologic study. *Oral Surg Med Oral Pathol* 1993; 75:199-208.
  24. Nandimath KR, Naikmasur V G, Babshet MP. Central Giant Cell Granuloma - A Rare Presentation. *Webmed-Central ORAL MEDICINE* 2011; 2(1): WMC001466.
  25. Minic A, Stajcic Z. Prognostic significance of cortical perforation in the recurrence of central giant cell granulomas of the jaws. *J Craniomaxillofac Surg*. 1996; 24:104-108.
  26. Romero M, Romance A, Garcia-Recuero JI, Fernandez A. Orthopedic and orthodontic treatment in central giant cell granuloma treated with calcitonin. *Cleft Palate Craniofac J*. 2011; 48(5): 519-25.
  27. Infante-Cossio P, Martinez de Fuentes R, Carranza Carranza A, Torres Lagares D, Gutiérrez Pérez JL. Recurrent central giant cell granuloma in the mandible: surgical treatment and dental implant restoration. *Med Oral Patol Oral Cir Bucal* 2007; 12:E229-32.
  28. Farkaš N, Lovrinčić V. Plazma bogata trombocitima. *Sonda* 2008; 16: 23-5.
  29. Jacoway JR, Howell FV, Terry BC. Central giant cell granuloma: an alternative to surgical therapy [Abstract]. *Oral Surg Oral Med Oral Pathol* 1988:66:572.
  30. Wendt F, Torriani MA, Neutzling Gomes AP, Aver de Araujo LM, Torriani D. Intralesional corticosteroid injection for central giant cell granuloma: an alternative treatment for children. *J Dent Child* 2009; 76(3):229-32.
  31. Abukawa H, Kaban LB, Williams WB, Terada S, Vacanti JP, Troulis MJ. Effect of interteron-alpha-2b on porcine mesenchymal stem cells. *J Oral Maxillofac Surg* 2006; 64:1214-20.
  32. Petrač D i suradnici. *Interna medicina*. Zagreb: Medicinska naklada; 2009.
  33. Salarić I, Macan D, Alajbeg I. Epulis – podjela, patologija i diferencijalna dijagnostika. *Sonda* 2011; 21: 54-8.
  34. Čupar I i suradnici. *Kirurgija glave i vrata, knjiga druga*. Zagreb: Izdavački zavod Jugoslavenske akademije znanosti i umjetnosti; 1976.
  35. Regezi JA. Odontogenic cysts, odontogenic tumors, fibrousosseous, and giant cell lesions of the jaws. *Mod Pathol* 2002; 15(3):331-341.
  36. Fernandes Gomez M, Ferraz de Brito Penna Forte L, Mori Hiraoka C, Claro FA, Costa Armond M. Clinical and Surgical Management of an Aggressive Cherubism Treated with Autogenous Bone Graft and Calcitonin. *ISRN Dentistry* 2011; Article ID 340960, 6 pages. doi:10.5402/2011/340960
  37. Kumar V, Cotran RS, Robbins SL. *Osnove patologije 5ed*. Zagreb: Školska knjiga; 1994.
  38. Robbins SL. *Patologijske osnove bolesti, drugi svezak*. Zagreb: Školska knjiga; 1979.
  39. Austin LT Jr, Dahlin DC, Royer RQ. Giant-cell reparative granuloma and related conditions affecting the jawbones. *Oral Surg Oral Med Oral Pathol* 1959; 12:1285-95.
  40. Waldron CA, Shafer WG. The central giant cell reparative granuloma of the jaws. An analysis of 38 cases. *Am J Clin Pathol* 1966; 45:437-47.
  41. Bataineh AB, Al-Khateeb T, Rawashdeh MA. The surgical treatment of central giant cell granuloma of the mandible. *J Oral Maxillofac Surg* 2002; 60:756-61.
  42. Chuong R, Kaban LB, Kozakewich H, Perez-Atayde A. Central giant cell lesions of the jaws: a clinicopathologic study. *J Oral Maxillofac Surg* 1986; 44:708-13.
  43. Knežević G i suradnici. *Oralna kirurgija, 2.dio*. Zagreb: Medicinska naklada; 2003.
  44. Ustundag E, Iseri M, Keskin G, Muezzinoglu B. Central giant cell granuloma. *Int J Pediatr Otorhinolaryngol* 2002; 65:143-146.
  45. Donoff RB, Rosenberg AE. Case records of the Massachusetts General Hospital. Weekly clinicopathological exercises. Case 20-1993. A 23-year-old woman with a rapidly enlarging intraoral mass after a tooth extraction. *N Eng J Med*. 1993; 328:1478-1483.
  46. Unal M, Karaback T, Vayisoglu Y, Bagis HE, Pata YS, Akbas Y. Central giant cell reparative granuloma of the mandible caused by a molar tooth extraction: A special reference to the maneuver of drilling the surgical field. *Int J Pediatr Otorhinolaryngol* 2006; 70:745-748.
  47. Vered M, Buchner A, Dayan D. Giant cell granuloma of the jawbones – a proliferative vascular lesion? Immunohistochemical study with vascular endothelial growth factor and basic fibroblast growth factor. *J Oral Pathol Med* 2006; 35: 613-9.
  48. Farrier SL, Farrier JN, Smart MK, Nash ES. A 10-year review of the occurrence and treatment of central giant cell granulomas, in a District General Hospital. *J Oral Pathol Med* 2006; 35: 332-7.
  49. Triantafyllidou K, Venetis G, Karakinaris G, Iordanidis F. Central giant cell granuloma of the jaws: a clinical study of 17 cases and a review of the literature. *Annals of Otolaryngology & Laryngology* 2011; 120(3):167-174.
  50. Ahuja P, Rathore AS, Chhina S, Manchanda A. Aggressive central giant cell granuloma mimicking giant cell tumor. *IJCRI* 2011; 2(2):5-10.
  51. Lombardi T, Bischof M, Nedir R, Vergani D, Galgano C, Samson J, Küffer R. Periapical central giant cell granuloma misdiagnosed as odontogenic cyst. *Int Endodontic J* 2006; 39:510-515.
  52. Abu-EL-Naaj I, Ardekian L, Liberman R, Peled M. Central giant cell granuloma of the mandibular condyle: a rare presentation. *J Oral Maxillofac Surg* 2002; 60:939-941.
  53. Tasanen A, von Konow L, Nordling. Central giant-cell lesion in the mandibular condyle. Report of a case. *Oral Surg Oral Med Oral Pathol* 1978; 45:532-539.
  54. Shensa D, Nasser S. Central giant cell reparative granuloma of the mandibular condyle. *J Oral Surg* 1978; 36:642-3.
  55. Jadu FM, Pharoah MJ, Lee L, Baker GI, Allidina A. Central giant cell granuloma of the mandibular condyle: a case report and review of the literature. *Dentomaxillofacial Radiology* 2011; 40:60-64.
  56. Yamaguchi T, Dorfman HD. Giant cell reparative granuloma: a comparative clinicopathologic study of lesions in gnathic and extragnathic sites. *Int J Surg Pathol* 2001; 9:189-200.
  57. Neville BW, Damm DD, Allen CM, Bouquot JE. *Oral and maxillofacial pathology*, ed 4. Philadelphia: Saunders 2002; 705-740.
  58. Spraggs PD, Roth J, Young-Ramsaran J, Goodwin WJ. Giant cell reparative granuloma of the maxilla. *Ear Nose Throat J* 1997; 76:445-446, 449.
  59. Goaz PW, White SC. *Oral radiology*, ed2. St Louis: Mosby, 1987;608-611.
  60. Ranjan V, Sunil MK, Kurien S, Kumar R, Moger G. Central giant cell granuloma. *JIAOMR* 2010; 22(1):45-48.
  61. Whitaker SB, Waldron CA. Central giant cell lesions of the jaws. A clinical, radiologic, and histopathologic study. *Oral Surg Med Oral Pathol* 1993; 75:199-208.
  62. Nandimath KR, Naikmasur V G, Babshet MP. Central Giant Cell Granuloma - A Rare Presentation. *Webmed-Central ORAL MEDICINE* 2011; 2(1): WMC001466.
  63. Minic A, Stajcic Z. Prognostic significance of cortical perforation in the recurrence of central giant cell granulomas of the jaws. *J Craniomaxillofac Surg*. 1996; 24:104-108.
  64. Romero M, Romance A, Garcia-Recuero JI, Fernandez A. Orthopedic and orthodontic treatment in central giant cell granuloma treated with calcitonin. *Cleft Palate Craniofac J*. 2011; 48(5): 519-25.
  65. Infante-Cossio P, Martinez de Fuentes R, Carranza Carranza A, Torres Lagares D, Gutiérrez Pérez JL. Recurrent central giant cell granuloma in the mandible: surgical treatment and dental implant restoration. *Med Oral Patol Oral Cir Bucal* 2007; 12:E229-32.
  66. Farkaš N, Lovrinčić V. Plazma bogata trombocitima. *Sonda* 2008; 16: 23-5.
  67. Jacoway JR, Howell FV, Terry BC. Central giant cell granuloma: an alternative to surgical therapy [Abstract]. *Oral Surg Oral Med Oral Pathol* 1988:66:572.
  68. Wendt F, Torriani MA, Neutzling Gomes AP, Aver de Araujo LM, Torriani D. Intralesional corticosteroid injection for central giant cell granuloma: an alternative treatment for children. *J Dent Child* 2009; 76(3):229-32.
  69. Abukawa H, Kaban LB, Williams WB, Terada S, Vacanti JP, Troulis MJ. Effect of interteron-alpha-2b on porcine mesenchymal stem cells. *J Oral Maxillofac Surg* 2006; 64:1214-20.
  70. Petrač D i suradnici. *Interna medicina*. Zagreb: Medicinska naklada; 2009.
  71. Salarić I, Macan D, Alajbeg I. Epulis – podjela, patologija i diferencijalna dijagnostika. *Sonda* 2011; 21: 54-8.
  72. Čupar I i suradnici. *Kirurgija glave i vrata, knjiga druga*. Zagreb: Izdavački zavod Jugoslavenske akademije znanosti i umjetnosti; 1976.
  73. Regezi JA. Odontogenic cysts, odontogenic tumors, fibrousosseous, and giant cell lesions of the jaws. *Mod Pathol* 2002; 15(3):331-341.
  74. Fernandes Gomez M, Ferraz de Brito Penna Forte L, Mori Hiraoka C, Claro FA, Costa Armond M. Clinical and Surgical Management of an Aggressive Cherubism Treated with Autogenous Bone Graft and Calcitonin. *ISRN Dentistry* 2011; Article ID 340960, 6 pages. doi:10.5402/2011/340960
  75. Kumar V, Cotran RS, Robbins SL. *Osnove patologije 5ed*. Zagreb: Školska knjiga; 1994.
  76. Robbins SL. *Patologijske osnove bolesti, drugi svezak*. Zagreb: Školska knjiga;