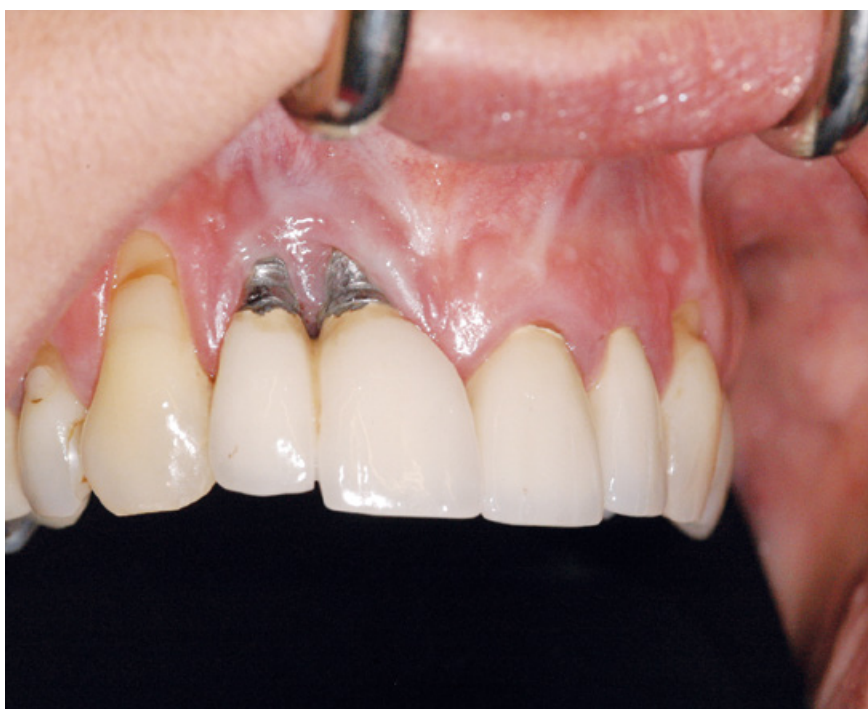

Pušenje kao faktor rizika kod ugradnje dentalnih implantata

Katarina Komar¹
Dr. sc. Davor Brajdić²

[1] studentica 3. godine
[2] Klinički zavod za oralnu kirurgiju, Stomatološki fakultet Sveučilišta u Zagrebu, Klinička bolnica Dubrava



Slika 1. Prikaz loše zacijeljelog tkiva s posljedičnom recesijom gingive. Preuzeto s: <http://www.dentalimplantsbirmingham.com/dental-implant-problems-2>

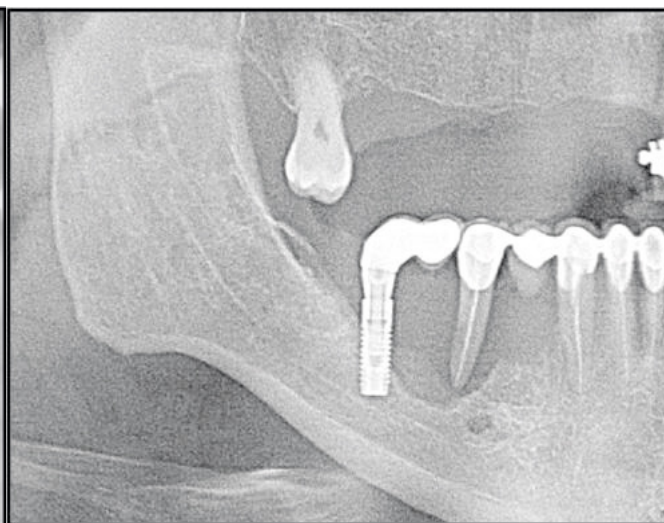
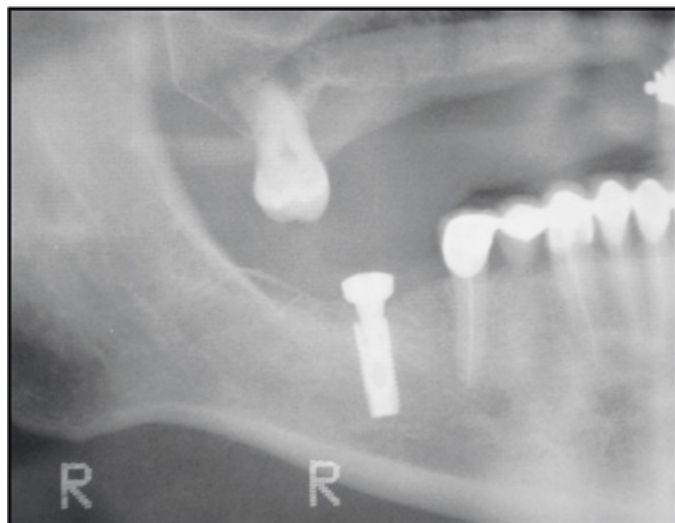
žila u upalnim područjima kod pušača spram nepušača, što je vjerojatno posljedica smanjenog izražaja adhezijskih molekula. Također, nikotin u oralnim sluznicama uzrokuje perifernu vazokonstrikciju. Zbog toga zaključujemo da bi se protok krvi kroz gingivu pod utjecajem nikotina trebao smanjiti. Ipak, zbog naglog porasta krvnog tlaka i ubrzanja srčane frekvencije, što povećava protok, istraživanja daju kontradiktorne rezultate što se tiče promjene protoka krvi kroz oralne sluznice. Osim toga, duhanski dim djeluje i na fibroblaste i matriks vezivnog tkiva, te kost i površinu korijena. Fibroblasti pod utjecajem duhanskog dima pokazuju smanjenu proliferaciju, ograničenu migraciju i stvaranje matriksa te slabu adheziju na površine (4). Pušenje uzrokuje resorpciju kosti i znatno usporava cijeljenje frakturirane kosti i okolnih tkiva, što je izuzetno bitno kod oporavka nakon ugradnje implantata (Slika 1). Retrospektivna studija Sveučilišta u Beču o utjecaju duhanskog dima na sluznicu oko implantata iz 1996. godine zaključuje kako pušači imaju veći rizik za razvoj periimplantitisa (5), kao i za uznapredovalu resorpciju kosti oko implantata (6) (Slika 2a i 2b). U izrazito rijetkim slučajevima pojava periimplantitisa i resorpcije kosti oko implantata može ukazivati i na ozbiljniju patologiju u obliku prekanceroznih lezija ili oralnog karcinoma, a takve se pojave vezuju uglavnom uz pacijente koji su već bolovali od nekog oblika navedenih bolesti te pokazuju povećanu sklonost malignoj pretvorbi (7) (Slika 3). Istraživanja pokazuju da gingivni plak pušača sadržava više bakterijskih vrsta povezanih s parodontitisom, između ostalih *T. forsythia*, *Treponema denticola* i *P. gingivalis*. Dokazano je da nema razlike u akumulaciji plaka kod pušača i nepušača, no razvoj upale kod pušača značajno je usporen. Poznato je da je upala, sve dok nije pretjerana, poželjan obrambeni mehanizam organizma, kojim on nastoji ograničiti i ukloniti štetnu noxsu, zbog čega je njena inhibicija pod utjecajem nikotina nepoželjna nuspojava. Pušenje također ima jak učinak na imunosni sustav, uzrokujući izravnu inhibiciju obrambenih funkcija polimorfonuklearnih (PMF) stanica. Inhibicija imunosnog sustava je posljedica triju mogućih mehanizama: smanjenja fagocitne sposobnosti PMF stanica, smanjenja broja stanica, te razvoja deficijencije adhezije leukocita (4). Na taj način moguć je lakši i brži razvoj infekcija, koje mogu otežati ili onemogućiti provedbu terapije.

Na početku implantološke terapije kliničar

Implantologija se kao relativno mlada grana stomatologije ubrzano razvija posljednjih 60-ak godina. Kao takva, usko je povezana s oralnom kirurgijom, što znači da su otvaranje žive rane u usnoj šupljini, rad na mekim i tvrdim tkivima te naposljetku cijeljenje istih osnovne komponente implantološke terapije. Za uspjeh cjelokupne terapije izuzetno je bitno da, osim dobro izvedenog zahvata, i cijeljenje prođe u što je moguće boljem redu. Upravo na ovoj razini djeluju mnogi izvanjski modificirajući faktori, a u najbitnije spadaju pušenje cigareta, konzumacija alkohola i slaba higijena. Brojna istraživanja, kao i klinička praksa, pokazuju da je pušenje faktor koji na više razina izuzetno povećava rizik za pojavu komplikacija, kao i konačni neuspjeh kod ugradnje dentalnih implantata (1). Znanstvenici sa Sveučilišta Murcia u Španjolskoj u zaključku studije iz 2007. donose kako pušači imaju i do 11 puta veći rizik za neuspjeh implantološke terapije u usporedbi s nepušačima (2).

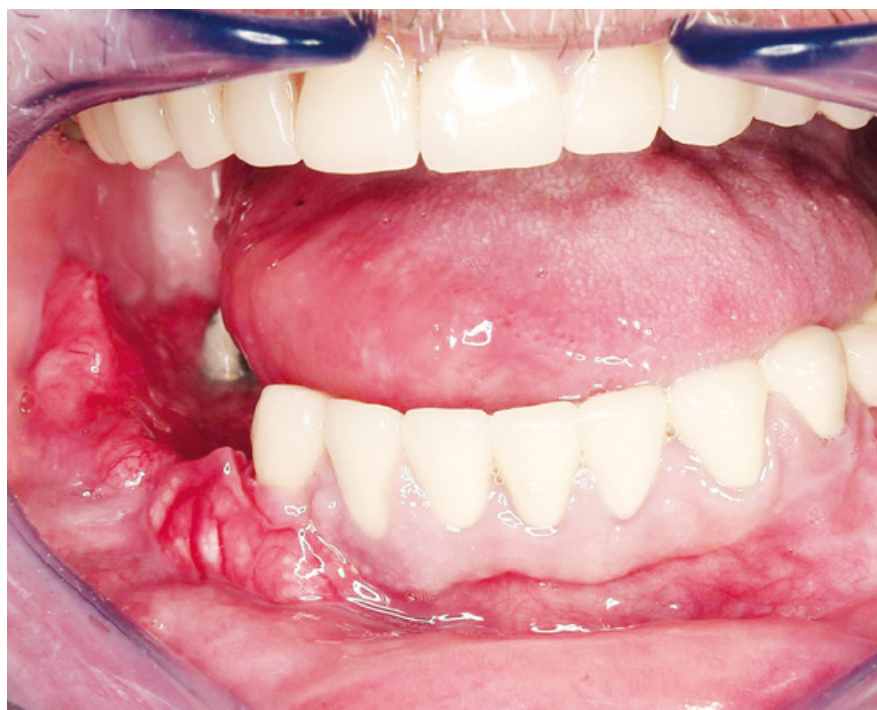Indikacije za ugradnju dentalnih implantata jesu bezuba gornja ili donja čeljust, djelomična bezubost i manjak jednog zuba. Kontraindikacije mogu biti relativne i apsolutne, a dijele se na lokalne, općemedicinske (u koje spada i pušenje) i kontraindikacije uzrokovane psihičkim stanjima (3).

Duhanski dim složena je mješavina više od 4000 različitih sastojaka, od toga i do 60 karcinogenih. Neke od sastojaka čine ugljikov monoksid, vodikov cijanid, reaktivni kisikovi radikali te konačno nikotin, kao glavna psihoaktivna tvar odgovorna za razvoj ovisnosti. Sastojci iz duhanskog dima na više razina modificiraju odgovor domaćina: utječu na mikrovaskulaturu i protok krvi kroz oralnu sluznicu, djeluju na mikrobiologiju oralnog plaka, utječu na humoralni i stanični imunosni sustav, te preko citokina i adhezijskih molekula dovode do raznih promjena. Histološke usporedbe pokazale su manje krvnih



Slika 2a. RTG slika pacijenta neposredno nakon ugradnje implantata. Preuzeto iz (7).

Slika 2a. Slika 2b. RTG slika istog pacijenta 2 godine nakon provedene implantološke terapije, vidljiva resorpcija kosti u području oko implantata. Preuzeto iz (7).



Slika 3. Planocelularni karcinom koji zahvaća gingivu manibule u regiji 42-47. Preuzeto iz (7).

mora biti u stanju ocijeniti je li pacijent podoban za provedbu zahvata. Kronični pušači koji nemaju kontrolu nad svojom ovisnošću, a k tome ne održavaju redovito higijenu, apsolutna su kontraindikacija za provedbu terapije. Kod pušača koji održavaju zadovoljavajuću oralnu higijenu i sposobni su na neko vrijeme apstinirati od cigarete zbog potreba terapije, potrebno je provesti periimplantološki protokol apstinencije – 1 tjedan prije i 8 tjedana nakon implantacije potrebno je apstinirati od pušenja. Tako se omogućuje nužno cijeljenje tkiva, bez izravnih štetnih utjecaja duhanskog dima na otvorenu ranu. Mnogim pacijentima pušačima ugradnja dentalnog implantata može biti dobra prilika da se potpuno odviknu od pušenja. Također, dokazano je da bivši pušači imaju manji rizik za neuspjeh terapije od sadašnjih pušača. Prestanak pušenja rezultira poboljšanim parodontnim zdravljem te povećava šanse za uspješnu implantaciju (8). Kliničko iskustvo pokazuje da je, usprkos poražavajućim rezultatima istraživanja o povezanosti pušenja i implantacije, puno bitnija stavka pacijentova redovita oralna higijena i suradnja sa stomatologom. Ukoliko pacijent pokaže volju i odlučnost da svoju pušačku naviku makar na kraće vrijeme podredi uspjehu implantološke terapije, velike su šanse za uspjeh iste. **fi**

LITERATURA

1. Schwartz-Arad D, Samet N, Samet N, Mamlider A. Smoking and complications of endosseous dental implants. *J Periodontol.* 2002;73(2):153-7.
2. Sánchez-Pérez A, Moya-Villaescusa MJ, Caffesse RG. Tobacco as a Risk Factor for Survival of Dental Implants. *J Periodontol.* 2007;78(2):351-9.
3. Knežević G. i sur. Osnove dentalne implantologije. Zagreb: Školska knjiga;

- 2002.
4. Lindhe Jan i sur. Klinička parodontologija i dentalna implantologija. IV. izdanje. Zagreb: Nakladni zavod Globus; 2004.
5. Haas R, Haimbock W, Mailath G, Watzek G. The relationship of smoking on peri-implant tissue: a retrospective study. *J Prosthet Dent.* 1996;76(6):592-6.
6. DeLuca S, Habsha E, Zarb GA. The effect of smoking on osseointegrated dental implants. Part II: Peri-implant bone loss. *Int J Prosthodont.* 2006;19(6):560-6.
7. Zajc I, Dediol E, Uglešić V, Brajdić D, Ma-

- can D. Planocelularni karcinom gingive u blizini dentalnih implantata: poster prezentacija. 4. međunarodni kongres Društva za dentalnu implantologiju. 2011.
8. Bain CA. Smoking and implant failure—benefits of a smoking cessation protocol. *Int J Oral Maxillofac Implants* 1996;11(6):756-9.