

Ekstrakcije zuba kod pacijenata na antikoagulantnoj terapiji

Eva Klarić, dr. stom.¹

prof.dr.sc. Irina Filipović Zore²

[1] Zavod za endodonciju i restaurativnu stomatologiju, Stomatološki fakultet Sveučilišta u Zagrebu

[2] Zavod za oralnu kirurgiju, Stomatološki fakultet Sveučilišta u Zagrebu

Bolesnici koji uzimaju oralnu antikoagulantnu terapiju u svrhu prevencije ili liječenja kardiovaskularnih bolesti, česti su pacijenti u stomatološkim ambulantama, te se u nemalom broju neprimjereno tretiraju ili što je češći slučaj, upućuju i kod jednostavnih zahvata oralnom kirurgu. Ustaljeno je mišljenje da se oralna antikoagulantna terapija mora prekinuti prije, kao i kratko vrijeme nakon stomatološkog zahvata. Obzirom da su nuspojave pri skidanju pacijenata s antikoagulantne terapije znatne i bitne, suvremeni svjetski protokoli kod ekstrakcije zuba sugeriraju da to više nije nužno. U bolesnika na antikoagulantnoj terapiji u terapijskim vrijednostima nakon zahvata ekstrakcije teoretski postoji minimalan rizik od krvarenja, dok prekidom terapije rizik može biti znatno povećan zbog moguće trombembolije. Vađenje zuba može se izvesti bez prekida antikoagulantne terapije uz primjenu lokalnih mjera hemostaze pomoću želatinoznih spužvi, šavovima i/ili ispiranjem usne šupljine traneksamičnom kiselinom, koje sprječavaju pojavu produženog krvarenja.

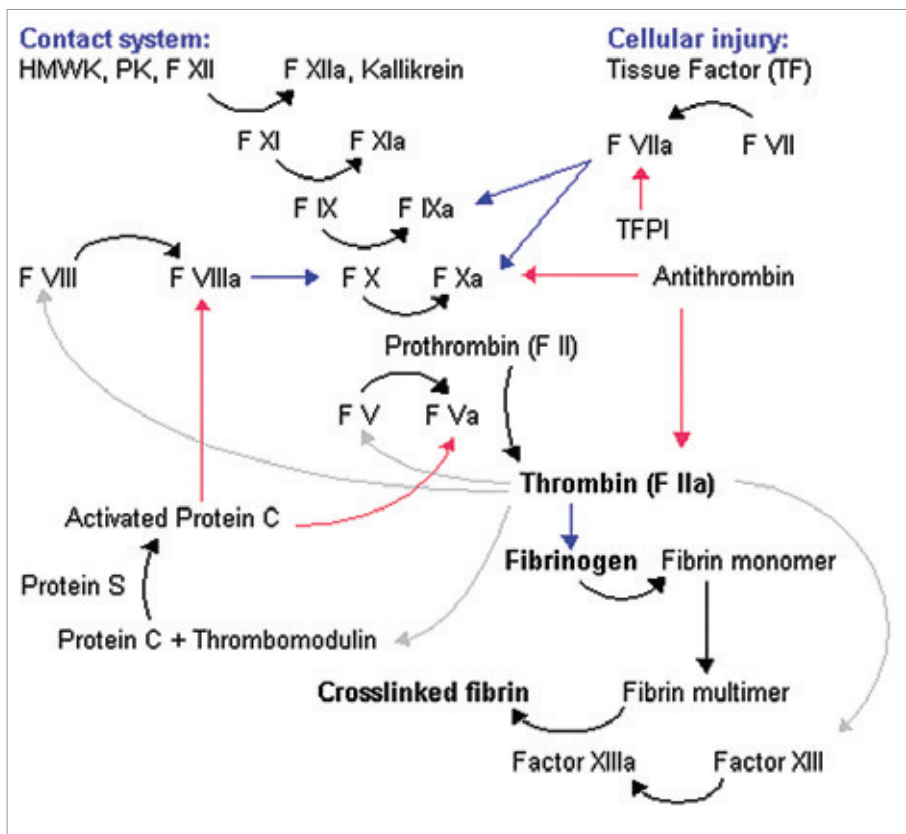
Izvođenje kirurškog zahvata u ustima, bilo da se radi o nekomplikiranoj ekstrakciji zaostalog korijena ili složenom vađenju umnjaka, predstavlja traumu i oštećenje svih okolnih pripadajućih tkiva, sluznica, parodonta i kosti. Trauma, pored prekida integriteta tkiva dovodi i do oštećenja, kao i kidanja krvnih žila. Svako oštećenje perifernih arteriola i kapilara aktivira hemostazu, fiziološki mehanizam kojim se zaustavlja krvarenje i nastavlja se daljnjim cijeljenjem povrijeđenog područja.

Fiziološkoj hemostazi u usnoj šupljini pridonose i enzimi, kao i sastav sline. Fibrinolitička aktivnost sline je smanjena

zbog prisutnosti inhibitora fibrinolize koji potječu iz krvi i eskudata rane. Kada se krvarenje i eskudacija smanje, fibrinolitička aktivnost sline se povećava. Plasminogen, kao i aktivator plasminogena, u fiziološkim uvjetima nalaze se u stanicama oralnog epitela i sulkusne tekućine, te nakon kirurškog zahvata potiču fibrinolizu, tj. razgradnju krvnog ugruška (1).

Kompleksan mehanizam hemostaze te stanja i lijekova koji mogu djelovati na nju, stomatolog mora usvojiti kako bi u svakodnevnoj praksi predvidio komplikacija

cije u smislu neočekivanog ili vremenski predugog krvarenja. Izvježbanost i poznavanje svih dostupnih lokalnih i općih mehanizama kontrole hemostaze i opremljenost materijalima i sredstvima za kontrolu iste, mora biti zadovoljena u svakoj stomatološkoj ordinaciji. S druge strane, nepoznavanje djelovanja antikoagulantne terapije i komplikacija koje se mogu javiti, kao i neopremljenost ambulante, često nepotrebno iziskuje slanje relativno zdravog, medicinski zbrinutog pacijenta u specijalističke, oralnokirurške ambulante,



Slika 1. Unutarnji put zgrušavanja krvi



Perfect dental solutions by



Franje Galinca 19a
42000 Varaždin, Croatia
E-mail: info@maico.hr
Web: www.maico.hr

Telefon / fax:
++385 42 261-330
++385 42 261-331
++385 42 261-336

radi manjih rutinskih zahvata, što pacijente izlaže nepotrebnom vremenu odlaganja zahvata, nepotrebnom putovanju i opterećenju specijalističkih ustanova.

Fiziologija hemostaze

Hemostaza u zdravih pojedinaca obuhvaća interakciju između 4 biološka sistema: stjenke krvne žile, trombocita, sistema zgrušavanja krvi i fibrinolitičkog sistema (1).

U prvoj fazi, na mjestu oštećenja krvne žile oslobađa se serotonin i tromboksan A2 te nastupa jaka vazokonstrikcija, što usporava i zaustavlja oticanje i gubitak krvi kroz oštećenu krvnu žilu.

U drugoj fazi prevladava nakupljanje trombocita, njihova degranulacija i sveživanje na izložena kolagena vlakna krvnih žila na mjestu ozljede kao posljedica aktivacije trombina. Aktivacija fibrinogena, uz nakupljanje trombocita i fibrina stvara tromb koji u potpunosti zatvori sam volumen krvne žile i sprečava istjecanje krvi iz nje (slika 1).

Treća koagulacijska faza nastupa kao posljedica oslobađanja promotora iz trombocita i iz oštećenog zida žile; adenozin-difosfata (ADP), tromboksana A2 (TXA2), serotoninina, faktora V, pojedinih fosfolipida i drugih, koji aktiviraju više faktora koagulacije.

Četvrta faza određena je specifičnostima fibrinolize, mehanizmima razgradnje tromba i to pod utjecajem plazmina. Plazmin, koji se normalno nalazi u plazmi i slini u obliku dva prekursora, aktivira se u kontaktu s fibrinom, te se isti razgrađuje. Poremećaj koncentracije i/ili aktivacije plazmina u krvi može dovesti do komplikacija u smislu fibrinolize i razgradnje ugruška, a time i do produženog krvarenja i dugotrajnog cijeljenja rane (2).

International normalized ratio (INR), international sensitivity index (ISI)

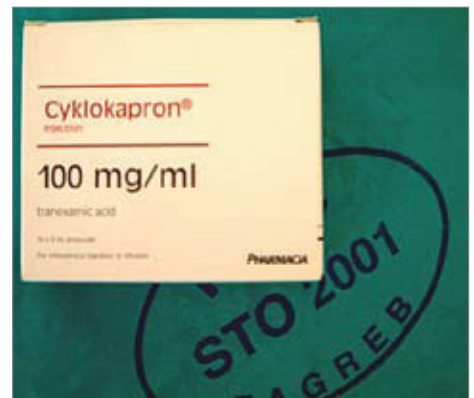Iskazivanje protrombinskog vremena (PV) kao vrijednosti INR je uveden, kako bi se vrijednosti PV iz različitih laboratorija mogle uspoređivati, jer je PV ovisilo o porijeklu tkivnog tromboplastina koji se koristio za laboratorijsko određivanje PV-a. INR se izračunava kao $(PV \text{ pacijenta} / PV \text{ kontrole})^{ISI}$ gdje je PV kontrole

izračunata srednja vrijednost PV iz baze-na zdravih davatelja krvi, a ISI označava vrijednost ovisno o tromboplastinu i ima vrijednost 0.8-2.4 (3).

Svjetska zdravstvena organizacija (WHO) predlaže uporabu international normalized ratio (INR) za izražavanje PV vrijednosti. Vrijednosti INR provjeravaju se na dan zahvata ili dan ranije. Manji oralnokirurški zahvati mogu biti provedeni bez prilagođavanja kumarinske doze (Marivarin) kod pacijenata s INR manjim od 3.5, koristeći pri tome lokalne i topikalne mjere hemostaze. Lokalne metode kao što su resorbilne gelatinske spužve i multipli šavovi, samostalno ili u kombinaciji s fibrinskim ljepilom ili vodenom otopinom traneksamične kiseline za ispiranje usta, rezultiraju zadovoljavajućom hemostazom (1). (Tablica I.)

Warafin (Marivarin®, Krka)

Warafin je antagonist vitamina K koji oslabljuje jetrenu sintezu koagulacijskih faktora II, VII, IX i X i endogenog proteina C i S djelujući na intrinzični i ekstrinzični put koagulacije, rezultirajući oštećenjem formiranja fibrina. Oralni antikoagulansi poput warfarina koriste se prvenstveno u profilaksi i liječenju venske tromboze i za prevenciju sistemskog embolusa sa srcem kao njegovim izvorom.



Slika 2. Injekcijska otopina Cyclokaprona koja se koristila za ispiranje usta

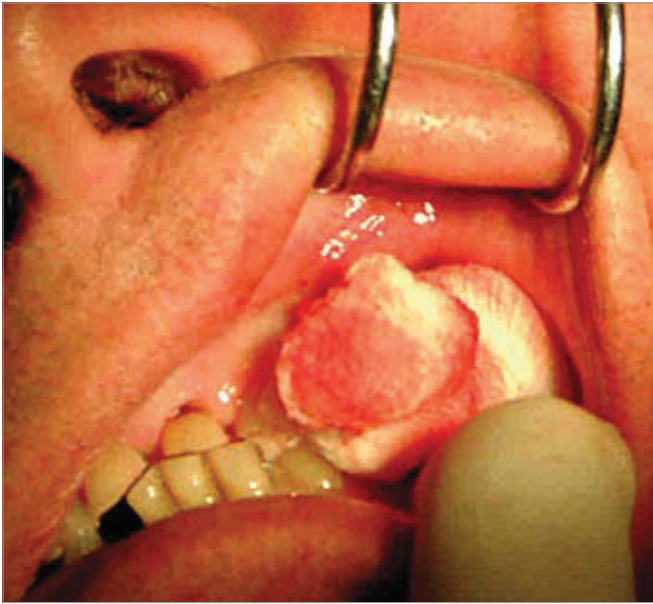Cilj antikoagulansa je smanjiti koagulacijsku sposobnost krvi na optimalan razmjerni unutar kojega je pacijent zaštićen od pojave tromboze, izlažući se pri tome malom riziku spontanog krvarenja. Warafin se brzo apsorbira iz gornjeg dijela gastrointestinalnog trakta, jako je vezan za proteine, ali samo je slobodna frakcija farmakološki aktivna. Poluvrijeme života je nezavisno o dozi, ali se obično smanjuje u vremenu od 35-45 sati. Metabolizira se u jetri i izlučuje putem bubrega (4). Warfarinska terapija se daje u niskoj dozi (terapija niskog intenziteta) za stanja kao što su liječenje i prevencija venske tromboze. U većim do-

Tablica I. Preporučene terapijske doze Wararina

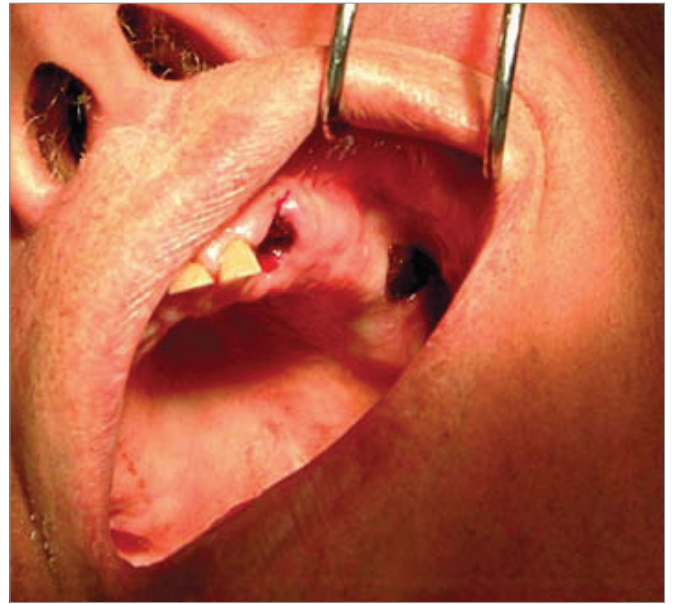Niske vrijednosti (INR* 2.5 s razmjerom od 2.0 do 3.0)
Profilaksa venske tromboze (operacije visokog rizika)
Liječenje venske tromboze
Liječenje plućne embolije
Prevenција sistemске embolije
<ul style="list-style-type: none"> ➤ Umjetni srčani zalisci ➤ Akutni MI ➤ Fibrilacija atrijsa ➤ Valvularna srčana bolest
Visoke vrijednosti (INR 3.0 s razmjerom od 2.5 do 3.5)
Umjetni srčani zalisci
Prevenција ponovnog infarkta miokarda
Liječenje tromboze povezane s antifosfolipidnim antitijelima

INR, International normalized ratio.

Preuzeto iz: Hirsh J, Fuster V. AHA medical/scientific statement. Guide to anticoagulant therapy, part 2: oral anticoagulants. Circulation 1994;89:1469-80, i Rodgers GM. Thrombosis and antithrombotic therapy. U: Lee GR, Foerster J, Lukens J, Paraskevas F, Greer JP, Rodgers GM, eds. Wintrobe's clinical hematology. 10th ed. Philadelphia: Lippincott Williams&Wilkins, 1999. p 1781-821. (5)



Slika 3. Vanjska kompresija ekstrakcione alveole gazom natopljenom otopinom Cyklokaprona



Slika 4. Kontrola krvarenja pola sata nakon ekstrakcije kod pacijenata na marivarinskoj terapiji

zama (terapija visokog intenziteta) daje se pacijentima s umjetnim srčanim zaliscima ili za prevenciju ponovnog miokardijalnog infarkta. Preporučena INR vrijednost za pacijente na terapiji niskog intenziteta je 2.5 u razmjeru od 2.0 do 3.0. Za pacijente na terapiji visokog intenziteta antikoagulacije vrijednost INR je 3.0 s razmjerom od 2.5 do 3.5 (5).

Blizak je odnos između vrijednosti INR i rizika pojave krvarenja. Rizik značajno raste jednom kada INR prijeđe 4, a naglo s vrijednostima INR većim od 5. S namjerom zaustavljanja warfarina kada je njegov učinak u porastu, vitamin K₁ može biti primijenjen, a koagulacijski faktori zamijenjeni ubrizgavanjem koncentrata protrombinskog kompleksa (PCC) ili svježe smrznute plazme (FFP). Vitamin K₁ dostupan je u obliku tableta za oralnu primjenu ili ampula za intravensku ili oralnu primjenu. Preporuča se oralna primjena, osim ako je potrebno vrlo brzo smanjenje antikoagulantnog učinka (6).

Faktori okoliša kao što su lijekovi, prehrana, alkohol i razna stanja i bolesti mogu izmijeniti farmakokinetiku warfarina (7).

Pacijenti koji su pod visokim rizikom od razvoja trombembolije i koji uzimaju oralne antikoagulanse, mogu ih zamijeniti nefrakcioniranim heparinom. On aktivira

antitrombin III i na taj način inaktivira aktivni protrombin (faktor IIa) kao i faktore IX, X, XI i XII i plazmin. Također sprječava pretvorbu fibrinogena u fibrin. Njegov antidot je protamin-sulfat. U slučajevima u kojima pacijent prima heparin, obavezna je hospitalizacija nekoliko dana prije, oralna terapija je prekinuta, a intravenska primjena heparina kao i mjerenje PV traje 4-6 sati prije zahvata, kada se heparinska terapija prekida.

Heparin niske molekulske težine (low molecular weight heparin – LMWH) se može koristiti kao učinkovita zamjena heparinu za pacijente koji su pod visokim rizikom od razvoja trombembolije (1).

Aspirin (acetilsalicilna kiselina) ireverzibilno smanjuje agregaciju trombocita i koristi se u prevenciji kardiovaskularnih oboljenja kao i moždanog udara. Čak i male doze mogu produžiti vrijeme krvarenja. Za nekomplikirane ekstrakcije 1-3 zuba, uglavnom je nepotrebno prekidati terapiju aspirinom (100 mg dnevno) (1).

Pacijenti koji su na terapiji heparinom rijetki su u svakodnevnoj stomatološkoj praksi. To su uglavnom pacijenti na hemodijalizi uzrokovanoj zatajenjem bubrega. Zbog kratkog poluživota heparina (oko 5 sati) njegov učinak je kratak i stomatološki zahvat se može sa sigurnošću izvesti na dan između dviju dijaliza (8).

Tablica II. Mjere lokalne hemostaze kod pacijenata na marivarinskoj terapiji

- › Lokalni anestetik
- › Kontrolirana, minimalno traumatska kirurška tehnika
- › Lokalna kompresija gazom
- › Šavovi
- › Apsorbirajuća sredstva (Gelatamp®)
- › Traneksamična kiselina, za ispiranje usta (Cyklokapron®) ili
- › Fibrinsko ljepilo

Preuzeto iz: Carter G, Goss AN, Lloyd J, Tocchetti R Current concepts of the management of dental extractions for patients taking warfarin. Australian Dental Journal 2003; 48(2): 89-96

Lokalna kontrola hemostaze

Ramström i sur. su prvi dokazali da ispiranje usta traneksamičnom kiselinom značajno zaustavlja krvarenje nakon oralnokirurškog zahvata. Korišteno je 10 ml vodene otopine 4.8% traneksamične kiseline (TK), kojom su pacijenti poslijeoperativno ispirali usta (slika 2). Pacijenti su instruirani da ispiru usta slijedećih 7 dana s 10 ml otopine dvije minute, četiri puta dnevno (9).

TK sprječava proteolitičku razgradnju fibrina zaustavljajući vezivanje plazminogena i plazmina. 4.8% otopina se pokazala vrlo učinkovitom u smanjenju krvarenja nakon zahvata, s beznačajnom sistemskom apsorpcijom. Prednost lokalne inhibicije fibrinolize u pacijenata na antikoagulantnoj terapiji je njezina jednostavna primjena i učinkovitost, te nepojavljivanje opasnih nuspojava (10). U praksi to podrazumijeva da je kod svakog pacijenta na antikoagulantnoj terapiji potrebno najprije detaljno prikupiti podatke iz anamneze (dob, spol, lijekovi), kao i vrijednosti krvnih testova (PV i INR). (Tablica II.)

Nakon ekstrakcije, alveolu je nužno temeljito iskohleirati, te u svaku alveolu postaviti komad apsorbirajućeg hemostatika, npr. Gelatamp® (Roeko) natopljenog u vodenu otopinu traneksamične kiseline. Također je natopljena gaza sa 3.4 ml otopine traneksamične kiseline (Cyklokapron®), u koju je pacijent zagrizao. Pacijent je upućen da prva dva sata ne smije uzimati hranu i tekućinu, te da je potrebno kontrolirati poslijeoperativno vrijeme krvarenja za 60 minuta, a prema potrebi i ranije (slika 3, 4).

Pacijenti su na kućno korištenje dobili 4.8% vodenu otopinu Ciklokaprona, te su instruirani da njome ispiru usta slijedećih 7 dana i to primjenjujući 10 ml otopine, unutar dvije minute, četiri puta dnevno. Ta metoda lokalne hemostaze pokazala se uspješna u najvećem broju slučajeva unutar terapijskih vrijednosti INR ≥ 1.5 odnosno ≤ 3.0 , dok se pojava naknadnog postekstrakcijskog krvarenja zaustavljala postavljanjem šavova.

Mnogi liječnici i stomatolozi predlažu prekidanje kontinuirane antikoagulantne terapije na nekoliko dana prije kirurških zahvata s ciljem sprječavanja postek-

strakcijskog krvarenja. Dokumentirano je nekoliko slučajeva pojave tromboembolije, uključujući i smrti, u pacijenata kod kojih je antikoagulantna terapija prekinuta zbog stomatološkog zahvata. Iako teoretski moguće, ne postoje značajni zabilježeni slučajevi komplikacija ozbiljnog krvarenja nakon kirurških zahvata u pacijenata na antikoagulantnoj terapiji unutar terapijskih razmjera. Trenutni podaci pokazuju da kod pacijenata na antikoagulantnoj terapiji kirurški zahvati ekstrakcija mogu biti sigurno izvedeni, bez prekidanja ili smanjivanja njihove antikoagulantne terapije. Zahvat bi trebao biti atraumatski, sa smanjivanjem potrebe multiplih ekstrakcija. Lokalna hemostaza traneksamičnom kiselinom ili e-aminokaproičnom kiselinom, gelatinskom spužvom, fibrinskim ljepilom i/ili šavovima trebali bi biti dovoljni u slučaju pojavljivanja prekomjernog postekstrakcijskog krvarenja (11).

Iz ranije navedenoga zaključujemo, da u Republici Hrvatskoj prisutna doktrina prestanka ili smanjenja oralne antikoagulantne terapije, s ciljem smanjenja INR, ili prebacivanje na terapiju heparinom, nije potrebna kod izvođenja manjih stomatoloških zahvata, u ovom slučaju ekstrakcije 1-3 zuba ili zaostalih korjenova, uz istodobnu i naknadnu primjenu lokalnih metoda hemostaze. **S**

LITERATURA

1. **Scully C, Wolff A**, Oral surgery in patients on anticagulant therapy. *Oral Surg Oral Med Oral Pathol Oral Radiol Endod* 2002; 94:57-64
2. **Sindet-Pedersen S**. Hemostasis in oral surgery - the possible pathogenic implications of oral fibrinolysis on bleeding. Experimental and clinical studies of the hemostatic balance in the oral cavity, with particular reference to patients with acquired and congenital defects of the coagulation system. *Dan Med Bull* 1991;38:427-43
3. **Parag G, Juretić D**. Standardizacija određivanja protrombinskog vremena (PV) u kontroli oralne antikoagulantne terapije. *Biochemia medica* 1995; 5 (2-3):77-85
4. **Carter G, Goss AN, Lloyd J, Tocchetti R**. Current concepts of the management

- of dental extractions for patients taking warfarin. *Australian Dental Journal* 2003; 48;(2): 89-96
5. **Little JW, Miller CS, Henry RG, McIntosh BA, Antitrombotic agents**: Implication in dentistry. *Oral Surg Oral Med Oral Pathol Oral Radiol Endod* 2002; 93:544-51
6. **Baker RI, Coughlin PB, Gallus AS, et al**. Warfarin Reversal Consensus Group. Warfarin reversal: consensus guidelines of behalf of the Australasian Society of Thrombosis and Hemostasis. *Med J Aust*. 2004;181(9):492-7
7. **Ansell J, Hirsh J, Poller L, et al**. The Pharmacology and Management of the Vitamin K Antagonist: The Seventh ACCP Conference on Antithrombotic and Thrombolytic Therapy. *Chest* 2004;126:204-33
8. **Meechan JG, Greenwood M**. General medicine and surgery for dental practitioners Part 9: Hematology and patients with bleeding problems. *British Dental Journal* 2003;195:305-10
9. **Ramström G, Sindet-Pedersen S, et al**. Prevention of postsurgical bleeding in oral surgery using tranexamic acid without dose modification of oral anticoagulants. *J Oral Maxillofac Surg* 1993;51:1211-6
10. **Carter G, Goss A, Lloyd J, Tocchetti R**. Tranexamic acid mouthwash versus autologous fibrin glue in patients taking warfarin undergoing dental extraction: A randomized prospective clinical study. *J Oral Maxillofac Surg* 2003;61:1432-5
11. **Gaćina P, Čaržavec D, Staničić V, Pejša V**. Dental procedures in patients receiving oral anticagulant therapy. *Acta Clin Croat* 2006;45:101-4