

ENDODONTSKI POSTUPCI U PEDODONCIJI

Endodontski postupci u pedodonciji uključuju zahvate na pulpi mlječnih i mladih trajnih zubi. Svrha terapijskih postupaka na mlječnim zubima očuvanje je žvačne, razvojne, fonetske i estetske funkcije sve do njegove prirodne ekfolijacije. Naravno, svi indicirani terapijski postupci podrazumijevaju maksimalnu sigurnost za zametak trajnog zuba obzirom na mogućnost njegove ozljede ili infekcije, koje bi zbog liječenja mlječnog zuba mogle nastati. Na taj se način ujedno i odabire pravilni terapijski postupak prema postojećem kliničkom nalazu. Temeljni razlog za endodontski tretman mladog trajnog zuba je osiguravanje pravilnog rasta i razvoja korijena zuba i njegovo funkcijsko očuvanje u zubnom luku. Ako je dugoročna prognoza za određeni zub loša, endodontski zahvat može osigurati odgađanje njegove ekstrakcije, što će povoljno utjecati na popunjavanje i pravilno formiranje zubnog niza s ortodontskog, kirurškog pa i protetskog aspekta.

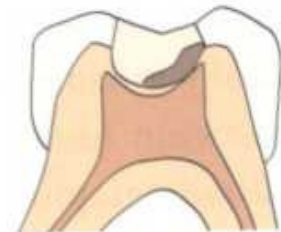Stoga planiranje endodontske terapije u pedodonciji podrazumijeva sagledavanje kratkoročnih i dugoročnih posljedica naših terapijskih postupaka koje uvijek treba imati u vidu. Važno je prilikom planiranja endodontskog zahvata naglasiti vrijednost dobre medicinske i stomatološke anamneze, radiografskog pregleda i kliničkih testova koji uključuju palpaciju i perkusiju te procjenu mobilnosti zuba. Tek nakon toga treba odrediti točnu dijagnozu, osigurati dobru komunikaciju s pacijentom i krenuti u zahvat.

DIJAGNOSTIČKI POSTUPCI

Načelno gledajući osnovni dijagnostički kriteriji za mlječne i mlade trajne zube su isti. Specifičnost mlječnih zubi je u tome što kod njih predmijevamo rad na vitalnoj pulpi koju ćemo na određeni način tretirati i sačuvati takvu u kanalu, jer danas ne postoji lijek ili postupak koji bi izliječio kronično inflamiranu ili nekrotičnu pulpu. Zato kod mlječnih zubi nije važno samo da li je zub vitalan ili ne, nego treba dobro procijeniti i uznapredovalost patološkog procesa što će olakšati dijagnozu i odabir odgovarajućeg terapijskog postupka. Takve dijagnostičke razlike ne postoje kod mladih trajnih zubi čija je pulpa snažno vaskularizirana pa je posljedično i njezina obrambena sposobnost puno bolja te se i kod težih patoloških stanja može sačuvati vitalitet zuba ili izabrati neki od pošteđenih terapijskih postupaka. Temeljni dijagnostički kriteriji za endodontske postupke u pedodonciji uz određene prilagodbe su sljedeći:

Dijagnostički kriteriji			
	Kronični djelomicni pulpitis	Kronični potpuni pulpitis	Djelomicna/potpuna nekroza pulpe
Osjetljivost na toplo ili hladno	DA	DA	?/NE
Rendgenski vidljiva patološka promjena	NE	?/DA	DA
Osjetljivost na perkusiju	NE	DA	DA/?
Spontana bol	NE	DA	?/DA

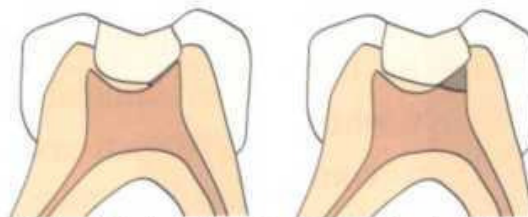TERAPIJSKI POSTUPCI KOD MLIJEČNIH ZUBI



Slika 1.a Shematski prikaz postupne ekskavacije karijesa (stepwise excavation)

Indirektno prekrivanje pulpe (IPP) najblaži je zahvat na pulpi koji slijedi nakon uklanjanja karijesnog dentina. Materijal izbora za indirektno prekrivanje pulpe jesu jednokomponentni i dvokomponentni preparati na bazi Ca-hidoksida, a uvjetno to mogu biti i stakleni ionomeri. Tehnika koja se ovdje preporučava je višekratno čišćenje karijesa uz tretman Ca-hidroksidom između posjeta ("postupna ekskavacija ili stepwise excavation"). Ovakav postupak ima za svrhu prvenstveno osigurati uvjete za "oporavak" pulpe nakon iritacije tijekom karijesnog procesa te fizikalnih i kemijskih iritansa koji nastaju tijekom zahvata na tvrdim zubnim tkivima. Ovakav postupak dobar je i iz psiholoških razloga jer ga pacijenti lakše podnose. Ako se odluči završiti terapiju definitivnim ispunom u jednom posjetu na eksponirani dentin svakako treba staviti zavoj od dvokomponentnog Ca-hidroksidnog cementa. (Slika 1.a)

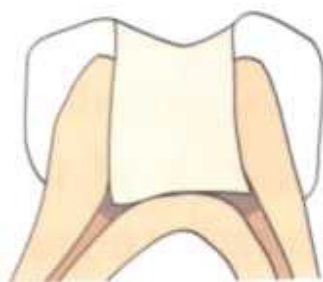
Direktno prekrivanje pulpe kod mliječnih zubi postupak je koji nije indiciran odnosno indikacija je vrlo uska i svodi se na male otvore pulpe nastale tijekom uklanjanja karijesnog dentina. Stoga ovaj postupak treba izbjegavati tijekom liječenja pulpe mliječnih zubi zbog vrlo niskog postotka uspješnosti. (Slika 1.b i c)



Slika 1.b i c Indirektno i direktno prekrivanje pulpe

Pulpotomija ili amputacija pulpe (vitalna ili devitalizacijska)

Pulpotomija mliječne pulpe najčešći je endodontski zahvat u pedodontiji. Tijekom ovog terapijskog postupka uklanja se koronarni dio pulpe uz očuvanje radikularne pulpe. U ovisnosti o tome da li radimo na vitalnoj ili medikamentno devitaliziranoj pulpi primjenjuju se i različiti postupci za tretman radikularne pulpe. (Slika 1.d)



Slika 1.d Amputacija pulpe mliječnog zuba

Za **vitalnu pulpotomiju** prije svega moramo imati kooperativnog pacijenta kojeg je moguće anestezirati, što je uvjet bez kojeg je ovaj zahvat neizvediv. Nakon anestezije potrebno je aplicirati koferdam ili eventualno svicima staničevine izolirati zub. Krov pulpe, a zajedno s njim i koronarna pulpa uklanjaju se turbinskim dijamantnim brusilom uz vodeno hlađenje do ulaza u korijenske kanale. Uklanjanje koronarnog pulpnog tkiva može se izvesti i sterilnim čeličnim svrdlom ili ostrim ekskavatorom. Nakon toga slijedi tretman radikularnog dijela pulpe za kojeg prema kliničkom nalazu pretpostavljamo da nije upalno promijenjen. Površinu radikularne pulpe potrebno je fiksirati za što na raspolaganju imamo više preparata. Formokrezol sada već ima povijesno značenje, a dugo je godina bio preparat odabira. Zbog svoje sistemske toksičnosti sve više se izbjegava i gotovo je napušten. Danas se više prednost daje glutaraldehidu i željeznom sulfatu. Ca-hidroksid i termičko fiksiranje površinskog dijela radikularne pulpe (elektrofulguracija) postupci su koji se rjeđe rabe u svakodnevnoj kliničkoj praksi. Nakon uklanjanja koronarne pulpe u kavum se na 5 minuta stavlja sterilna vatica natopljena odabranim sredstvom koji će fiksirati površinski sloj radikularne pulpe. Ako je taj dio terapije uspio, krvarenje bi trebalo biti zaustavljeno te se na preostalu radikularnu pulpu potom stavlja zaštitni zavoj od zink-oksida eugenolnog cementa, a postupak završi izradbom trajnog ispuna. Ova metoda ima prednost u tome što je jednostavna, brza i učinkovita (80-90% uspješnosti) te ostavlja minimalan rizik za eventualne komplikacije tijekom i nakon terapije. Nedostaci su nužnost anestezije i zahtjevno osiguravanje suhog radnog polja.

Devitalizacijska pulpotomija klinički je postupak koji se kod nas najčešće izvodi na mliječnim zubima. Nakon ekspaniranja pulpe karijesom ili tijekom njegovog uklanjanja uz očuvnost njezina vitaliteta, gdje su nam krvarenje iz pulpe i bolne senzacije pacijenta osnovni klinički kriteriji, pristupa se medikamentnoj devitalizaciji pulpe. Na pulpu se kroz trepanacijski otvor aplicira pasta na bazi paraformaldehida (Toxavit, Depulpin, Caustinerf). Nakon 10-14 dana, u drugom posjetu uklanja se koronarni dio devitalizirane pulpe turbinskim svrdlom uz vodeno hlađenje sve do ulaza u korijenske kanale. Sve se ovo čini bez pristupa sline (bez ispiranja). Preostali dio radikularne pulpe mumificira se preparatom na bazi paraformaldehida ili jodoforma (Caustinerf Pedodontique, Kri- pasta, Maisto pasta). Umjesto ovih preparata možemo rabiti i pastu na bazi cink-oksida eugenola. Preko tako zaštićene radikularne pulpe stavlja se podloga i definitivni ispun. Ako nismo sigurni u ishod ili aseptičnost radnih uvjeta tijekom amputacije, možemo nakon amputacije koronarne pulpe na 7 do 14 dana u kavum sa sterilnom vaticom staviti antiseptički uložak na bazi fenolkamfora ili paraklorfenolkamfora (sol. Chlumsky, Chresophene) te nakon toga provesti već ranije opisani postupak konačne opskrbe zuba ispunom. Ova metoda relativno je brza, jednostavna i učinkovita. Nedostaci su uporaba agresivnih preparata što metodu svrstava u nebiološke postupke te potreba za više posjeta tijekom liječenja jednog zuba.

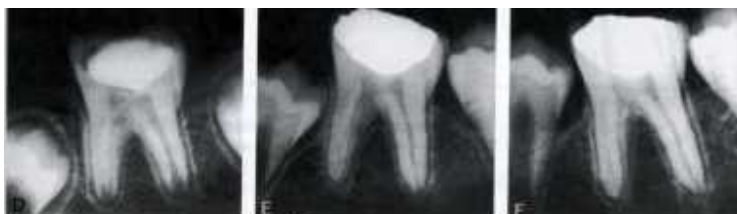Mortalna pulpotomija terapijski je postupak koji je indiciran kod nekroze ili gangrene pulpe mliječnog zuba. S obzirom na indikaciju i terapijski postupak ova metoda pripada u poštudne zahvate i u nekim zemljama se ne rabi. To se prvenstveno odnosi na SAD-e i skandinavske zemlje, dok većina europskih zemanja rabi ovu metodu. Alternativa ovom postupku je pulpektomija i endodontski zahvat u cijelosti, s obradom i punjenjem korijenskog kanala ili ekstrakcija zuba uz naknadnu izradbu držača mjesta. Klinički postupak mortalne amputacije izvodi se na sljedeći način. Nakon otvaranja kavuma iz njega se uklanja nekrotični sadržaj, prikazuju se ulazi u korijenske kanale te uklanjanja karijesa u potpunosti, a nakon toga se zub ispere (kavum pulpe) i dezinficira (Na-hipoklorit). Zatim se u kavum pulpe na vatici stavlja antiseptički uložak na bazi fenolkamfora ili paraklorfenolkamfora (sol. Chlumsky, Chresophene) i zub se zatvara privremenim ispunom na 7-14 dana. Ako zub ostane "miran", odnosno bez objektivnih i subjektivnih smetnji, provodi se postupak konačne rekonstrukcije zuba kao kod devitalizacijske amputacije. Na ulaze u korijenske kanale stavlja se mumifikacijska (antiseptička) pasta te se zub definitivno rekonstruira.

Pulpektomija kod mlječnih zubi postupak je koji se dosta rijetko izvodi, uglavnom zbog svoje zahtijevnosti i kompleksnosti. Postupak pretpostavlja potpunu kooperativnost pacijenta, anesteziju, RTG-snimak zbog položaja korijenskih kanala i trajnog zametka, koferdam i više posjeta, što u mnogome limitira indikacije za ovaj postupak. Posebnost koja ovaj postupak razlikuje od endodoncije u trajnoj denticiji je punjenje korijenskog kanala koje mora biti načinjeno materijalom koji se resorbira (ZOE pasta, Ca- hidroksid ili neka od pasta na bazi jodoforma, Kri- pasta).

TERAPIJSKI POSTUPCI KOD MLADIH TRAJNIH ZUBI

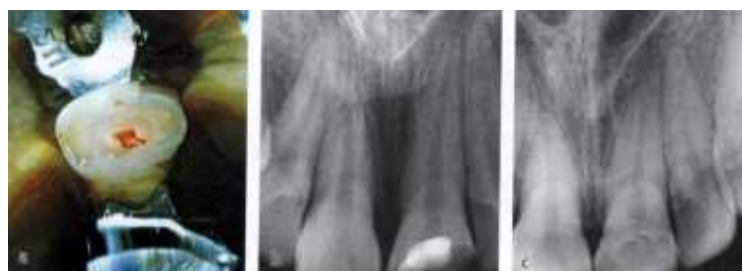Indirektno prekrivanje pulpe (IPP). Klinički je postupak koji se standardno i opravdano rabi vrlo često kod liječenja pulpe mladih trajnih zubi. Prilikom ekskaviranja karijesa mladih trajnih zubi, koji su u pravilu vrlo mekani i duboki, dolazi do višestrukih iritacija pulpe. Uz oštećenja koja nastaju zbog djelovanja bakterija i njihovih toksina prisutne su i kemijske te fizikalne iritacije koje nastaju kao posljedica mehaničkog uklanjanja karijesne lezije. Iz tog razloga preporučljivo je pružiti priliku za oporavak takve pulpe uz pomoć, u ovoj situaciji indiciranog preparata temeljenog na Ca- hidroksidu. Koji će se preparat uporabiti ovisno je o planu daljnje terapije. Ako planiramo definitivnu rekonstrukciju zuba ispunom moramo za zaštitu dentina uporabiti dvokomponentni cement Ca- hidroksida (Life, Alkaliner). Ako nismo sigurni da smo u potpunosti uklonili karijesni dentin ili kanimo u nekoliko navrata to učiniti postupnom ekskavacijom, preporuča se uporaba jednokomponentnog preparata koji se ne stvrdnjava (Calasept, Calcipulpe). Prognoza ove terapije je povoljna, jer dobro vaskularizirana pulpa mladog trajnog zuba povoljno reagira na stimuluse visoko alkaličnih preparata Ca- hidroksida.

Direktno prekrivanje pulpe (DPP). Za razliku od mlječnih zubi, kod mladih trajnih zubi direktno prekrivanje pulpe je indiciran klinički postupak. Primjenjuje se kod malih trepanacijskih otvora nastalih iz različitih razloga, od akcidentno otvorene pulpe tijekom uklanjanja karijesno promjenjenog dentina do traumom eksponirane pulpe. Klinički postupak je takav da se na zdravu, patološki nepromijenjenu pulpu koja u trenutku izlaganja ne krvari profundno primjenjuje jedno ili dvokomponentni cement Ca-hidroksida, a zub se tretira privremenim ili definitivnim ispunom. Ako je dobro postavljena indikacija, a to je da zub ne boli spontano prije zahvata i da se krvarenje može učinkovito kontrolirati tijekom rada te je moguće osigurati aseptično radno polje (koferdam), prognoza ovog postupka je vrlo dobra. (Slika 2.)



Slika 2 Uspješno direktno prekrivanje pulpe te završetak rasta i razvoja korijena

Djelomična pulpotomija (pulpotomija po Cveku). Od uvođenja u kliničku praksu ovog postupka ranih osamdesetih godina, višestruko je potvrđena njegova vrijednost u terapiji pulpe mladog trajnog zuba. Indikacija za zahvat je ekspaniranje pulpe tijekom uklanjanja karijesne lezije. KomPLICIRANA fraktura krune također je indikacija za primjenu ovog postupka čak i ako prođe više od 24 sata od nezgode. Danas neki autori ovoj metodi daju prednost i pred klasičnim DPP-e jer osigurava prikladnije uvjete rada što posljedično rezultira boljim terapijskim uspjehom odnosno preživljenjem pulpe.



Slika 3. Djelomična pulpotomija po Cveku te uspješno cijeljenje dentinskim mostićem

Klinički postupak je sljedeći. Potrebno je prije svega anestezirati zub jer radimo na vitalnoj pulpi. Nakon što smo sigurni da je zub bezbolan, na trepanacijski otvor pristupamo sterilnim dijamentnim brusilom na turbini uz vodeno hlađenje i uklanjamo 1,5- 2 mm pulpe u dubinu bez širenja trepanacijskog otvora. Nakon toga pulpnu ranu ispiremo fiziološkom otopinom. Ako krvarenje stane kroz 5 minuta, što znači da smo dovoljno patološki promjenjenog pulpnog tkiva odstranili, prekrivamo pulpu preparatom Ca-hidroksida. Zatim zub privremeno treba zatvoriti kompozitom ili staklenim ionomerom. Nakon praćenja kroz 2- 3 mjeseca, uz rtg kontrolu i test vitaliteta, zub treba rekonstruirati definitivno. Ako se krvarenje ne zaustavi, možemo pokušati još jednom odstraniti malo više pulpnog tkiva te na taj način osigurati hemostazu, a ako i to ne uspije, odlučujemo se za neki od klasičnih zahvata kao što su pulpotomija ili pulpektomija. Uspješnost ovog zahvata je i preko 90% ako uzmemo u obzir da je uspješno završena terapija osiguravanje normalnog završetka rasta i razvoja korijena zuba. (Slika 3.)

Pulpotomija (cervikalna pulpotomija). Prije uvođenja djelomične pulpotomije u kliničku praksu, pulpotomija je bila postupak odabira kod ekspozicije pulpe mladog trajnog zuba. Pulpotomija je trebala osigurati završetak rasta i razvoj korijena. Smatrana je samo privremenom mjerom dok se ne završi rasta i razvoja korijena, nakon čega je bila indicirana ekstirpacija i punjenje korijenskog kanala. Danas se odlučujemo za pulpotomiju samo kod teških oštećenja pulpe kada ne uspije djelomična pulpotomija. Sredstvo odabira za očuvanje vitalita radikularne pulpe još uvijek je uglavnom Ca- hidroksid i to jedno - i dvokomponentni preparati.

Pulpektomija je zahvat koji kod mladih trajnih zubi s nezavršenim rastom i razvojem korijena svakako treba izbjegavati. Ako do toga dođe, takav zub je višestruko ugrožen i njegova biološka vrijednost je vrlo mala. Uz skraćeni korijen njegove stijenke su vrlo tanke pa je takav zub jako osjetljiv na bilo kakva mehanička opterećenja. Iz tog razloga potrebno je na bilo koji način osigurati apeksogenezu ili barem apeksifikaciju. Na raspolaganju nam stoje alternativni postupci djelomične pulpektomije koje imaju za svrhu sačuvati barem dio radikularne pulpe koja će osigurati prirodni proces apeksogeneze. Takvi zahvati također se rade u lokalnoj anesteziji i pri tome se odstranjuje jedna ili dvije trećine radikularne pulpe. Znak da smo odstranili dovoljno inflamirane pulpe je zaustavljanje krvarenja nakon irigacije fiziološkom otopinom kroz 5 minuta. Preostali dio pulpe tretira se pastom Ca- hidroksida. Tim postupkom bit će dovoljno sačuvati i trećinu radikularne pulpe kako bi se osigurala apeksogenezu.

Apeksifikacija. Ako postupak apeksogeneze ne uspije, pa moramo u potpunosti odstraniti radikularnu pulpu ili smo već primili pacijenta s avitalnom pulpom, završetak rasta i razvoja korijena moramo pokušati osigurati medikamentno. Taj se postupak zove apeksifikacija. Tijekom apeksifikacije medikamentni uložak najčešće je pasta na bazi Ca- hidroksida (Calasept, Endocal). Višestruka je uloga ovog preparata u kanalu. Na periapikalno tkivo djeluje tako da stimulira stvaranje barijere od tvrdog tkiva pokrećući sintezu alkalne fosfataze. U samom kanalu zbog svoje visoke alkaličnosti djeluje bakteriostatski i baktericidno, a istovremeno organske ostatke koji se nalaze u kanalu otapa za 10-14 dana. Na taj će se način stvoriti adekvatni uvjeti za apeksifikaciju koja će, ako uspije, osigurati bolju prognozu avitalnog mladog trajnog zuba. Nakon nekoliko izmjena Ca-hidroksida u kanalu (svaka 3 mjeseca), postupak apeksifikacije bi trebao biti završen te se kanal nakon toga treba definitivno ispuniti pastom i štapićima guraperke.

LITERATURA:

1. Schroeder U. Pedodontic endodontics. pp. 213-233. In: Koch G, Poulssen S. Pediatric Dentistry- a clinical approach. Copenhagen: Munksgaard, 2001.
2. Camp JH, Pulver F, Barrett EJ. Pediatric endodontics: Endodontic treatment for the primary and young permanent teeth. pp. 797-844. In: Cohen S, Burns RC. Pathways of the pulp, 8th edition. St Louis: Mosby, 2002.
3. Ranly DM, Garcia- Godoy F. Reviewing pulp treatment for primary teeth. JADA 1991; 122: 83-85
4. Primosch RE, Glomb TA, Jerrell RG. Primary tooth pulp therapy as taught in predoctoral pediatric dental programs in the United States. Pediatr Dent 1997; 19: 118-123.
5. Ranly DM, Garoia- Godoy F. Current and potential pulp therapies for primary and young permanent teeth. J Dent 2000; 28: 153-161.
6. McKnight Hanes C, Myers DR, Dushku JC. The influence of practice type, region and age of treatment recommendations for primary teeth. Pediatr Dent 1992; 14: 240-245.
7. Ranly DM. Pulpotomy therapy in primary teeth: new modalities for old rationales. Pediatr Dent 1994; 16: 403-409.
8. Hobson P. Pulp treatment of deciduous teeth. Part 1. Factors affecting diagnosis and treatment. Br Dent J 1970; 128: 232-8.
9. Hobson P. Pulp treatment of deciduous teeth. Part 2. Clinical investigation. Br Dent J 1970; 128: 275-282.
10. Andlaw RJ, Rock WP. A Manual of Paediatric Dentistry. Forth Edition. New York: Churchill Livingstone, 1996.
11. Curzon MEJ, Roberts JF, Kennedy DB. Kennedy's Paediatric Operative Dentistry. 4th Edition. Oxford: Butterworth-Heinemann Ltd., 1996.