

Minimalno invazivan tretman rekonstrukcije papile u estetskoj zoni - prikaz slučaja

Božana Jelić¹

Mr. sc. Antonija Jurela²

[1] studentica 6. godine

[2] specijalizantica ortodontije

Gubitak aproksimalne papile zbog gubitka aproksimalne kosti važan je estetski, fonetski i funkcijski problem za pacijenta s parodontološkim problemima. Rekonstrukcija interdentalne papile u estetskoj zoni jedan je od najtežih parodontoloških problema. Deficijencija papile se može riješiti parodontološkim operacijama, s nekoliko tehnika koje su uglavnom invazivne. Alternativa koja se danas nudi stomatolozima jest hijaluronska kiselina, s kojom neželjeni ožiljci, bol i razna ograničenja izostaju. Koristi se stabilnost umrežene hijaluronske kiseline kako bi se stvorio stabilan temelj za poboljšanje regeneracije. Glavni učinci umrežene hijaluronske kiseline su povećanje volumena, izvjesna stabilnost, te regeneracija mekog tkiva zajedno s neumreženom hijaluronskom kiselinom. Tjelesne stanice mogu metabolizirati hijaluronsku kiselinu što pogoduje uporabi pri regeneraciji tvrdih i mekih tkiva. (1)

Klasifikacija gubitka aproksimalne papile (Norland i Tarnow) bazirana je na tri anatomske točke: interdentalnu kontaktnu točku, najviša točka caklinsko-cementnog spojišta na aproksimalnoj strani i najviša točka caklinsko cementnog spojišta na vestibularnoj strani. (2)

Četiri klase su definirane (Slika 1):

Normalan tip: interdentalna papila ispunjava cijeli prostor udubine do kontaktne točke.

Klasa I: vrh interdentalne papile je smješten između interdentalne kontaktne točke i najviše točke CCS aproksimalne strane.

Klasa II: vrh interdentalne papile je smješten između najviše točke CCS aproksimalne strane i najviše točke CCS vestibularne strane.

Klasa III: vrh interdentalne papile je u razini CCS ili je na najnižoj točki CCS vestibularne strane.

Prije tretmana uvijek treba provjeriti medicinsku povijest pacijenta, kako bi bili sigurni da ne postoje kontraindikacije: alergija na sastavne dijelove proizvoda (hijaluronska kiselina, lidokain, vitamine), autoimune bolesti ili bolesti koje utječu na imunološki sustav (dijabetes tipa I, poliartritis, reumatoidni artritis, psorijaza, poremećaji štitnjače, multipla skleroza, ulcerozni kolitis), akutne ili kronične upalne bolesti u blizini primjenjenog proizvoda.

Pacijent treba biti obaviješten o indikacijama, očekivanim rezultatima, kontraindikacijama, kao i o upozorenjima i mjerama predostrožnosti. (3)

Postupak rekonstrukcije papile se obavlja pod lokalnom anestezijom, jer pritisak gela može uzrokovati bol tijekom postupka ubrizgavanja. Preporuča se usnu šupljinu isprati antiseptičkom otopinom, te u svrhu smanjenja pojave edema injicirati sporo, ne previše korigirati niti injicirati u cjelokupnom postupku više od 0,5 ml. (4)

Kako bi se pratila uspješnost samog terapijskog postupka, preporuča se slikati početno stanje (Slika 2).

Rekonstrukcija papile u tri koraka:


1. korak: gel hijaluronske kiseline se ubrizgava u područje alveolarne sluznice kako bi se stvorio stabilan temelj za regeneraciju mekog tkiva. (Slika 3)
2. korak: gel hijaluronske kiseline se ubrizgava u područje pričvrzne gingive, kako bi dobili povećanje volumena pričvrzne gingive. (Slika 4)
3. korak: gel hijaluronske kiseline ubrizgavamo 2 mm iznad najviše točke papile. (Slika 5)

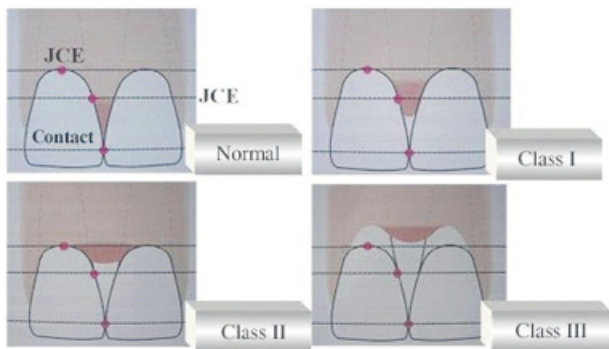
Količina gela pri svakom koraku je 0,15 ml do 0,20 ml, dok gel ne krene

izlaziti iz ruba gingive. Nakon ubrizgavanja stomatolog može masirati područje prstima kako bi se gel jednakomjerno rasporedio, posebno u slučaju pogrešne raspodjele za vrijeme ubrizgavanja gela. (5)

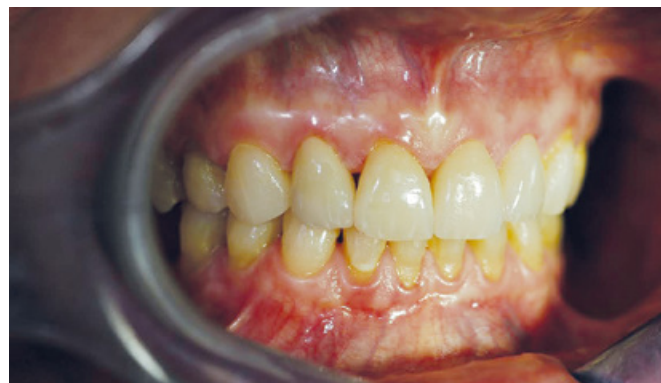Nakon tretmana na mjestu injektiranja može doći do kratkotrajnih nepoželjnih reakcija, kao što su bol, osjetljivost, crvenilo ili oticanje. Iste mogu trajati do nekoliko tjedana. Međutim, reakcije poput ovih česte su nakon svih vrsta injekcija. Ako bi pacijent doživio težu neugodnost ili ako se na području izvršenog tretmana razviju druga stanja, poput edema, ili područje ne zacijeli spontano treba reagirati. Pacijent ne smije izlagati tretirano područje ekstremnoj hladnoći ili vrućini tijekom prvog tjedna nakon tretmana ili dok u potpunosti ne zacijele nepoželjne reakcije. Također je potrebno izbjegavati naporno vježbanje unutar prva dva dana nakon primjene.

Očekivane rezultate tretmana potrebno je vrednovati individualno za svakog pacijenta. Gel tijekom svog vremena resorpcije od tri tjedna daje svoje pozitivne učinke, te nakon tri tjedna dobivamo konačan rezultat. U težim slučajevima tretman možemo ponoviti najviše tri puta, s tim da moramo paziti da razmak između tretmana bude dva do tri tjedna.

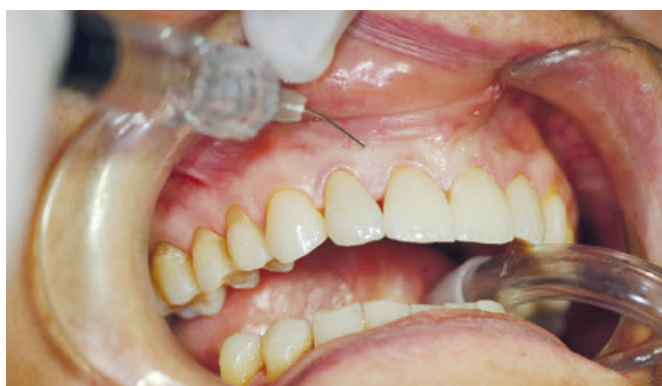Hijaluronska kiselina je pronašla svoje mjesto kako bi poboljšala krajnji ishod obnavljanja mekih tkiva u modernoj estetskoj stomatologiji. U estetski kompromitiranih slučajeva, intervencije poput gore prikazanih mogu maskirati gubitak tkiva, ali rijetko mogu postići dugoročnu idealnu estetiku. Ovaj tretman je zahvalan jer je minimalno invazivan, dok se nedostatak dugotrajnosti učinka kompenzira na način da se postupci ponavljaju u određenim vremenskim intervalima. 



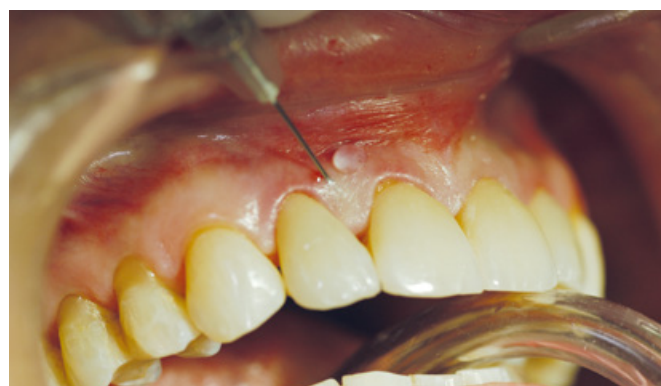Slika 1. Klasifikacija gubitka aproksimalne papile (Norland i Tarnow). Preuzeto iz (7)



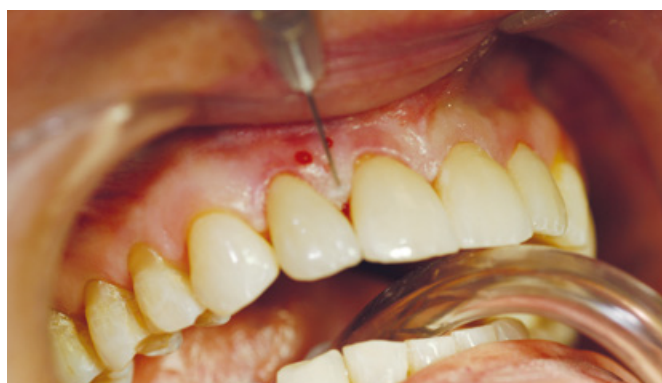Slika 2. Početno stanje (klasa I gubitka aproksimalne papile, Norland i Tarnow)



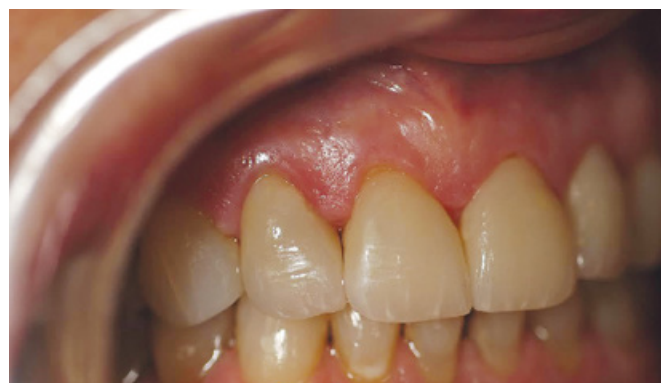Slika 3. Gel hijaluronske kiseline se ubrizgava u područje alveolarne sluznice kako bi se stvorio stabilan temelj za regeneraciju mekog tkiva



Slika 4. Gel hijaluronske kiseline se ubrizgava u područje pričrvene gingive, kako bi dobili povećanje volumena pričrvene gingive



Slika 5. Gel hijaluronske kiseline ubrizgavamo 2 mm iznad najviše točke papile



Slika 6. Prikaz tretirane aproksimalne papile nakon 3 tjedna od tretmana

LITERATURA

1. Becker W et al. Minimally invasive treatment for papillae deficiencies in the esthetic zone: A pilot study. 2010; 12(1):1-8
2. Norland WP, Tarnow DP. A classification system for loss of papillary height. J Periodontol. 1998;69(10):1124-6
3. Duranti F, Salti G, Bovani B et al.

- Injectable hyaluronic acid gel for soft tissue augmentation, a clinical and histological study. Dermatol Surg. 1998; 24: 1317-25
4. Parveen D, Reet K. Hyaluronic Acid: A Boon in Periodontal Therapy. N Am J Med Sci. 2013; 5(5):309-315.
5. Sadat Mansouri S, Ghasemi M, Salmani Z, Shams N. Clinical application of hyaluronic acid gel for reconstruction of

- interdental papilla at the esthetic zone. JIDA. 2013; 20 (2)
6. Dias Oliveira D, Mueller Storrer C, Sousa AM, Lopes TR, De Sousa Vieira J, Deliberado TM, et al. Papillary regeneration: anatomical aspects and treatment approaches. RSBO. 2012;9(4):448-56