

Ivan Hrelja, dr. stom.¹
Prof. dr. sc. Livije Kalogjera²

¹ Privatna stomatološka ordinacija

² Zavod za otorinolaringologiju, KBC „Sestre Milosrdnice“

Iako je maksilarni sinuitis češće ipak rinogenog podrijetla (67.3 -90%), blizak anatomske odnos korijenova gornjih zuba i sluznice sinusa, izražen kod nekih osoba, uvjetuje sklonost širenju infekcije i patogenih bakterija iz oralne do sinusne šupljine. Zubi koji su preko koštane lamele u nablížem odnosu s *recessusom alveolarisom* maksilarnog sinusa su; drugi gornji molar (čiji je apikalni otvor u prosjeku udaljen samo 1.97 mm), slijedi prvi gornji molar, treći molar (umnjak), drugi premolar, te prvi premolar (slika 1.). Daljnje širenje upale u nosnu šupljinu događa se putem širokog otvora visoko na medijalnoj stijenci maksile zvanog *hiatus maxillaris*. On spaja maksilarni sinus i srednji nosni hodnik (ispod srednje nosne školjke), što je ujedno put kojim se infekcija može proširiti u suprotnom smjeru pri rinitisu. Edem upaljene sluznice u tom predjelu dovodi do obturacije tog otvora, te nakupljanja sadržaja sinusa i posljedičnog pritiska na njegove stijenke. Ujedno manjak ventilacije pogoduje razvoju anaerobnih bakterija (slika 2.).

Nedavna je studija dokazala kako je 88% odontogenih maksilarnih sinuitisa uzrokovano jatrogeno – navodno čak 65% jatrogene etiologije otpada na ekstrakcije gornjih lateralnih zuba (najčešće prvog gornjeg molara), a tek 15% na strana tijela u sinusu (5).

Najčešći jatrogeni uzroci odontogenog maksilarnog sinuitisa su:

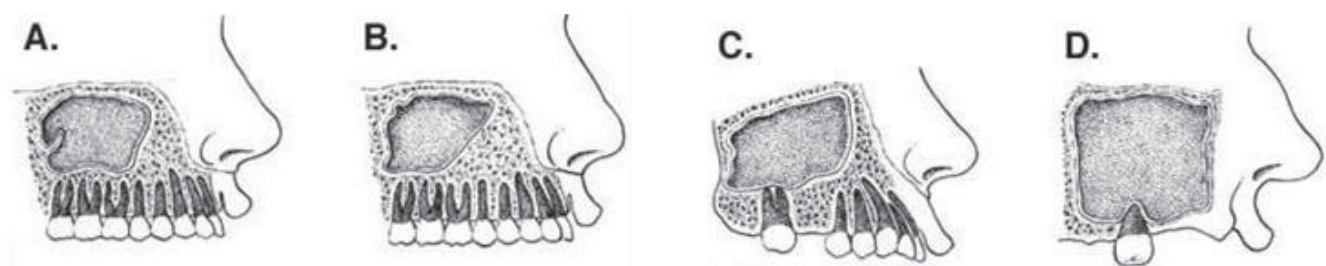
- predeboka instrumentacija korijena pri endodontskoj terapiji
- interradične perforacije kod zavijenih kanala

- potiskivanje termoplastičnog materijala za punjenje kanala u sinus
- perforacija sinusa pri ekstrakciji (ili parodontnoj kirurškoj terapiji)
- potiskivanje dijela korijena ili cijelog zuba u sinus pri ekstrakciji
- protrudirani dentalni implantati
- *vitium artis* pri sinus-liftingu

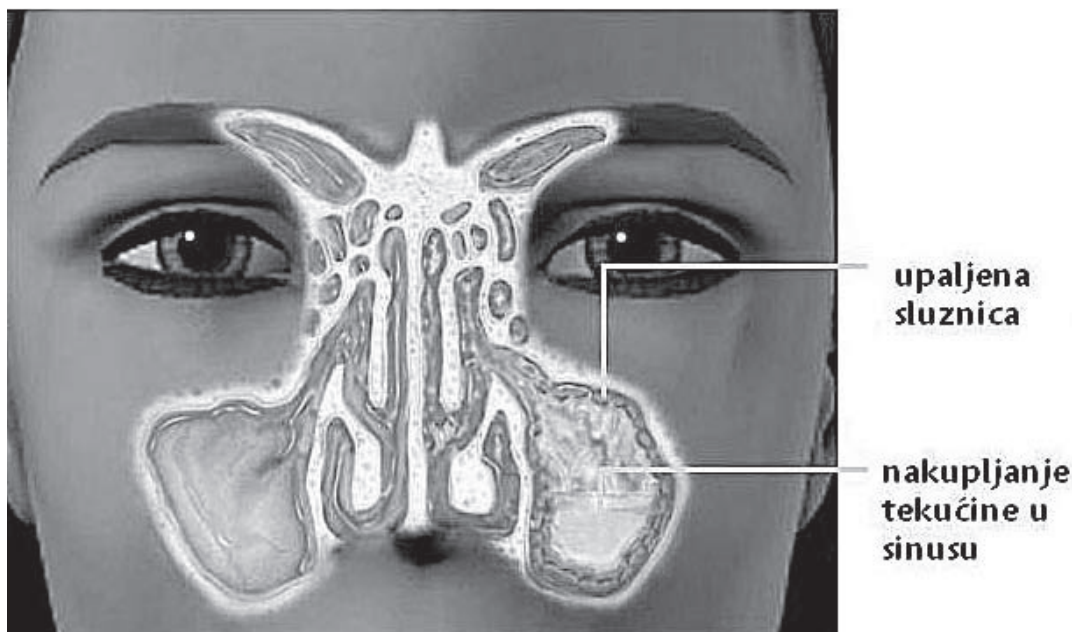
Spontani uzroci odontogenog maksilarnog sinusa mogu biti:

- akutni periapikalni apsces
- periodontitis (u prvome redu akutni oblik)
- inficirana dentalna cista neizraslog zuba
- perikoronitis trećeg gornjeg molara

Pri ekstrakciji lateralnih zuba, korijen (ili njegov dio) se primjenom jače sile može utisnuti u sinus i na taj način uzrokovati upalu - osobito se to odnosi na treći molar ili umnjak, budući da je mukoperiost sinusa izravno povezan s parodontnom membranom umnjaka. Opasnost kod ekstrakcije je veća za pojavu maksilarnog sinuitisa ako se ekstrahira ankilotičan zub ili zub s periapikalnim procesom; komplikacija koja se može javiti nakon takve ekstrakcije je oroantralna fistula koja uzrokuje kronični maksilarni sinuitis. Fistula predstavlja osteomukoznu komunikaciju usne šupljine i maksilarnog sinusa, te nosne šupljine. Općenito nastaju pri ekstrakciji, otklanjanju intramaksilarnih cista, parodontološkom čišćenju furkacije korijena ili kirurških zahvata na alveolarnoj kosti pri ortognatskoj i predprotetskoj terapiji, no mogu nastati i spontano, širenjem pe-



Slika 1. Varijacije u odnosima gornjih zuba i maksilarnog



Slika 2. Obturacija ušća blokira drenažu i dovodi do boli uslijed pritiska na stijenke sinusa

riapikalne infekcije (7). Akutni periapikalni apsces, periodontitis i inficirana dentalna cista neizraslog zuba (osobito radikularna) mogu uzrokovati sinusnu infekciju izravnim, limfogenim i hematogenim širenjem, no mnogo rjeđe rezultiraju sinuitisom od jatrogenih uzroka.

Mikrobiologija

Maksilarni sinuitis može imati svoj akutni ili kronični tijek, te ovisno o toj prirodi različiti su i mikrobiološki uzročnici. Studija I. Brooka otkrila je mikrobiološku floru akutnog oblika odontogenog maksilarnog sinuitisa; kod 50 % ispitanika flora je bila isključivo anaerobna, kod 10 % bila je aerobna, a kod 40% bila je miješana. Kod kroničnog tijeka bolesti izdvojeno je 98 uzročnika i tu su dominantni anaerobi s čak 77, te aerobi s 21 uzročnikom. Očita je, dakle, prevlast anaeroba. Najčešći aerobi bili su alfa hemolitični streptokoki, mikroaerofilni streptokoki i *Staphylococcus aureus*, a aerobi tipični za ne-odontogene sinuitise (*Streptococcus pneumoniae*, *Moraxella catarrhalis*, *Haemophilus influenzae*) nisu nađeni. Predominantnim anaerobima pokazali su se *Peptostreptococcus spp*, *Fusobacterium spp*, *Prevotella* i *Porphyromonas spp*, prisutni i u periodontnim te endodontnim infekcijama.⁽¹⁾

Dijagnostika

Izraženost simptoma ovisi uvelike o obstrukciji *hiatus maxillaris*, to jest o tome je li sinus otvoren u nosnu šupljinu. U tom će slučaju klinička slika biti blaža zbog omogućene drenaže. Simptomi će se pogoršavati s razvojem upale – uključuju;

- zubnu bol** - jaki, pulpitični bolovi i tupa bol kad proces zahvati periapikalnu kost, te bol pri pritisku na maksilarne zube u neposrednoj blizini zuba uzročnika (može se pojaviti i pri ne-odontogenom sinuitisu)
- glavobolju** - bol koja nastaje zbog povećanog tlaka u sinusu
- otok u predjelu gornje vjeđe** - osjetljivost na pritisak ili kuckanje
- opstrukcija nosa** - vodi otežanom disanju
- nazalna ili postnazalna sekrecija** – podražajni kašalj
- eventualni opći simptomi** – povišena temperatura, slabost

Pravilna se dijagnoza postavlja uvažavanjem mnogo čimbenika. To uključuje opširnu anamnezu (nedavne infekcije zuba i okolnih struktura ili oralno-kirurški zahvati), inspekciju zuba i mekih tkiva, testiranja oroantralne komunikacije (puhanje „kroz“ nos pritisakom prstima), perkusiju zuba, test vitaliteta, rinoskopski nalaz, endoskopski nalaz sinusa i nosne šupljine, bris nosa, alergološke testove i radiografski nalaz. Ortodontomogram će pokazati odnos zubnih korijena i dna sinusa, prikazati određene periapikalne procese, eventualna strana tijela, razinu tekućine u sinusu, i donekle profil sluznice. Ipak, računalna tomografija ili CT pružit će još preciznije informacije o mekim tkivima, te o položaju eventualnih stranih tijela u sinusu. Kao noviju metodu Fanucci i suradnici na osnovi računalne tomografije razvijaju virtualnu endoskopiju (9).

Diferencijalno dijagnostički treba razmotriti bolest samog zuba, trigeminalnu neuralgiju, neoplazme sinusa, erizipel i ostala stanja koja se mogu očitovati u području gornje čeljusti ili sinusa.

Terapijske opcije

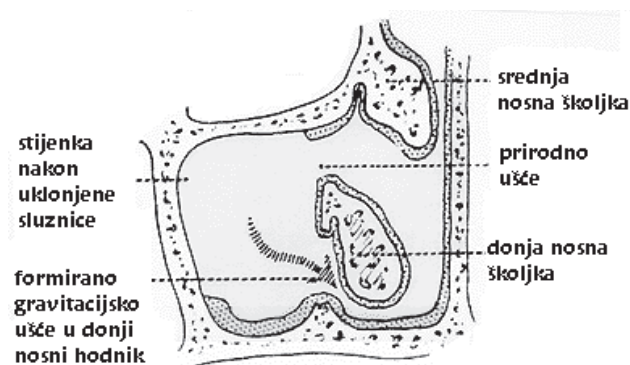
Terapija odontogenog maksilarnog sinuitisa je izvediva na nekoliko načina, ali i u nekoliko instanci. Iako će mnogi prvo posegnuti za antibioticima, u slučaju razvoja upale odontogenog podrijetla terapija bi trebala u prvome redu biti etiološka, tj. morala bi uključiti uklanjanje uzroka infekcije (inficirani dio zuba uzročnika, odlutali implantat, itd.), pa tek onda primjenu antibiotika i/ili tretman samog sinusa nekom od spomenutih kirurških metoda.

Nužno je, dakle, prvo ukloniti uzrok infekcije, što znači:

- uklanjanje stranog tijela u sinusu (zub, dio zuba, implantat ili materijal za punjenje korijenskog kanala)
- uklanjanje potisnutog fragmenta inficiranog zuba koji nije probio stjenku sinusa
- endodontsku terapiju inficiranog zuba uzročnika sa ili bez apikotomije, tj. ekstrakciju u slučaju hitnog stanja ili besperspektivnog zuba
- kirurško zatvaranje sinus apertusa mukogingivnim režnjem ako je otvor veći od 5 milimetara u promjeru
- primjenu antibiotika tek u slučaju općih simptoma ili u prevenciji komplikacija

Samostalna primjena antimikrobnih lijekova rijetko je dovoljna terapija, no važan je dio terapije ozbiljnijih ili perzistentnih odontogenih infekcija sinusa, te prevencije njihovih komplikacija. U slučaju da terapiju nastojimo provesti samo antibioticima, preporučuje se primjena oralnih antibiotika 3-4 tjedna, uz upotrebu nazalnih dekongestiva, kao pokusni dio terapije. Izbor antibiotika, ako je to moguće, obavlja se na temelju bakteriološkog nalaza sinusialnog sekreta. Rastuća otpornost određenih bakterija (poput fuzobakterije) na penicilin, nekad lijek izbora, iziskuje sve veću primjenu kombinacija penicilina s drugim lijekovima poput metronidazola, ili primjenu alternativa kao što je klindamicin. Simptomatska terapija uključuje npr. dekongestivne kapljice za nos, i analgetike.

Uklanjanje korijena ili njegova dijela može se pokušati kroz proširenu alveolu ili osteotomijom stjenke maksile uz operaciju mukoperiostalnog režnja iznad dotične alveole. Potonji



Slika 3. Rezultat Caldwell-Lucove operacije

je način bolji, pogotovo za druge i treće molare, jer širenje alveole može rezultirati velikom oroantralnom komunikacijom. U slučaju da se spomenute metode pokažu neuspješnima, ponovni zahvat nakon nekog vremena može se provesti endoskopskom metodom temeljenom na endonazalnom ili „Caldwell-Luc“ pristupu. Moguć je i kombinirani pristup, pri kojem ćemo glavni razlog prvo ukloniti endoskopskom metodom, a onda napraviti i osteoplastični režanj u *fossi canini* i temeljito očistiti sinus od bolesne sluznice.

Caldwell-Luc-ova operacija

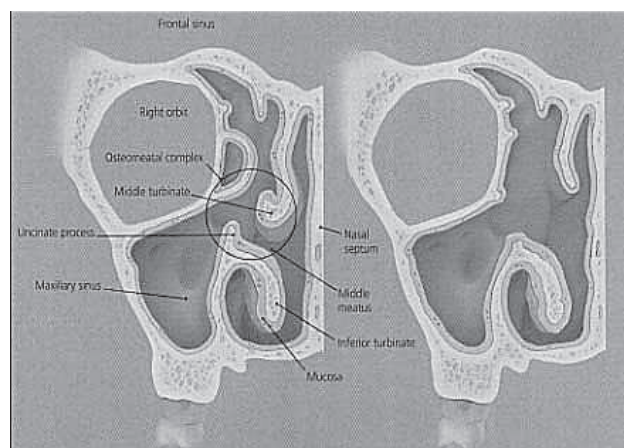
Operacija prema Caldwell-Lucu podrazumijeva kirurški zahvat na maksilarnom sinusu s oralnim pristupom. Operacija se obavlja tako da se:

- ukloni patološki sadržaj sinusa
- odstrani bolesna sluznica i kost sinusa
- uklone velike ciste u maksili
- omogući drenaža sinusa uz što veće očuvanje sluznice

Pristup je vestibularno - rezom u području sulkusa, između gingive i pomične sluznice, iznad drugog gornjeg premolara i prvog molara dospije se u fossu caninu. Periost se odljušti do infraorbitalnog kanala, napravi se otvor kroz facijalnu stjenku sinusa. Sva sluznica sinusa mora se oljuštiti i kiretirati. Kroz postojeći otvor se napravi drugi otvor, na nazalnoj stjenci prema donjem nosnom hodniku, što će osigurati drenažu sinusa po principu gravitacije (slika 3.). Iradira se sluznica nosa i režanj se plasira na dno sinusa, kako bi se postigla obnova epitela po unutrašnjosti sinusa. Poslije toga se stavi široki gumeni kateter koji jednim krajem strši van kroz nos i unutra se može ostaviti kroz nekoliko tjedana. Slijedi tamponiranje jodoform gazom, koje neki kirurzi ipak izostavljaju.

Funkcijska endoskopska sinusna kirurgija (FESS)

Funkcijska endoskopska operacija sinusa je minimalno invazivna tehnika, pri kojoj zahvat na sinusnim tkivima obavljamo uz izravnu vizualizaciju fiberoptičkim endoskopom i



Slika 4. Rezultat FESS-tehnike

pristupom kroz nosnice. Ta se metoda temelji na pionirskim istraživanjima Messerkingera i Stambergera, to jest na saznanju da upaljena sluznica ne mora biti nužno uklonjena, kao u Luc-Caldwell-ovoj metodi, nego je dovoljno proširivanjem prirodnog ušća uspostaviti normalnu ventilaciju i mukocilijarnu drenažu u srednji nosni hodnik, što će na posljetku dovesti i do obnove sluznice te njezine funkcije. Također, tu je metodu omogućio razvoj optičkih vlakana, jer se koristimo teleskopskim endoskopima s osvjetljenjem, promjera 2.7 ili 4 milimetra, koji su u stanju pružiti vidno polje od čak 120 stupnjeva. Neke od prednosti spomenutog pristupa su što se može izvesti u ordinaciji pod lokalnom anestezijom, uzrokuje manju traumu, te nudi brži oporavak i manji rizik od postoperativnih komplikacija, što uključuje i moguć poremećaj inervacije gornjih zuba. Nedostatak mu je u odnosu na klasičan pristup što se njime ne mogu ukloniti veća strana tijela. (10)

Predoperativnim skeniranjem uz pomoć računalne tomografije dobivamo uvid u anatomiju (odnos sinusa s okolnim strukturama), moguće abnormalnosti (poput polipa) i razmjere upale, što nam je nužno u planiranju operacije. Nakon aplikacije lokalnog anestetika s adrenalinom kao vazokonstriktorom, endoskopom promjera 4 ili 2.7 milimetara prodiremo kroz odgovarajuću nosnicu do srednje nosne školjke. Lateralno od njezina prednjeg kraja nalazi se *processus uncinatus*; njegovim uklanjanjem eksponiramo *bullu ethmoidalis* (velika prednja etmoidna ćelija) i *hiatus maxillaris*. Zatim uklanjamo prednje etmoidne ćelije, uključujući i *bullu ethmoidalis*, kako bi još više proširili ušće, i dalje obloženo sluznicom. Ušće se nakon toga mora provjeriti, i otvoriti antrostomijom u srednji nosni hodnik ako je začepjeno (slika 4.). Rezultati toga zahvata su vrlo dobri sudeći po tome da većina studija izvještava o uspjehu kod 80 - 90 % slučajeva. Komplikacije su rijetke ne moguće (0.44% u Ujedinjenom Kraljevstvu), te se mogu pojaviti i kod klasične operacije (1.4% u istoj studiji). S približno 0.2% incidencije relevantnu komplikaciju predstavlja otjecanje cerebrospinalnog likvora na što možemo posumnjati kod postoperativnog prozirnog iscjotka iz nosa, no to se može rutinski sanirati. Ostale, lakše komplikacije su također rijetke; uključuju orbitalni hematoma te stenozu nazolakrimalnog kanala. (10)

Novije kirurške koncepcije

Od nedavno se testira jednu još manje invazivnu metodu, zvanu „balloon sinuplasty“, koja se temelji na korištenju kateterskog balona uvedenog u sinus kroz nos čije bi napuhavanje u sinusnom ušću mikrofrakturama okolnih ko-

stiju trebalo proizvesti učinak sličan onome u FESS tehnici. Kao još jedna alternativa, pojavila se i metoda pod imenom „Coblation“, pri kojoj se koristi naelektrizirana fiziološka otopina koja bi trebala ionizacijom otopiti ciljano tkivo na temperaturama 40–70 C, bez štete na okolnim strukturama. Obje te metode za sada nisu u široj upotrebi, te se među stručnjacima razmatraju tek kao dopune provjerenim metodama.

Literatura

1. ITZHAK BROOK Sinusitis of odontogenic origin, 2006.; Otorinolaryngology-Head and Neck Surgery 135., 349.-355.
2. NAOFUMI OBAYASHI, YOSHIKO ARIJI, MASAKAZU GOTO, MUNETAKA NAITOH, KENICHI KURITA, KAZUO SHIMOZATO, EIICHIRO ARIJI Spread of odontogenic infection originating in the maxillary teeth-computerized tomographic assessment, 2004.; Oral surgery, Oral medicine, Oral pathology Oral radiology and Endodontology, 98.:223.-31.
3. FABIO COSTA, MASSIMO ROBIONY, CORRADO TORRO, SALVATORE SEMBRONIO, MASSIMO POLITI Endoscopically assisted procedure for removal of a foreign body from the maxillary sinus and contemporary endodontic surgical treatment of the tooth, 2006.; Head Face Med. 2006.; 2: 37
4. TSUYOSHI NISHIMURA, TADAHIKO IIZUKA Evaluation of odontogenic maxillary sinusitis after conservative therapy using CT and bone SPECT, 2002.; Clinical Imaging, vol.26/3 (153.-160.)
5. RACI, DOTLI, JANOSEVI Oral surgery as risk factor of odontogenic maxillary sinusitis, 2006.; Srpski arhiv za celokupno lekarstvo, 134.(5.-6.):191.-4.
6. RACI, A. DIMITRIJEVI, M. STOSI-DIVJAK, S. PENDJER, I. BASARI, D. Variations in the surgical treatment of maxillary sinusitis, 2005. Acta Chirurgica Iugoslavica. 52(3):59-53
7. RACI, A. JANOSEVI, LJ. STOSI-DIVJAK, S. DJUKI, V. RADULOVI, R. BABI, D. JANOSEVI-DOTLI, S. Clinical study of routes of onset of inflammatory diseases in the maxillary sinuses, 2004. Acta Chirurgica Iugoslavica. 51.(1.):113.-7.
8. IPPOLITOV, V. P. CHERNIACHENKO, V.V. AGAFONOV, Comparative evaluation of classical sinusotomy and endoscopic interventions on the maxillary sinus in odontogenic sinusitis with evaluation of the transporting function of ciliated epithelium and sinus aeration, 2004.; Stomatologija. 83.(4.):46.-9.
9. FANUCCI E, LEPORACE M, DI COSTANCO G, MANNINO, M, SIMONETTIG. Virtual endoscopy in odontogenic sinus disease. Study technique and main pathological findings. 2004.; Radio Med 108:225.-37.
10. ROBERT SLACK, GRANT BATES Functional Endoscopic Sinus Surgery, 1998.; American Family Physician vol.58., No.03