

IMPLANTACIJA U IZRAŽENO PNEUMATIZIRANOJ GORNJOJ ČELJUSTI- SINUS LIFTING TEHNIKE

Dragana Gabrić, dr. stom
Prof. dr. sc. Davor Katanec¹

¹Zavod za oralnu kirurgiju
Stomatološki fakultet Sveučilišta u Zagrebu

Razvoj implantologije započinje od vremena prvih poznatih civilizacija. Danas implantologija ima veliki značaj u domeni suvremene stomatologije (1).

Implanto-protetska rehabilitacija je terapija izbora kod pacijenata koji žele fiksnu protetsku konstrukciju ili ne mogu biti opskrbljeni klasičnim protetskim nadomjescima. To je slučaj kod pacijenata s povećanim refleksom na povraćanje, a posebno kod onih s jakom resorpcijom koštanog fundamenta (2).

Obično je komplicirana implantološka terapija u gornjoj čeljusti, gdje dolazi do opsežne resorpcije kosti, ponekad kao posljedice pneumatizacije maksilarnog sinusa nakon gubitka zuba (3, 4, 5, 6). Mogućnost implantacije je tada vrlo ograničena zbog smanjene visine i širine alveolarnog nastavka. U takvim slučajevima je potrebno učiniti jednu od metoda podizanja dna maksilarnog sinusa, kao pripremu za implantologiju i protetsku sanaciju (4, 5, 7).

Elevacija dna sinusa je operativna tehnika premještanja sinusnog dna prema kranijalno, uz istovremenu augmentaciju koštanog defekta, sa svrhom stvaranja dovoljne visine koštanog fundamenta potrebnog za implantaciju. Postoji više tehnika ovog operativnog zahvata, a izbor ovisi o pravilno postavljenoj indikaciji te individualnim sklonostima operatera (2, 5, 8).

Materijali za augmentaciju koštanog defekta se dijele na autologne, homologne, heterologne i aloplastične. Kod elevacije sinusnog dna koriste se autologni i aloplastični materijali ili njihova kombinacija. Nekoliko skupina autora opisuje i primjenu heterolognih koštanih implantata u ovom operativnom postupku (9,10).

Podizanje dna maksilarnog sinusa je danas uobičajeni operativni zahvat u sklopu pretprotetske kirurgije. Mogućnost postoperativnih komplikacija postoji, ali je svedena na minimum detaljnom preoperativnom evaluacijom pacijentovog stanja i preciznim intraoperativnim radom. Najčešća komplikacija je maksilarni sinusitis (približno 26% slučajeva). Ostale komplikacije su hematoma, perforacija sinusne membrane, otežano cijeljenje rane, infekcija ili dehiscijencija rane, nastanak oro-antralne komunikacije te sekvestracija koštanog implantata ili transplantata (11).

Odluka o izboru protetskog nadomjestka nakon implantacije individualna je za svakog pacijenta. Odlučujući čimbenici su estetika (potreba naglašavanja fizionomije usana i obraza), položaj ugrađenih implantata, međučeljusni odnos, parafunkcije i raspoloživi prostor za suprastrukturu (2).

Metoda kirurškog podizanja dna maksilarnog sinusa se, prema svim recentnim kliničkim studijama, pokazala uspješnom, dajući dobre i trajne rezultate te postala neizostavni dio pretprotetske kirurgije i suvremene implantološke rehabilitacije (12).

Operativne tehnike

Nakon gubitka trajnih molara, kada nastaje manja ili veća nastavljena pneumatizacija, jednostrano ili obostrano bezubo sedlo je česta indikacija za implantaciju. Visina kosti je u

ovakvim slučajevima uglavnom nedovoljna za endoossealnu implantaciju (11). Prisustvo koštane mase je najvažniji faktor za stabilizaciju svih implantacijskih sistema. Kada visina alveolarne kosti u predjelu maksilarnog sinusa iznosi manje od 10 milimetara, indicirana je neka od metoda elevacije dna maksilarnog sinusa, s ciljem izbjegavanja perforacije sluznice i prodora implantata u šupljinu sinusa (12). Prvi put je ovakav operativni zahvat opisao Tatum 1976. Do danas je opisano više metoda i u literaturi se koristi izraz (sinus lifting) (za većinu kirurških tehnika (10, 13). Operativni zahvat se može izvesti u općoj endotrahealnoj anesteziji ili u lokalnoj anesteziji. Ako zahvat izvodimo u lokalnoj anesteziji, potrebno je izvršiti provodnu anesteziju na nervus infraorbitalis, foramen incisivum i foramen palatinum maius (2, 4).

Tehnika elevacije dna sinusa ovisna je o visini alveolarne kosti i zato je Misch 1985. izvršio subantralnu klasifikaciju kosti gornje čeljusti:

1. Kod visine kosti oko 12 milimetara, elevacija nije potrebna.
2. Visina kosti između 8 i 12 milimetara zahtijeva povećanje kosti pristupom kroz ležište implantata.
3. Visina kosti između 5 i 8 milimetara zahtijeva povećanje grebena uz istovremenu ugradnju implantata (jednofazni postupak).
4. Visina kosti između 0 i 5 milimetara zahtijeva dvofazni postupak- u prvoj fazi elevaciju i subantralno uvećanje kosti te implantaciju nakon 8 do 10 mjeseci. (14)

Materijali za augmentaciju koštanih defekata

Koštane defekte, veće od 3 cm u promjeru, potrebno je opskrbiti s nadomjestkom kosti koji pomaže cijeljenje, jer inače ne dolazi do cijeljenja koštanog tkiva ad integrum (15). Danas se, zajedno s materijalima za augmentaciju kosti, primjenjuju i membrane temeljene na principu vođene koštane regeneracije (engl. guided bone regeneration, GBR). Resorptivne i neresorptivne membrane, koje se postavljaju preko defekta, su mehanička barijera čiji je cilj onemogućavanje migracije epitela i vezivnog tkiva gingive u područje kirurške rane, što omogućava nesmetano stvaranje koštanog tkiva i oseointegraciju implantata. Češće se upotrebljavaju resorptivne membrane (BIO OSS, Guide, Goresolite) zbog jednofazne tehnike rada. Nešto manje se upotrebljavaju neresorptivne membrane (Gore-Tex, titanska, ePTFE) koje se moraju otkloniti naknadnim kirurškim zahvatom, nakon 4 do 6 tjedana. (16) Neke od ovih metoda koriste, za primarnu stabilnost implantata, slobodne koštane transplantate ili aloplastične materijale (17, 18, 19).

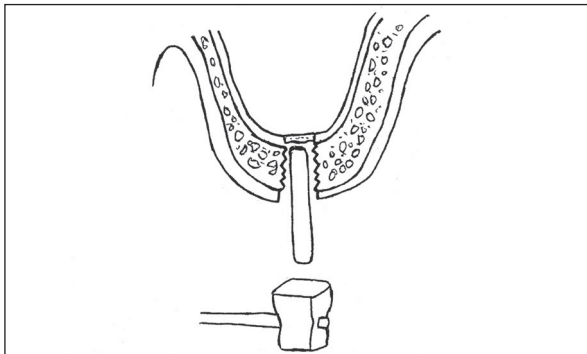
U skupinu autolognih koštanih transplantata spadaju oni koji se presađuju s jednog mjesta na drugo u jedinke iste vrste. Vlastita kost (autotransplantat) se smatra idealnom za augmentaciju zbog očuvanog oseoinduktivnog potencijala, ne potiče imunološke reakcije i sekundarne infekcije su rijetke (20). Kod operativnih tehnika elevacije dna maksilarnog sinusa mogu se koristiti intraoralni (mandibularna simfiza, tuber maksile, ramus mandibule) ili ekstraoralni (spongiozna

kost ili hrskavica kriste iliake, rebro, metafiza tibije) koštani graftovi (21).

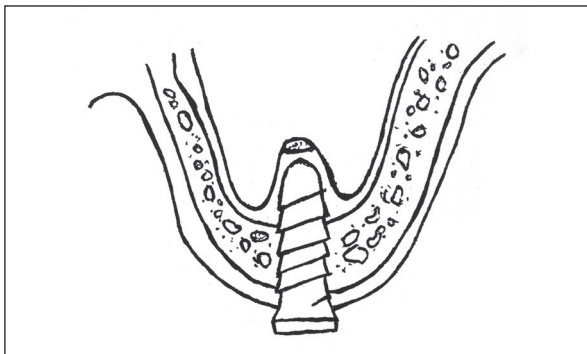
Aloplastični materijali su umjetni materijali koji služe kao zamjena za autolognu kost u nadomještanju i rekonstrukciji kosti. Koriste se kolagena vlakna, staklena keramika (bioaktivno staklo), hidroksilapatit (HA) i trikalcijfosfat (TCP) (22).

1. Pristup kroz ležište implantata

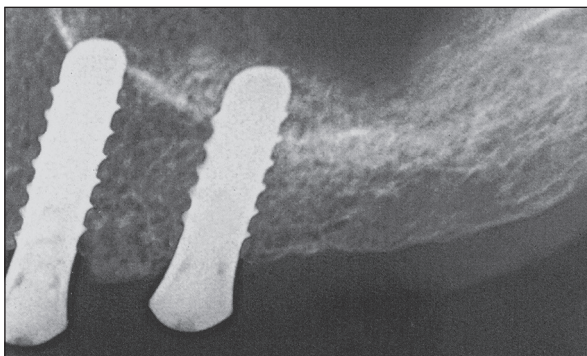
U slučaju kada visina alveolarne kosti iznosi 8 do 10 milimetara, primjenjuje se ograničeno podizanje dna sinusa kroz ležište za implantat. Ova metoda je unutrašnja, za razliku od svih ostalih koje su vanjske. Prilikom trepanacije, svrdla se zaustavljaju na mjestu koje se nalazi 1 do 2 milimetra ispod koštanog dna sinusa. Potom se u ležište postavi mjerac dubine i blagim udarcima čekićem odlomi dio koštanog dna sinusa te zajedno sa sluznicom, za koju je pričvršćen, potisne kranijalno (7, 17, 23). (Slike 1., 2. i 3.)



Slika 1. Pristup kroz ležište implantata.
slika preuzeta iz knjige 23.



Slika 2. Dno maksilarnog sinusa, zajedno sa sluznicom, se potisne prema kranijalno.
slika preuzeta iz knjige 23.



Slika 3. RTG snimka nakon unutrašnje tehnike elevacije.

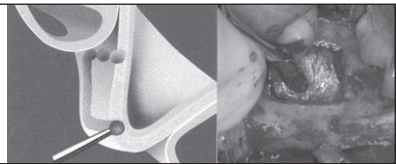
2. Bočni pristup kroz trepanacijski otvor

Indikacija za ovu tehniku je visina alveolarne kosti između 6 i 8 milimetara. Na prednjoj stijenci maksile, iznad planiranog mjesta za implantat, trepanira se kost dijamantrnim svrdlom kojim se izbjegava perforacija sluznice te se trepanacijski otvor proširuje klijestima za kost. Sluznica se odvađa od koštanog dna sinusa tupom preparacijom kiretom. U toku preparacije ležišta za implantat, sluznica se štiti pogodnim instrumentom, budući da se svrdlom namjerno trepanira koštani pod sinusa. Nakon ugradnje implantata, stvoreni mrtav prostor se ispuni nekim od materijala za punjenje koštanih defekata (10, 23, 24).

3. Bočni pristup s odizanjem koštanog poklopca

Kod visine alveolarne kosti od samo nekoliko milimetara, nije dovoljno samo podići sluznicu, već je indicirana augmentacija dna maksilarnog sinusa. Ova metoda se može učiniti na dva načina i to augmentacijom s odloženom implantacijom i augmentacijom uz istovremenu implantaciju (25). U oba se slučaja primjenjuje osteoplastični pristup koji podrazumijeva stvaranje koštanog poklopca oblika pravokutnika, pričvršćenog za sluznicu sinusa. (Slika 4.) Metodu je opisao Tatum 1976. te je modificirao 1986. i ona se danas najviše koristi (26).

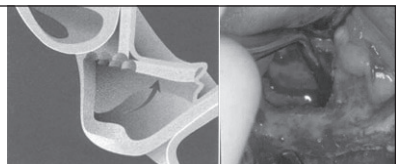
Slika 4. Formiranje koštanog poklopca.
slika preuzeta iz knjige 10.



Osteoplastični pristup

Na visini 4 do 5 milimetara od vrha alveolarnog grebena, dijamantrnim se svrdlom napravi horizontalna osteotomija, čija dužina ovisi o broju planiranih implantata. Od kraja horizontalne osteotomije, polaze vertikalne osteotomske linije dužine 10 milimetara u kranijalnom smjeru, čiji se krajevi spajaju multiplim perforacijama koje tada čine točkastu liniju, paralelnu s donjom horizontalnom osteotomijom. Ovako zalomljena kost se pritiskom potisne te rotira medijalno i kranijalno prema sinusu, uz istovremeno odljubljivanje sluznice raspatorijem od dna sinusa i okoline vertikalnih osteotomija. (Slika 5.) Potiskivanjem formiranog koštanog poklopca se odlome i preostali koštani mostići u gornjem dijelu točkaste osteotomije te se na taj način poklopac, pričvršćen uz sluznicu sinusa, dovodi u horizontalni položaj tvoreći novo dno sinusa (23, 26).

Slika 5. Potiskivanje koštanog poklopca s pričvršćenom sluznicom.
slika preuzeta iz knjige 10.



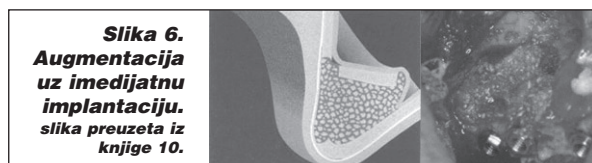
Augmentacija s odloženom implantacijom

Indikacija za ovu tehniku je visina kosti najviše do 5 milimetara. Nakon osteoplastičnog pristupa, novostvoreni prazan prostor se popuni koštanim autotransplantatom ili nekim aloplastičnim materijalom. Kada se koristi koštani blok, potrebno ga je imobilizirati, a prazne prostore u okolici bloka popuniti spongiozom ili prekriti membranom, čime se sprječava urastanje mekih tkiva u prazne prostore. Implantati se ugrađuju nakon 6 do 9 mjeseci.

IMPLANTACIJA U IZRAŽENO PNEUMATIZIRANOJ GORNJOJ ČELJUSTI- SINUS LIFTING TEHNIKE

Augmentacija uz istovremenu implantaciju

Ova tehnika se danas najčešće koristi, a indicirana je kada je visina kosti alveolarnog grebena između 5 i 8 milimetara. Nakon podizanja koštanog poklopca, odredi se veličina praznog prostora koji treba ispuniti koštanim transplantatom. Na odabranom mjestu (intraoralno ili ekstraoralno) se okruglim čeličnim svrdlom, točkastim perforacijama, označe anatomske linije. Zatim se fisurnim svrdlom presiječu koštani mostići. U sredini tako formiranog budućeg transplantata, trepanira se ležište za implantat. Kroz ležište se uvrne ureznica i ne vadeći ureznicu iz ležišta, transplantat se odvoji od ležišta dlijetom i raspatorijem pokretima luksacije. Koštano dno sinusa se trepanira svrdlima za pravljenje ležište implantata. Koštani transplantat, nakon što se iz njega izvadi ureznica, postavi se na dno sinusa korteksom okrenutim prema dolje. Kroz trepanacijski otvor na dnu sinusa, uvrće se implantat koji ulazi u svoje ležište na koštanom transplantatu te ga uvrtnjem fiksira za dno sinusa. Koštani poklopac se osloni na vrh implantata, koji prominira kroz transplantat, a preostali prazan prostor se ispuni aloplastičnim koštanim implantatom (27). (Slika 6.)



Slika 6.
Augmentacija
uz imedijatnu
implantaciju.
slika preuzeta iz
knjige 10.

4. Implantacija u blizini oro komunikacije

Ponekad je potrebno, u toku implantacije, ekstrahirati zub koji se nalazi u blizini planiranog ležišta za implantat, što može dovesti do stvaranja oro-antralne komunikacije. Manji defekti se mogu zbrinuti resorptivnom membranom, ali se široke komunikacije moraju zatvoriti nekim od režnjeva. Vestibularni klizajući režanj je uspješan, ali dovodi pomičnu sluznicu vestibuluma oko vrata implantata, što zahtijeva postoperativnu korekciju. Primjena masnog jastučića za zatvaranje oro-antralne komunikacije u neposrednoj blizini implantata, pokazala se uspješnom, budući da masni jastučić epitelizira prekrivajući se keratiniziranom sluznicom na vrhu alveolarnog grebena (23, 28).

Postoperativne komplikacije

Elevacija dna maksilarnog sinusa je vrlo precizna i osjetljiva operativna tehnika. Postoji velika mogućnost nastanka postoperativnih komplikacija uslijed nemarnog rada operatera, a posljedice mogu biti jatrogena perforacija membrane maksilarnog sinusa, neadekvatna fiksacija koštanog implantata, kontaminacija sinusa mikroorganizmima tijekom zahvata i loše zašivena rana. Moguće postoperativne komplikacije koje posljedično tome slijede su hematoma, perforacija sinusne membrane, otežano cijeljenje rane, infekcija ili dehiscijencija rane, nastanak oro-antralne komunikacije, sekvestracija koštanog implantata ili transplantata te sinusitis (29).

Najčešća postoperativna komplikacija je sinusitis, koji se javlja čak u 26% slučajeva. Sinusitis se javlja kod pacijenata kod kojih je preoperativno utvrđena neadekvatna drenaža ili patološki promijenjena sluznica (30). Također može biti i posljedica perforacije vulnerabilne Schneiderianove membrane (31, 32). Preoperativna evaluacija drenaže sinusa, uz pomoć radioloških metoda i endoskopije kroz nosnu

šupljinu, nastanak postoperativnih komplikacija svodi na minimum i zato je važna preventivna mjera (29). Preoperativno ispiranje usne šupljine 0,12%-tnim klorheksidinom smanjuje mogućnost kontaminacije nesaprofitnim mikroorganizmima tijekom zahvata (33).

Poznavanje anatomskih odnosa nosne šupljine, maksilarnog sinusa i okolnih struktura je neophodno za razumijevanje patogeneze maksilarnog sinusitisa. Ostium sinusne šupljine biva zatvoren zbog edema sluznice koja ga okružuje te nastaje venska i limfna kongestija. Time su poremećene ventilacija i drenaža sinusa. Dva su kriterija od iznimne važnosti za dijagnostiku maksilarnog sinusitisa, a to su crvenilo i edem sluznice te prisutnost mukopurulentnog sadržaja u okolici ostiuma (5).

Akutni sinusitis je bolno i potencijalno opasno stanje koje zahtijeva hitnu intervenciju te agresivnu medicinsku i kiruršku terapiju. Pacijentu je potrebno dati antibiotik kroz 14 dana, ali i sredstvo za dekongestiju, koje će ublažiti upalu i edem sluznice i time omogućiti drenažu kroz ostium. Može se dati i topikalni kortikosteroid. Ako ni nakon 3 dana drenaža sinusa nije uspostavljena prirodnim putem, potrebno je kirurški osigurati dreniranje sinusa. Pacijent se kontrolira nakon 2 tjedna (30, 34).

Patološke promjene sinusa i postoperativni kronični maksilarni sinusitis mogu ugroziti inkorporaciju koštanog grafta i uspjeh zahvata. Zato je važno učiniti preoperativnu evaluaciju i, po potrebi, hitno intervenirati terapijom kod postoperativnih komplikacija (35).

Zaključak

Primarni zadatak suvremene stomatologije je pravilna i uspješna terapija, čiji je cilj zadovoljiti medicinske indikacije, ali i pacijentove želje. Pacijenti, kod kojih nije moguća klasična protetska terapija, zahtijevaju implanto-protetsku rehabilitaciju u svrhu postizanja funkcionalno, estetski i fonoetski sposobnog stomatognatog sustava.

Učestali problem implantacije u području lateralnog dijela gornje čeljusti, zbog pneumatizacije sinusa nakon gubitka zubi, danas se zbrinjava jednom od operativnih tehnika elevacije dna maksilarnog sinusa. Stvaranjem novog koštanog sinusnog dna, uz istovremenu augmentaciju nastalog koštanog defekta, stvara se dovoljna visina kosti potrebna za implantaciju. Osnovni uvjet uspjeha terapije je pravilno postavljena indikacija.

Izbor tehnike rada i izbor materijala za augmentaciju kosti su individualni za svakog pacijenta, jer su ovisni o kliničkoj indikaciji i odabiru terapeuta.

Mogućnost komplikacija, tijekom i nakon operacije, je svedena na minimum upotrebom suvremenih dijagnostičkih pomagala, radi otkrivanja potencijalnih kontraindikacija od strane pacijentovog općeg stanja. Terapeut zato mora biti educiran za preoperativnu evaluaciju dijagnostičkih i kliničkih nalaza te za sanaciju postoperativnih komplikacija.

Rezultati recentnih svjetskih studija govore u prilog sve većoj primjeni metode podizanja dna maksilarnog sinusa u implantološkoj terapiji. Svi autori se slažu da je elevacija dna sinusa vrlo pouzdana operativna tehnika s dugoročnim rezultatima i izrazito visokim postotkom uspješnosti. Metoda je vrednovana kao uspješna, s malim brojem postoperativnih komplikacija te dugoročnim rezultatima i, kao takva, danas se s pravom svrstava u nezaobilazni dio pretprotetske kirurgije i implanto-protetske rehabilitacije.

Literatura

- Knežević G. Osnove dentalne implantologije. Zagreb: Školska knjiga; 2002.
- Peterson JL, Ellis E, Hupp Rj, Tucker RM. Contemporary. Oral and maxillofacial surgery. Mosby; 2002.
- McGowan DA, Baxter PW, James J. The maxillary sinus. Butterworth-Heinemann Ltd, Oxford 1993.
- von der Bergh JP, ten Bruggenkate CM, Disch FJ, Tuinzing DB. Anatomical aspects of sinus floor elevations. Clin Oral Implants Res. 2000;11:256-65.
- Chanavaz M. Maxillary sinus: anatomy, physiology, surgery and bone grafting related to implantology. Eleven years of surgical experience 1979-1990. J Oral Implants. 1990;16:199-209.
- Aust R, Drettner B. The functional size of the human maxillary ostium in vivo. Acta Otolaryngol. 1974;78:432-5.
- Woo I, Le BT. Maxillary sinus floor elevation: review of anatomy and two techniques. Implant Dent. 2004;13:28-32.
- Kumlien J, Schiratzki H. The vascular arrangement of the sinus mucosa. Acta Otolaryngol. 1985;99:122-32.
- Solar P, Geyerhofer U, Traxler H, et al. Blood supply to the maxillary sinus relevant to sinus floor elevation procedures. Clin Oral Implants Res. 2000;11:217-29.
- Garg AK. Augmentation grafting of the maxillary sinus for placement of dental implants: anatomy, physiology and procedures. Implant Dent. 1999;20:133-5.
- Smiler DG, Johnson PW, Lozada JL et al. Sinus lift grafts and endosseous implants. Treatment of the atrophic posterior maxilla. Dent Clin North Am. 1992;36:151-86.
- ten Bruggenkate CM, van der Bergh JPA. Maxillary sinus floor elevation: a valuable pre-prosthetic procedure. Periodontology 2000;17:176-82.
- Hochwald D, Howard DW. Bonegrafting in the sinus maxillary floor. U Wortington P, Brånemark PI: advanced osseointegration surgery. Applications in the maxillofacial region. Chicago: IL, Quintessence p 175; 1992.
- Misch CE. Maxillary sinus augmentation for endosteal implants. Organized alternative treatment plans. Int J Oral Implant. 1987;4:49-58.
- Wheeler SL, Holmes RE, Calhoun CJ. Six-year clinical and histologic study of sinus-lifts grafts. Int J Oral Maxillofac Implants. 1996;11:26-34.
- Buser D, Hirt HP, Dula K et al. GBR-technique/implant dentistry. Simultaneous application of barrier membranes around implants with periimplant bone defects. Schweiz Monatsschr Zahnmed. 1992;102:1491-501.
- Jensen J, Sindet-Pedersen S, Oliver AJ. Varying treatment strategies for reconstruction of maxillary atrophy with implants: results in 98 patients. J Oral Maxillofac Surg. 1994;52:210-6.
- Raghoobar GM, Vissink A, Reintsema H et al. Bone grafting of the floor of the maxillary sinus for the placement of endosseous implants. Br J Oral Maxillofac Surg. 1997;35:119-25.
- Raghoobar GM, Timmenga NM, Reintsema H et al. Maxillary bone grafting for the insertion of endosseous implants: results after 12-124 months. Clin Oral Implants Res. 2001;12:279-86.
- Block MS, Kent JN. Sinus augmentation for dental implants: the use of autogenous bone. J Oral Maxillofac Surg. 1997;55:1281-86.
- Williamson RA. Rehabilitation of the resorbed maxilla and mandible using autogenous bone grafts and osseointegrated implants. Int J Oral Maxillofac Implants. 1996;11:476-88.
- Karabuda C, Ozdemir O, Tosun T, Anil A, Olgac V. Histological and clinical evaluation of 3 different grafting materials for sinus lifting procedure based on 8 cases. J Periodontol. 2001;72:1436-42.
- Stajčić Z, Stojčev Lj. Atlas oralne implantologije. Beograd: Stojčev; 2001.
- Panarrocha-Diago M, Uribe-Origone R, Guarinos-Carbo J. Implant-supported rehabilitation of the severely atrophic maxilla: a clinical report. J Prosthodont. 2004;13:187-91.
- Hürzeler MB, Kirsch A, Ackermann KL et al. Reconstruction of the severely resorbed maxilla with dental implants in the augmented maxillary sinus: a 5-year clinical investigation. Int J Oral Maxillofac Implants. 1996;11:466-75.
- Tatum H. Maxillary sinus and implant reconstruction. Dent Clin North Am. 1986;30:207-29.
- Krekmanov L. A modified method of simultaneous bone grafting and placement of endosseous implants in the severely atrophic maxilla. Int J Oral Maxillofac Implants. 1995;10:682-8.
- Fugazzotto PA. Sinus floor augmentation at the time of maxillary molar extraction: technique and report of preliminary results. Int J Oral Maxillofac Implants. 1999;14:536-42.
- Moses JJ, Arrechondo A. Sinus lift complications: avoiding problems and finding solutions. Dent Implantol Update. 1997;8:70-2.
- Doud Galli SK, Lebowitz RA, Giacchi RJ, Glickman R, Jacobs JB. Chronic sinusitis complicating sinus lift surgery. Am J Rhinol. 2001;15:181-6.
- Aimetti M, Romagnoli R, Ricci G, Massei G. Maxillary sinus elevation: the effect of macrolaceratins and micro-lacerations of the sinus membrane as determined by endoscopy. Int J Periodontics Restorative Dent. 2001;21:581-9.
- Kasabah S, Krug J, Simunek A, Lecaro MC. Can we predict maxillary sinus mucosa perforation? Acta Medica. 2003;46:19-23.
- Young MP, Korachi M, Carter DT et al. The effects of an immediately pre-surgical chlorhexidine oral rinse on the bacterial contaminants of bone debris collected during dental implant surgery. Clin Oral Implants Res. 2002;13:20-9.
- Bhattacharyya N. Bilateral chronic maxillary sinusitis after the sinus-lift procedures. Am J Otolaryngol. 1999;20:133-5.
- Timmenga NM, Raghoobar GM, Meaders R et al. Maxillary sinusitis following augmentation of the maxillary sinus floor. J Oral Maxillofac Surg. 2001;59:200-4.