

## Pričvršćivanje implantoprotetskih radova

Doc.dr.sc. Nikša Dulčić<sup>1</sup>

[1] Zavod za mobilnu protetiku, Stomatološki fakultet Sveučilišta u Zagrebu

### Što su implantoprotetski radovi?

Implantoprotetski radovi su mobilni i fiksni protetski radovi poduprti implantatima. Mobilne implantoprotetske radove pacijent može i mora skidati radi higijene nadogradnje implantata, kao i mobilnog protetskog rada (Slika 1). Fiksne implantoprotetske radove pacijent ne može skinuti te obavlja higijenu kao i kod konvencionalnih fiksnih protetskih radova (Slika 2).

### Kada se odabire mobilni umjesto fiksnog implantoprotetskoga rada?

Indikacije za mobilne implantoprotetske radove su (Slika 3):

- Izrazita vertikalna i/ili horizontalna resorpcija alveolarnog grebena
- Skeletne anomalije
- Nepovoljni međučeljsni odnosi
- Kada nedostaje potpora mekim tkivima (usne, obrazi)
- Intermaksilarni razmak > 15 mm
- Intraoralni defekti (prirođeni, trauma)

### Od kojih dijelova se sastoji svaki implantoprotetski rad?

Svaki implantoprotetski rad se sastoji od oseointegriranog implantata, nadogradnje implantata te mobilnog ili fiksnog protetskog rada. Nadogradnja implantata se pričvršćuje za implantat vijkom te kod nekih sustava i mehaničkim zavarivanjem (kod implantoloških sustava koji imaju konusni dosjed nadogradnje na implantat) (Slika 4). Mobilni protetski radovi se ne pričvršćuju za nadogradnje implantata, već se, poput konvencionalnih retencijskih pričvršćivih sustava, na njih retiniraju i stabiliziraju. Fiksni protetski radovi se pričvršćuju za nadogradnje implantata vijkom ili cementima.

### Kako se pričvršćuju mobilni implantoprotetski radovi?

Mobilni implantoprotetski radovi pričvršćuju se različitim retencijskim i stabilizacijskim pričvršćivim sustavima (kugla, Locator, konus ili teleskop, prečka). Svi se sastoje od dva dijela: patrice i matrice. U najvećem broju slučajeva, patrica je ujedno i nadogradnja implantata te može biti prefabricirana odnosno konfekcijska ili individualno izrađena te pojedinačna ili povezana s drugim nadogradnjama (prečka). Pričvršćuje se za implantat vijkom (Slika 5 a i b). Matrica je neodvojivi dio mobilnog protetskog rada i spaja se (uglavnom lijepljenjem kompozitnim ljepilima) za metalnu ili akrilatnu osnovu mobilnog protetskog rada (Slika 6 a i b).

### Kako se pričvršćuju fiksni implantoprotetski radovi?

Fiksni implantoprotetski radovi pričvršćuju se na nadogradnje implantata vijkom ili cementom. Pričvršćivanje vijkom je spajanje fiksnog protetskog rada (krunica, most) s nadogradnjom implantata (Slika 7). Vijak može prolaziti kroz okluzalnu ili palatinalnu plohu protetskog rada. Prednost pričvršćivanja fiksnih implantoprotetskih radova vijkom je mogućnost skidanja rada od strane terapeuta kod tehničkih ili bioloških komplikacija. Nedostatak takve vrste pričvršćivanja je neestetski izgled i tehnološki složena izrada u dentalnom laboratoriju. Pričvršćivanje fiksnih implantoprotetskih radova cementom je postupak njihovog povezivanja s nadogradnjom implantata uz ispunjavanje mikropukotine između njih (rubno zatvaranje!) (Slika 8). Prednost je mogućnost izrade visoko estetskih radova dok je nedostatak mogućnost nastanka bioloških komplikacija (periimplantitis zbog zaostatnog cementa) te nemogućnost skidanja rada kod tehničkih komplikacija (pucanje keramičke ljuske, metalne osnove ili vijka..).

Koji je postupak pričvršćivanja fiksnih

implantoprotetskih radova vijkom?

Ležište nadogradnje implantata u implantatu ispire se klorheksidin gelom, kako bi se smanjile bakterije.

Nadogradnja implantata pričvršćuje se vijkom za implantat, primjenom sile sukladno uputama proizvođača (25-45 Ncm).

Šupljina iznad vijka u nadogradnji implantata zatvara se pomoću teflonske trake ili sterilne vate koje se prekrivaju malom količinom kompozitnog materijala s malo punila ili tvrdim silikonom za uzimanje registrata (Blue Mousse, Regiseal). Teflonom ili vatom štiti se vijak nadogradnje implantata, a kompozitnim materijalom ili silikonom onemogućuje se odvijanje vijka te prodor bakterija. Kompozitni materijal ili silikon ne smije dosezati razinu navoja na nadogradnji implantata, kako ne bi onemogućavali pričvršćenje protetskog rada vijkom.

Nadogradnja implantata se dezinficira klorheksidin gelom te se fiksni protetski rad zavija na nadogradnju implantata,

Kod pojedinačnih krunica vijci za pričvršćivanje protetskog rada se maksimalnim zatezanjem prema uputama proizvođača (15-40 Ncm) pričvršćuju za nadogradnju implantata. Kod mostova se najprije postavljaju svi vijci i zavijaju do prvog navoja nadogradnje implantata. Tek kada se potvrdi da su svi vijci za pričvršćivanje protetskog rada u početnim navojima bez naprezanja, zateže se jedan po jedan i to najprije minimalnom silom (5-10 Ncm), a zatim maksimalnom (15-40 Ncm), prema uputama proizvođača.

Nakon pričvršćivanja vijkom, vijak se okluzalno ili palatinalno prekriva svjetlosnopolimerizirajućim kompozitom s malo punila. Time se postiže zaštita vijka od mehaničkog oštećenja, sprječava zadržavanje hrane te poboljšava estetika protetskog rada (Slika 9).

### Koji je postupak pričvršćivanja fiksnih implantoprotetskih radova cementom?

Ležište nadogradnje implantata u implantatu ispire se klorheksidin gelom kako bi se smanjile bakterije.

Nadogradnja implantata pričvršćuje se vijkom za implantat, primjenom sile sukladno uputama dobavljača (25-45 Ncm).

Šupljina iznad vijka u nadogradnji implantata zatvara se pomoću teflonske trake ili sterilne vate koje se prekrivaju kompozitnim materijalom s malo punila ili tvrdim silikonom za uzimanje registrata. Teflonom ili vatom se štiti vijak nadogradnje implantata, a kompozitnim materijalom ili silikonom onemogućuje se odvijanje vijka te prodor bakterija (Slika 10).

Postavlja se retrakcijski konac u početni dio sulkusa uz nadogradnju implantata kako bi se spriječilo prodiranje cementa u periimplantatno tkivo (Slika 11).

Cementi koji se koriste za cementiranje fiksnih implantoprotetskih radova moraju zadovoljavati potrebu za retencijom, tvrdoćom i stabilnošću te potrebu za mogućnost skidanja rada u slučaju tehničkih komplikacija. Najveću retenciju imaju kompozitni cementi, ali se radovi cementirani njima teško skidaju s nadogradnji implantata. Nasuprot njima, radovi cementirani cink-oksidi non-eugenol cementima lako se skidaju, ali postoji i mogućnost njihovog odcementiranja. Ostali konvencionalni cementi (staklenoionomerni i cinkoksifosfatni cementi) imaju karakteristike između dva opisana ekstrema. Stoga u novije vrijeme na

tržištu je više tzv. implant cemenata. Njihova karakteristika je da imaju dovoljnu tvrdoću kojom pružaju dobru retenciju fiksnog implantoprotetskog rada te izvrsno rubno zatvaranje, a radove je moguće relativno jednostavno skinuti kod tehničkih i bioloških komplikacija (Implant Cem, premier Implant Cement, Telio CS Cem Implant, Cem-Implant) (Slika 12 a, b, c).

Nadogradnju implantata i fiksni implantoprotetski rad potrebno je dezinficirati te posušiti.

Cement zamiješati prema uputama proizvođača te ga nanijeti u fiksni implantoprotetski rad u tankom sloju (50 - 80  $\mu$ m). Važno je da se cement ne nanese u velikom višku, jer to otežava njegovo odstranjivanje te povećava mogućnost njegovog prodora u periimplantatno tkivo (biološke komplikacije).

Pričekati stvrdnjavanje cementa sukladno uputama proizvođača, (kemijski ili svjetlosno ili oboje) te se suvišak odstranjuje titanskim strugačem ili sondom. Bitno je skinuti sav cement s rubova nadogradnje implantata i marginalne gingive. Na kraju se odstranjuje retrakcijski konac (Slika 13 a i b).

### Što je poznato iz literature o utjecaju načina pričvršćivanja fiksnih protetskih radova na njihovu trajnost te tehničke i biološke komplikacije?

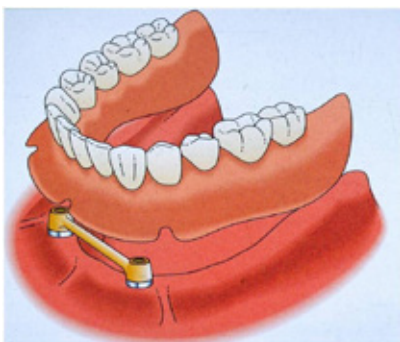
Temeljem objavljenih radova u kojima je provedeno petogodišnje kliničko praćenje pacijenata postupkom slučajnog odabira, uspješnost protetske terapije je sljedeća: cementirane pojedinačne krunice: 96,5%, vijkom pričvršćene po-

jedinačne krunice: 89,3%, cementirani mostovi: 96,9%, vijkom pričvršćeni mostovi: 98%, cementirani semicirkularni mostovi: 100%, vijkom pričvršćeni semicirkularni mostovi: 95,8%.

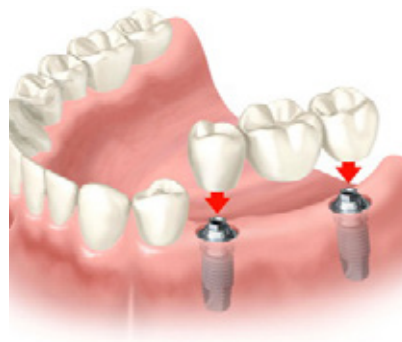
Pojavnost tehničkih komplikacija nakon 5 godina bila je kod cementiranih pojedinačnih krunica 11,9% te kod vijkom pričvršćenih pojedinačnih krunica 24,4%. Suprotno tome, manje tehničkih komplikacija bilo je kod mostova i semicirkularnih mostova pričvršćenih vijkom (22,1%; 54,1%) u odnosu na cementirane (24,5%; 62,9%). Biološke komplikacije, kao što je gubitak marginalne kosti veći od 2 mm, češće su identificirane kod cementiranih kruna (2,8%) nego kod vijkom pričvršćenih kruna (0%).

### Što se može zaključiti iz rezultata istraživanja o pričvršćivanju fiksnih implantoprotetskih radova?

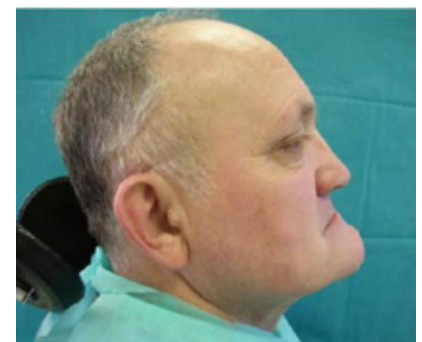Cementiranje fiksnih protetskih radova na implantatima ili njihovo pričvršćivanje vijkom imaju prednosti i mane. Kod cementiranja implantoprotetskih radova mora se paziti na pripremu nadogradnje implantata, odabir cementa te zaštitu rubne gingive i sulkusa, kako ne bi došlo do bioloških komplikacija zbog nepotpunog odstranjivanja cementa te nedovoljnog brtvljenja rubne pukotine. Kod pričvršćivanja implantoprotetskih radova vijkom najveća je prednost jednostavan način odstranjivanja rada te lako ispravljanje tehničkih i liječenje bioloških komplikacija. Stoga se kao zaključak nameće sljedeće: pojedinačne krunice i manje mostove trebalo bi cementirati, dok veće i semicirkularne mostove treba pričvrstiti vijkom.




Slika 1. Mobilni implantoprotetski rad



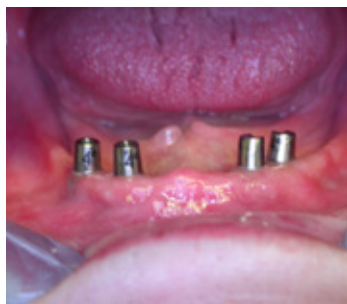Slika 2. Fiksni implantoprotetski rad



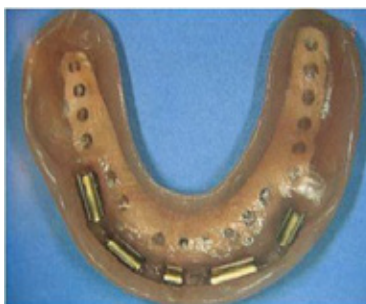Slika 3. FPacijent s nepovoljnim međučeljusnim odnosima, skeletnom anomalijom klase III i izrazitom resorpcijom gornje čeljusti



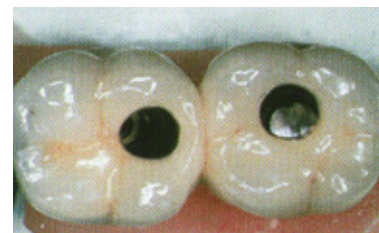Slika 4. Veza nadogradnje implantata s implantatom (vijak i konus)



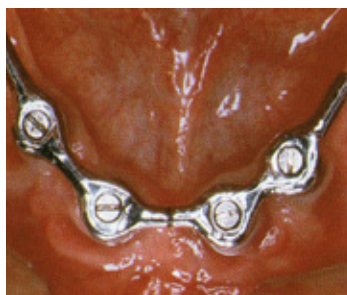Slika 5 a i b. Prečka i konusne nadogradnje implantata vijkom pričvršćene za implantate



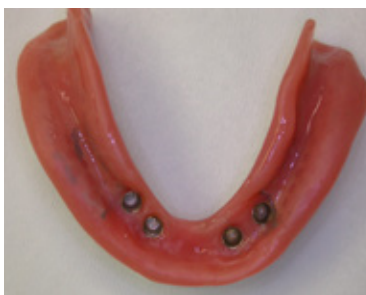Slika 6 a i b. Matrice prečke i sekundarne konusne krunice pričvršćene za metalnu osnovu donjih potpunih proteza



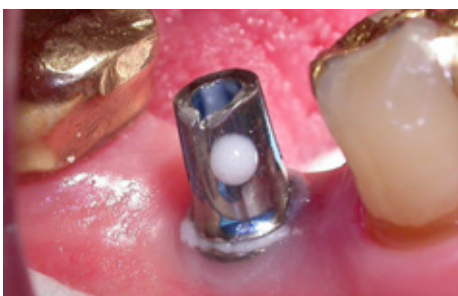Slika 7. Okluzalnim vijkom pričvršćeni fiksni implantoprotetski rad



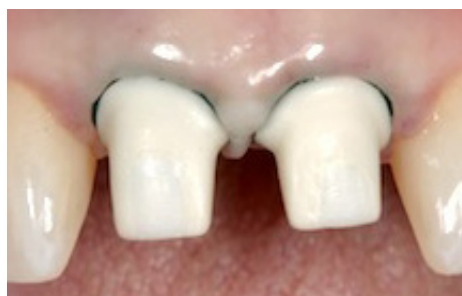Slika 8. Krunica pričvršćena cementom na nadogradnju implantata



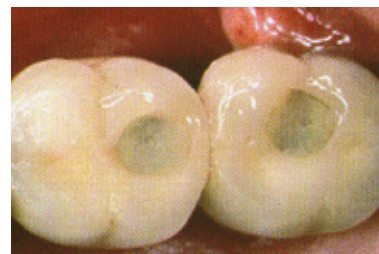Slika 9. Svjetlospolimerizirajućim kompozitom prekriven okluzalni vijak



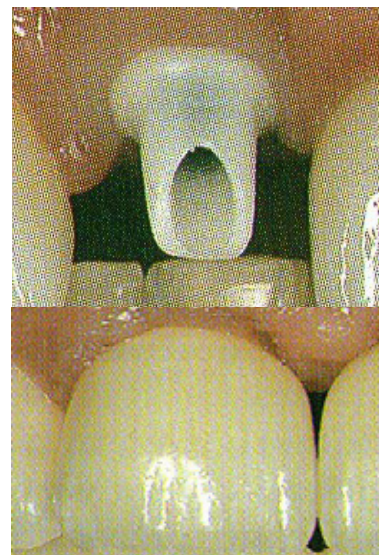
Slika 10. Individualizirana nadogradnja implantata pričvršćena vijkom za implantat



Slika 11. Postavljeni retrakcijski konac u sulkus oko nadogradnje implantata



Slika 12 a, b, c. Implant cementi za pričvršćivanje fiksnih implantoprotetskih radova



Slika 13 a i b. Pripremljena nadogradnja implantata i cementiran fiksni protetski rad

## LITERATURA

1. Koeck B, Wagner W. Implantologie. München: Elsevier Urban & Fischer, 2004: 246-280.
2. Davarpanah M, Martinez H. Priručnik dentalne implantologije. Zagreb: In Tri, 2006; 95-114.
3. Misch CE. Contemporary Implant Dentistry. St Louis: Elsevier Mosby,

- 2007: 660-90.
4. Wadhvani C, Pineyro A. Technique for controlling the cement for an implant crown. J Prosthet Dent. 2009; 102: 57-8.
5. Wilson T. The positive relationship between excess cement and peri-implant disease. J Periodontol. 2009; 80: 1388-92.
6. Sailer I, Mühlemann S, Zwahlen M,

- Hämmerle CH, Schneider D. Cemented and screw-retained implant reconstructions: a systematic review of the survival and complication rates. Clin Oral Implants Res. 2012;23 Suppl 6:163-201.
7. [www.speareducation.com/spear-review/2013/02/cementation-of-crowns-on-implant-abutments/](http://www.speareducation.com/spear-review/2013/02/cementation-of-crowns-on-implant-abutments/) (pristupio 02.06.2013.)