

MINIMALNO INVAZIVNA PREPARACIJA 2. dio - klinički primjeri i postupci

Mr. sc. Walter Dukić

*Zavod za pedodonciju,
Stomatološki fakultet Sveučilišta u Zagrebu*

U prošlom dijelu je bio iznesen iscrpan opis temeljnih načela minimalno invazivne stomatologije. Preventivna ekstenzija kaviteta je značila opsežno proširenje i žrtvovanje zdravih dijelova zuba kako bi se postavio amalgamski ispun. Simonsen je još 1978. godine opisao minimalno invazivnu preparaciju i restauraciju. Ta preparacija je uklanjala samo kariozne jamice i fisure, uz pomoć malih svrdala, s dubinom preparacije u početnom dijelu dentina, a u nekim slučajevima je bila ograničena samo na caklinu. Zub se restaurirao adhezivnom tehnikom uz pomoć kompozita (kavitet) i preko toga je u jamice i fisure postavljena pečatna masa. Problem je bilo to što su se koristila dva različita materijala (ref. simonsen, qin). Danas je to izbjegnuto korištenjem tekućih kompozita (flowable composite) koji imaju izvrsne fizikalne osobine. Imaju manju količinu punila, što utječe na njihovu viskoznost koja uspješno zatvara sve kavitete, jamice i fisure u minimalno invazivnoj stomatologiji. Iako tekući kompoziti imaju slabiju otpornost na abraziju i okluzalne sile od punjenih kompozita, te osobine nisu od presudne važnosti u minimalno invazivnoj stomatologiji, jer se tu radi o vrlo uskim kavitetima širine do 1.5 mm, koji su često izvan okluzalnog opterećenja. Puno je važnija sposobnost retencije i marginalne adaptacije.

Klinička istraživanja Qin et al (2005.) dokazala su potpunu retenciju tekućeg kompozita i odsutnost karijesa kod mi-

krokaviteta (preventivnih pečatnih ispuna) u 85% slučajeva nakon 24 mjeseca. Nije zabilježen ni jedan slučaj karijesa nakon 24 mjeseca. Rizik za karijes postoji samo zbog gubitka kompozitnog materijala u fisurama ili kavitetima koji nisu zaštićeni od djelovanja plaka i bakterija, što dokazuje da su potrebne kontrole takvih ispuna i trenutna reparacija fisura ili kaviteta ako je došlo do gubitka materijala.

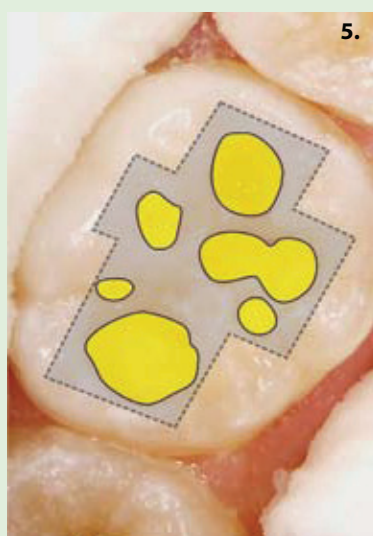
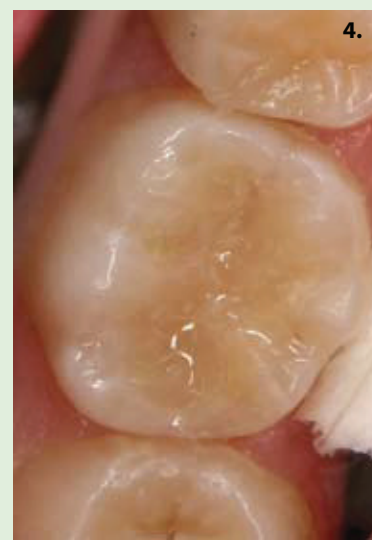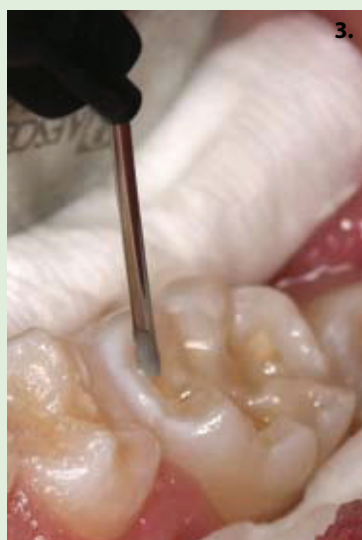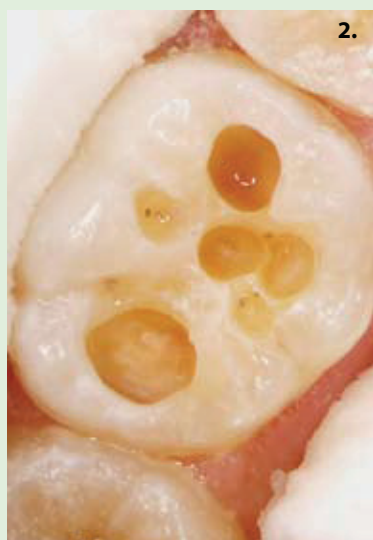Da bi minimalno invazivna stomatologija bila uspješna, važno je posjedovati posebne preparacijske setove svrdala za mikropreparaciju (Komet® set 4337 i set 4337F). Svrdla imaju vrlo malu radnu dijamantnu glavu, što omogućuje precizno uklanjanje tvrdog zubnog tkiva, bez oštećenja susjednog zdravog tkiva. Također je važno imati moderan uređaj za dijagnostiku okluzalnog karijesa (KaVo DIAGNOdent) i aproksimalnog karijesa (KaVo DIAGNOdent pen). Pojednostavljeno, uređaj analizira karijes uz pomoć fluorescencije laserskom zrakom i pretvara dobivene podatke u numeričke vrijednosti prema kojima i planiramo terapiju (Tablica).

Dodatno nam služi i RVG dijagnostika (Planmeca Dixi2), s digitalnom obradom rentgenske slike i korištenjem pseudoboja, koja omogućuje potvrdu prisutnosti ili odsutnosti aproksimalnih karijesa koji se teško vide klinički.

DIAGNOdent vrijednost	Preporučeni tretman
0-13	normalna profilaksa
14-19	intenzivna profilaksa (fluoridacija, Healozone)
20-29	minimalno invazivno liječenje (Healozone, zračna abrazija, laser, ultrazvučni i ostali mikro instrumenti i intenzivna profilaksa)
>30	restorativni zahvati i intenzivna profilaksa

Prema Lussi et al., Quintessenz 10/2003

SLUČAJ 1.



Slika 1a. Komet® set za mikropreparaciju 4337F.

Slika 1b. Set 4337F za mikropreparaciju, opširan prikaz radnih površina.

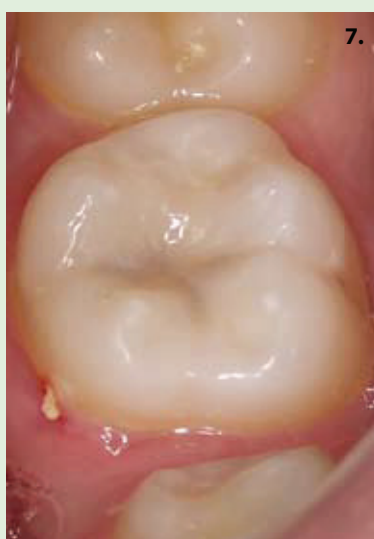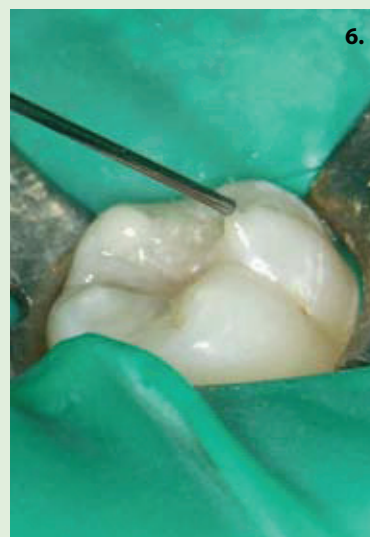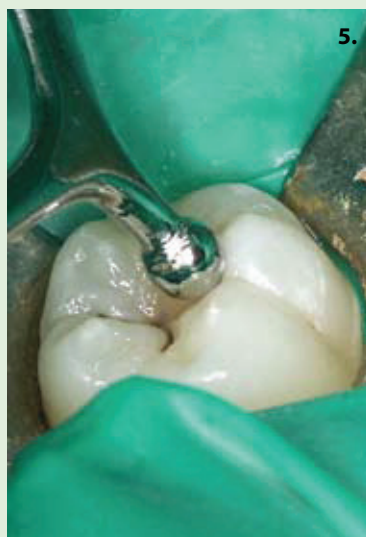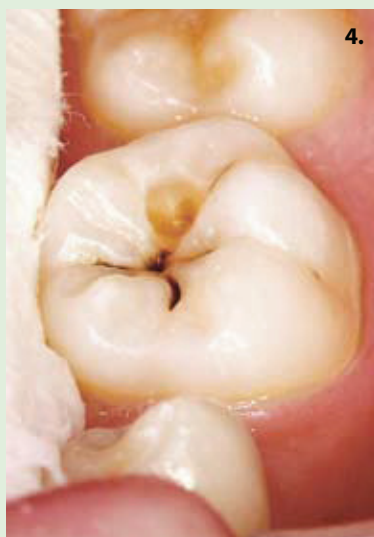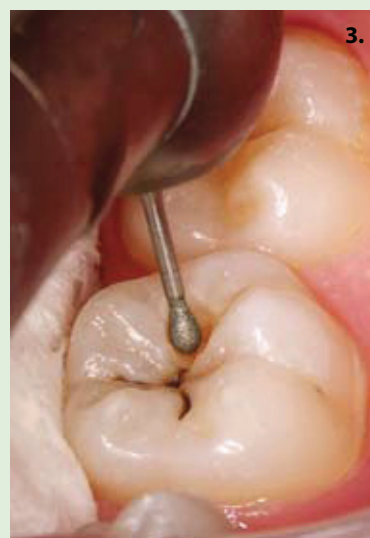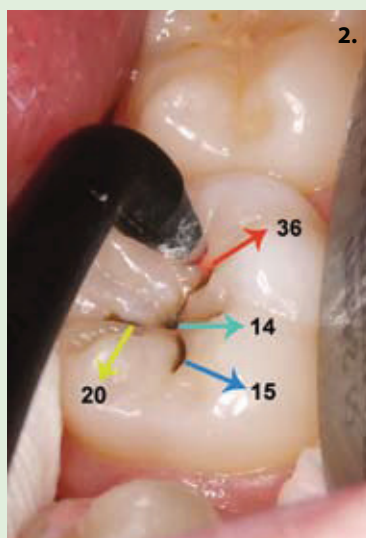
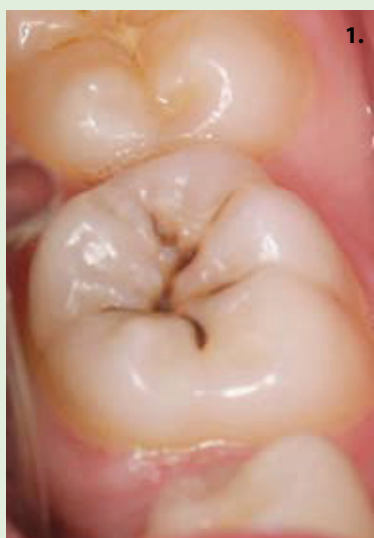Slika 2. Mikrokavitet prepariran setom 4337F prema zakonima mikropreparacije. Uklanja se samo kariozno tkivo, štedeći pri tome zdrava zubna tkiva. Spajanje kaviteta se ne preporučuje nego se kaviteti prepariraju svaki za sebe.

Slika 3. Jetkanje i postavljanje adheziva (Voco Admira Bond), aplikacija punjenog kompozita Admira u mezijalni i distalni kavitet, zatim aplikacija tekućeg kompozita Admira Flow u sve fisure.

Slika 4. Konačni izgled završne restauracije.

Slika 5. Odnos i usporedba klasičnog Blackova kaviteta (siva boja) i mikrokaviteta (žuti krugovi). Primjećuje se da je kod mikrokaviteta prisutna dvostruka ušteda tvrdog zubnog tkiva u odnosu na klasičan Blackov kavitet i klasičnu tehniku preparacije. Također, konfiguracijski faktor je manji kod minimalno invazivne preparacije zbog manjih, samostalnih kaviteta ovalnog oblika.

SLUČAJ 2.



Slika 1. Donji trajni molar sa sumjivom diskoloracijom u fisurama koja upućuje na opsežan okluzalni karijes.

Slika 2. Analiza fisura KaVo DIAGNOdent uređajem. Distalna fisura ima najveću vrijednost od 36 (pogledati Lussi et al. klasifikaciju za DIAGNOdent), što upućuje na minimalnu preparaciju samo toga mjesta.

Slika 3. Mikropreparacija distalne fisure Komet® svrdlima 4337F.

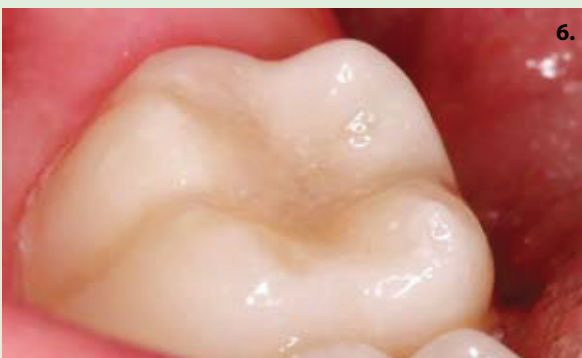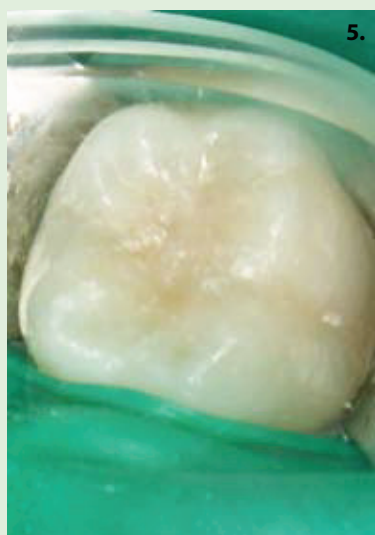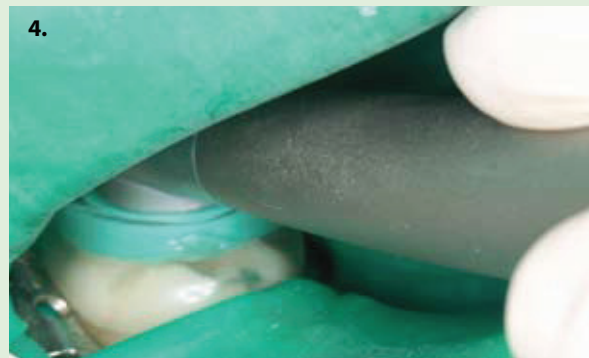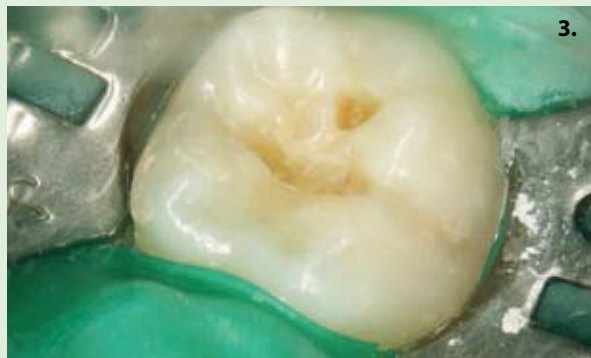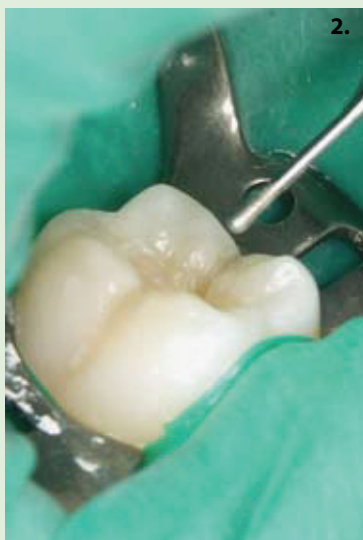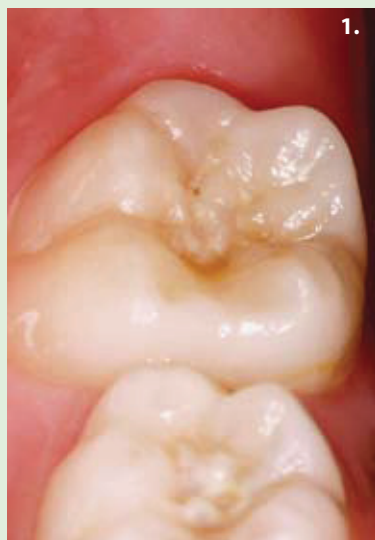Slika 4. Izgled preparirane distalne fisure. Ostale fisure su zdrave i nisu se preparirale.

Slika 5. Postava punjenog kompozita Voco Grandio u distalni kavitet, uz prethodno jetkanje i postavu adheziva (Voco Admira Bond) u sve fisure i kavitete.

Slika 6. Postava tekućeg kompozita (Grandio Flow) u fisure.

Slika 7. Završni izgled kaviteta.

SLUČAJ 3.



Slika 1. Donji molar s karijesom u distalnoj i centralnoj fisuri.

Slika 2. Preparacija kaviteta sa mikropreparacijskim svrdlima Komet® 4337F.

Slika 3. Izgled kaviteta u središnjoj i distalnoj fisuri. Ostale fisure nisu preparirane.

Slika 4. Sterilizacija kaviteta i svih fisura KaVo Healozone uređajem nakon jetkanja.

Slika 5. Postava adhezivnog sustava (Voco Admira Bond) u sve fisure i kavitete, kompozita u kavitete (Voco Admira) i tekućeg kompozita u fisure (Voco Admira Flow).

Slika 6. Završni izgled nakon poliranja.