

Suvremeni antimikrobni postupci u terapiji karijesa - I. dio

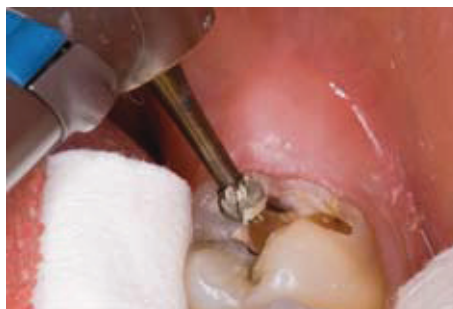Doc.dr.sc. Walter Dukić¹

[1] Zavod za dječju i preventivnu stomatologiju, Stomatološki fakultet Sveučilišta u Zagrebu

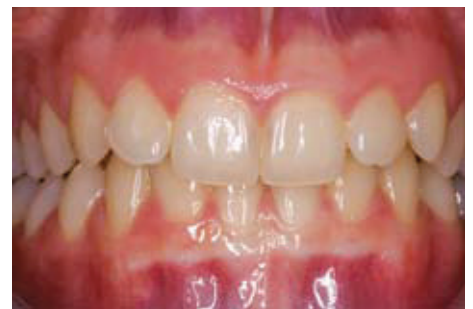Današnja se stomatologija, kao i sve ostale medicinske znanosti, kreće u pravcu minimalno invazivne intervencije, koja uključuje maksimalno očuvanje zdravih zubnih struktura. Potrebno je liječiti karijes kao bolest uzrokovanu bakterijama, a preparacija zuba i materijali za ispune čine u tom slučaju samo pomoćna sredstva kojima se nadoknađuje šteta koju su bakterije uzrokovale. S obzirom na to da do sada nije u uporabi ni jedan preparat koji bi uspješno eliminiralo kariogene bakterije u zubu uz maksimalnu štednju preostalog zubnog tkiva, postala je jasna potreba za preparatom koji bi nam omogućio borbu protiv karijesa na mikrobiološkoj razini. Dentalni karijes je infektivna bolest mineraliziranih zubnih tkiva kao što su caklina, dentin i cement. Organizmi koji su najodgovorniji za nastanak karijesa su *Streptococcus mutans*, *Streptococcus sobrinus*, *Lactobacillus casei* i *Actinomyces viscosus* (1). Problem prilikom liječenja je u tome što se nikada ne zna koliko inficiranog tkiva treba odstraniti, tako da je još John Tomes 1859. godine zagovarao da se u kavitetu ostavi sloj diskoloriranog dentina kao zaštita pulpe, bolje nego da se radikalno uklanja obojeni dentin i žrtvuje zubna pulpa. Suprotno njemu, G.V. Black je 1908. godine dokazivao da je bolje u potpunosti odstraniti bilo kakvo sumnjivo zubno tkivo, čak i uz cijenu otvaranja pulpe. Black zagovara i preventivnu ekstenziju kaviteta na sve okolne fisure i dijelove zuba na kojima se može razviti karijes, te stavlja naglasak na mehaničko-kirurško odstranjenje karijesa (slika 1). Isto tako se malo važnosti pridaje i samim mikrobiološkim uzročnicima karijesa. To sve rezultira neprimjerenim i predimenzioniranim preparacijama, nepotrebnim odstranjenjem zdravog tvrdog

zubnog tkiva, slabljenjem biomehaničkih svojstava zuba, što za posljedicu ima kratkotrajnost restauracijskog materijala u kavitetu. Poznato je da nije moguće mehanički odstraniti sve mikroorganizme, čak i kad se potpuno odstrani sav razmekšani dentin (2). Kako su svi materijali za ispune podložni utjecaju vrlo agresivnog mikrokoliša u ustima, to sve dovodi vremenom do neuspjeha ispuna i njegove zamjene novim. Pri tome se primarni kavitet još više proširuje uzrokujući slabljenje zuba i moguće komplikacije u vezi sa zubnim strukturama. S obzirom da je od postulata G.V. Blacka prošlo više od 100 godina, u praksi i nastavi se ono dalje koristi iako je potpuno zastarjelo. Zubni karijes

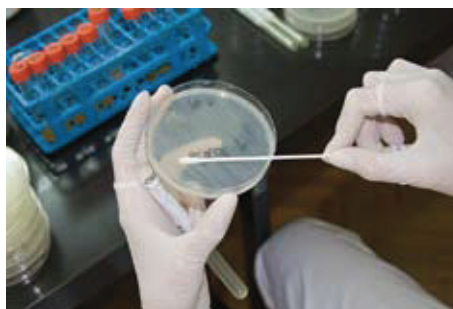je dinamički proces što ga čine dentalni plak i mikrobiološke naslage (biofilm) na zubnim strukturama, a što opet rezultira poremećajima u ravnoteži između zubne strukture i prekrivajućeg biofilma. Tijekom vremena, može se pojaviti gubitak minerala što uzrokuje otapanje tvrdih zubnih tkiva i kasnije vidljive karijesne lezije (3). U toj definiciji karijesa, najvažnija je komponenta metabolička aktivnost biofilma. Sama demineralizacija cakline i dentina ispod biofilma može se promatrati kao posljedica dinamičkih procesa u biofilmu. Iz toga proizlazi da simptomi karijesnog procesa (kavitacija) mogu biti kontrolirani promjenom biofilma. Na primjer, lezija se može mijenjati redovitim promjenama



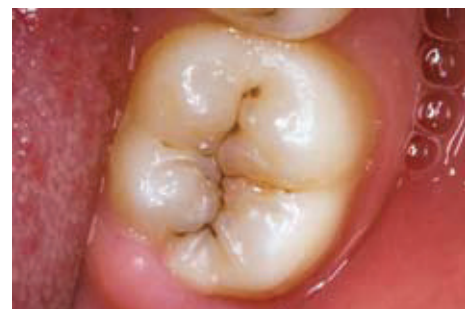Slika 1.



Slika 2.



Slika 3.



Slika 4.

u plaku zubnom četkicom i pastom s fluoridima, koji mogu kontrolirati progresiju lezije (4). Ponekad, u uznapredovalom stadiju karijesa, kavitacija u zubu zadržava biofilm koji se ne može odstraniti ni pažljivim četkanjem (slika 2). Jednom kad je caklina kavitirana, dentin postaje inficiran i demineraliziran. To dovodi do pitanja, tko sada upravlja karijesnim procesom? Moguće je da je to biofilm na površini kaviteta ili inficirani dentin u kavitetu, ili oba u suradnji dalje vode karijesni proces. Ako je u tom slučaju samo biofilm glavni pokretač karijesa, koliko kavitet mora biti čist prije restauracije (5)? Konačno, terapija karijesa ide u smjeru što učinkovitijeg odstranjenja biofilma i bakterija, isključujući pri tome radikalno kirurško odstranjenje zubnih tkiva.

Kod dubokih lezija, postoji izrazita varijabilnost u području unutar mikrookoliša lezije. Središnji dio lezije može biti kavitiran, otvoren i pristupačan za odstranjenje plaka, uz pomoć čišćenja i žvakanja. U tom dijelu lezije progresija je spora. Međutim, rubni dijelovi istoga kaviteta zaštićeni su od čišćenja podminiranom caklinom i sadrže veliku količinu plaka. U tim dijelovima lezija se širi vrlo brzo. Isto tako, moguća su unutar jedne lezije mjesta brze i spore progresije. Pulpo-dentinski odgovor prema različitim brzinama progresije lezije također može varirati. Još 1967. godine bilo je objašnjeno kako razlikovati aktivnu od zaustavljene lezije (6).

Kod sporo progredirajućih lezija pojačana mineralizacija dentina ispod caklinske lezije je uobičajena. Stvaranje visokomine-raliziranoga peritubularnog dentina prati oštećene dentinske tubuluse, što rezultira smanjenjem promjera tubulusa. Nadalje, stvara se i sekundarni dentin na pulpalnom kraju oštećenih tubulusa (reaktivni dentin). Što je lezija aktivnija, nepravilnija je struktura tog dentina. Zajedno, ti procesi sudjeluju u zaštiti pulpe od egzogenih razarajućih tvari (7).

Kod brzo progredirajućih lezija postoji destrukcija odontoblasta i nedostatak stvaranja tercijarnog dentina. Posljedično tome, pulpno tkivo reagira na prijenos mikrobioloških proizvoda kroz propusni dentin. Rezultat će biti upalne promjene u pulpnom tkivu koje dovode do reverzibilnog ili ireverzibilnog pulpitisa, često

povezanog s osjetljivošću zuba ili bolovima. Iako su odontoblasti uništeni, nove stanice slične odontoblastima mogu se diferencirati iz pulpe kako bi stvarale tercijarni dentin (reparatorni), ako je kariogena okolina takvog zuba odstranjena ili zaustavljena (7).

Mikroskopski, dentinska kariozna lezija sadrži dvije zone (8, 9). Vanjska površinska zona je potpuno demineralizirana, kolagen je denaturiran i bakterije invadiraju nekrotično tkivo. Unutarnja zona je uglavnom neinficirana, vrlo malo demineralizirana i smanjene tvrdoće (10). Ta zona sadrži reverzibilno denaturiran kolagen i intaktni kolagen s unakrsnim vezama (11). Dentin u toj zoni je osjetljiv i vitalan te se reverzibilno denaturiran kolagen može reorganizirati. Važno je napomenuti da se taj sloj dentina ne smije odstraniti (12). Nema zlatnog standarda za određivanje kaviteta koji nema karijesa. Metode koje se danas koriste su prilično neselektivne i temeljene na kliničkim kriterijima, kao što su tvrdoća dentina prilikom sondiranja, boja dentina, struktura i vlažnost dentina (13, 14).

U nekoliko studija, uglavnom revolucionarnih, autori su dokazali alternativnu mogućnost kirurškoga uklanjanja karijesa, prvenstveno s ciljem zatvaranja karijesne lezije i uništavanjem živućih mikroorganizama u njoj, s posljedičnim zaustavljanjem demineralizacije dentina i njegove degradacije (15, 16). Rezultati takvih studija usmjeravaju nov način liječenja karijesa prema minimalno invazivnom pristupu (slika 3).


Minimalno invazivna stomatologija je koncept u kliničkoj stomatologiji koji zahtijeva maksimalnu štednju cakline i dentina prilikom preparacije, kao i koncepte eliminacije kariogenih bakterija i stimulaciju remineralizacije (17).

Klinički, većina karijesne lezije se odstranjivala ručnim ili rotirajućim instrumentima, međutim, postojale su razlike u količini odstranjenja karijesom promjenjenog dentina između stomatologa. Opće pravilo je da se kariozni dentin odstranjuje prema razlici u boji pri vizualnoj inspekciji i prema razlici u tvrdoći pri dijagnostici stomatološkom sondom (18). Međutim, ti dijagnostički kriteriji su subjektivni i ne mogu se postaviti kao standard. Danas na

tržištu postoje i dijagnostičke boje za detekciju karijesa, ali one nisu uvijek pouzdane (19).

Zaključno, ni ručni ni rotirajući instrumenti ne mogu jamčiti potpuno čišćenje karioznog dentina, te ostatak bakterija često zaostaje ispod trajnih ispuna (slika 4). Studije su pokazale da prilična količina bakterija može ostati u dentinskim tubulusima nakon postave ispuna koji hermetički zatvara zub (15). Oralni mikroorganizmi koji su zaostali ispod restauracije ili su ušli kroz mikropukotine između zuba i restauracije, mogu izazvati ne samo sekundarni karijes nego i različita oštećenja pulpe (20, 21, 22). Zbog toga, antimikrobni tretman za vrijeme liječenja zuba ispunom može biti koristan za dugoročni uspjeh restauracije.

Danas postoji više različitih metoda antimikrobne terapije karijesa:

1. Ozon
2. Foto aktivirana dezinfekcija, PAD (photo activated disinfection)
3. Carisolv
4. Laser 

LITERATURA

1. **Burns T, Wilson M, Pearson GJ.** Effect of dentine and collagen on the lethal photosensitization of *Streptococcus mutans*. *Caries Res.* 1995;29:192-7.
2. **Lager A, Thornqvist E, Ericson D.** Cultivable bacteria in dentine after caries excavation using rose-bur or Carisolv. *Caries Res.* 2003;37(3):206-11.
3. **Baelum V, Fejerskov O.** Caries diagnosis: „A mental resting place on the way to intervention“?. In: Fejerskov O, Kidd EAM, editors. *Dental Caries*. 1st ed. London: Blackwell Munksgaard; 2003.p.101-10.
4. **Ten Cate JM, Featherstone JDB.** Physicochemical aspects of fluoride-enamel interactions. In: Fejerskov O, Ekstrand J, Burt B, editors. *Fluoride in Dentistry*. 1st ed. Copenhagen: Munksgaard; 1996.p.252-72.
5. **Kidd EA.** How 'clean' must a cavity be before restoration? *Caries Res.* 2004;38(3):305-13.
6. **Massler M.** Pulpal reactions to dental caries. *Int Dent J.* 1967;17(2):441-60.

Preostale reference poznate uredništvu... *