

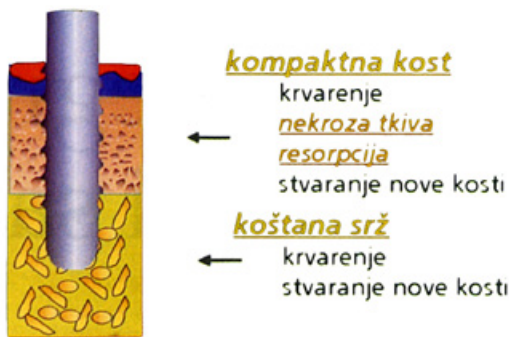Implantološka terapija kod pacijenata s parodontitisom

Barbara Delija, dr. med. dent.¹
Doc. dr. sc. Walter Dukić²

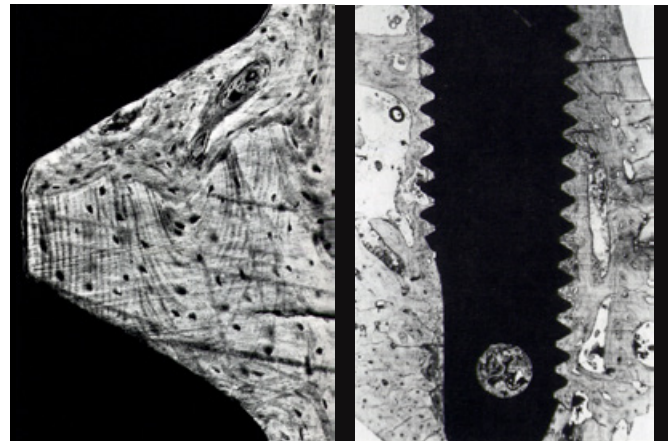
[1] Privatna ordinacija dentalne medicine, Zagreb

[2] Zavod za dječju i preventivnu stomatologiju, Stomatološki fakultet Sveučilišta u Zagrebu

POSTAVLJANJE IMPLANTATA



Slika 1. Shematski prikaz postavljanja implantata i reakcije tkiva koje dovode do oseointegracije implantata. Preuzeto iz (5).



Slika 2., 3. Klinički uzorak s visokim stupnjem izravnog kontakta kosti i implantata. Preuzeto iz (5).

Parodontitis je bolest multifaktorske etiologije čije liječenje zahtijeva interceptivni pristup (1). Najčešće sporo napreduje, a u težim slučajevima, pogotovo neliječenim, može dovesti do gubitka zuba (2). Terapija dentalnim implantatima široko je poznata kao alternativa u nadoknadi izgubljenih zubi (3). Dokazano je stvaranje transmukoznog pričvrška oko implantata kao važnog čimbenika u uspjehu implantološke terapije (4) kao i nužnost uspostave primjerenog dodira implantata s okolnom alveolarnom kosti s ciljem oseointegracije (5). Mnoga istraživanja pokazuju visok stupanj uspješnosti ovakve terapije, ipak brojne su komplikacije zbog bioloških ili mehaničkih razloga, osobito kada se radi o pacijentima s parodontitisom (6).

Svrha ovog rada jest pobliže pojasniti strukturu važne u postizanju uspješne parodontološke terapije dentalnim implantatima te dati pregled rezultata znanstvenih istraživanja opisujući stupanj uspješnosti implantološke terapije kod pacijenata s parodontitisom.

Parodontitis / periimplantitis

Parodontitis je plakom inducirana upala koja, osim što uzrokuje upalne promjene gingive, također uzrokuje i promjene u dubljim slojevima parodontnih struktura, alveolarnoj kosti i parodontnom ligamentu (2). Bakterije koje najčešće uzrokuju upalu potpornih struktura

zuba su *Actinobacillus actinomycetemcomitans*, *Bacteroides forsythus*, *Porphyromonas gingivalis*, *Treponema denticola* (7). Formira se supragingivni i subgingivni plak koji vremenom dovodi do napredovanja upale i širenja na alveolarnu kost te periodontalni ligament. Oko implantata također se stvara supra i subgingivni plak i kamenac koji mogu dovesti do pojave periimplantitisa, pogotovo kod pacijenata s parodontitisom.

Oseointegracija

Oseointegracija predstavlja izravnu vezu kosti i implantata, bez umetnutih slojeva mekog tkiva (5). Potrebno je kontrolirati nekoliko različitih čimbenika kako bi došlo do oseointegracije implantata. Ti čimbenici uključuju biokompatibilnost, dizajn i stanje površine implantata, status mjesta u koje se implantat postavlja, kiruršku tehniku upotrijebljenu za ugradnju implantata i uvjete primijenjenog opterećenja (8) (Slika 1). Kako bi se dobili ispravni uvjeti za cijeljenje, implantat nakon postavljanja mora pokazati dobru primarnu stabilnost. Oštećenjem mekog i tvrdog tkiva počinje proces cijeljenja rane, što naposljetku omogućuje da implantat postane „ankilotičan“ s kosti, tj. oseointegriran (5). Tijekom prva tri do četiri tjedna nakon postave implantata nema znakova prave oseointegracije. Tri mjeseca nakon ugradnje relativno je velika proporcija izravnog kontakta kosti i meta-

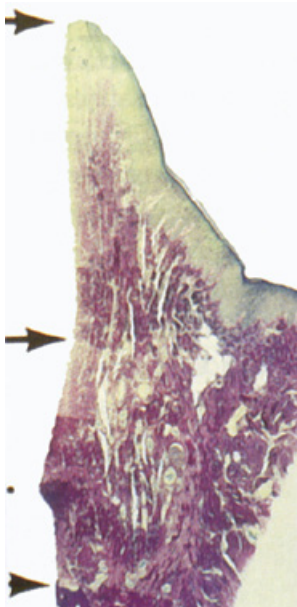
la. Količina kosti se značajno povećava nakon 6 do 12 mjeseci (5) (Slike 2 i 3).

Transmukozni pričvrstak

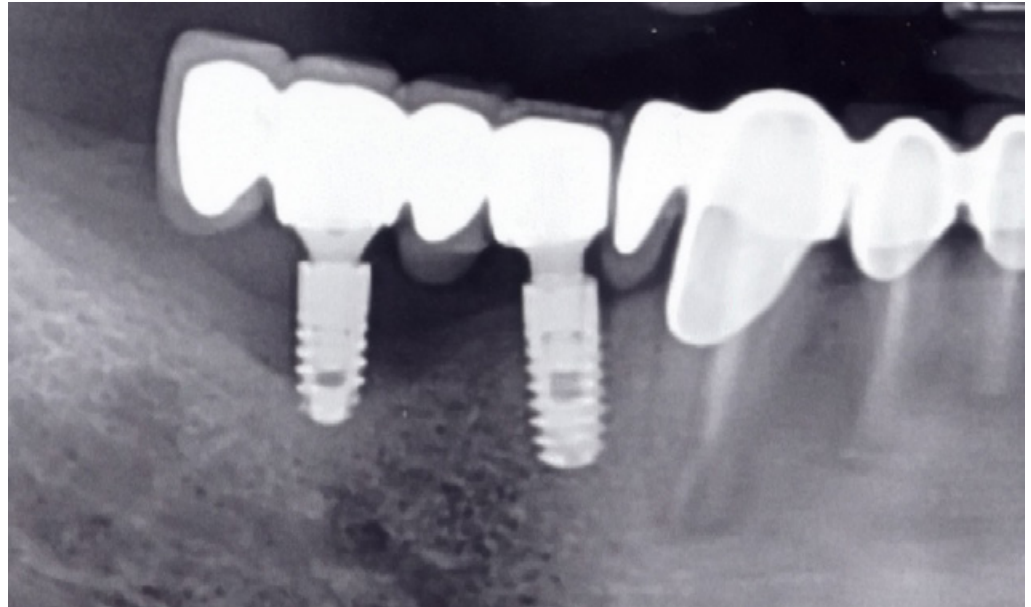
Cijeljenje rane koje slijedi nakon zatvaranja mukoperiostalnog režnja nakon postavljanja implantata dovodi do uspostave transmukoznog pričvrška na implantat. Transmukozni pričvrstak služi kao brtva koja sprječava da tvar iz usne šupljine dopru do koštanog tkiva koje sidri implantat (9). Suprakrestalno smješten transmukozni pričvrstak implantata sprječava apikalnu migraciju spojnog epitela i osigurava zadovoljavajuću koronalnu razinu kosti (4). Područje epitelnog pričvrška na površini implantata morfološki je slično kao i kod prirodnih zubi, dok između spojnog epitela i dijela alveolarne kosti koja je prva u kontaktu s implantatom, postoji i područje vezivnoga pričvrška (9) (Slika 4).

Rezultati znanstvenih istraživanja

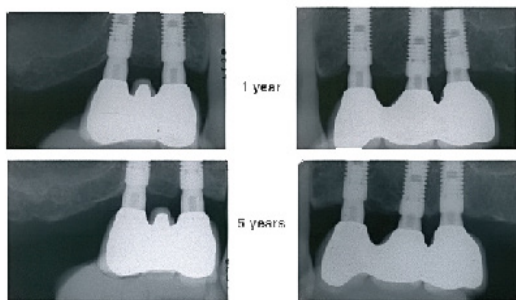
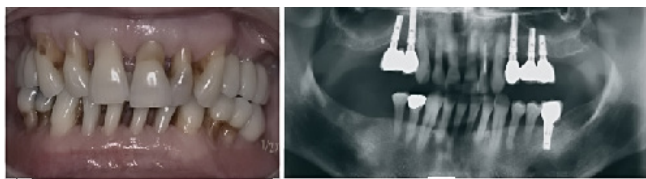U mnogim je istraživanjima dokazano da je terapija dentalnim implantatima dugoročno vrlo uspješna kod pacijenata s parodontitisom (10). U longitudinalnoj studiji tijekom deset godina promatrana je promjena razine alveolarne kosti oko 36 ugrađenih implantata Brånemark® sustava pacijentima s generaliziranim agresivnim parodontitisom, kao i oko prirodnih preostalih zubi te su dobiveni rezultati uspoređeni s kontrolnom skupinom, zdravim pacijentima bez



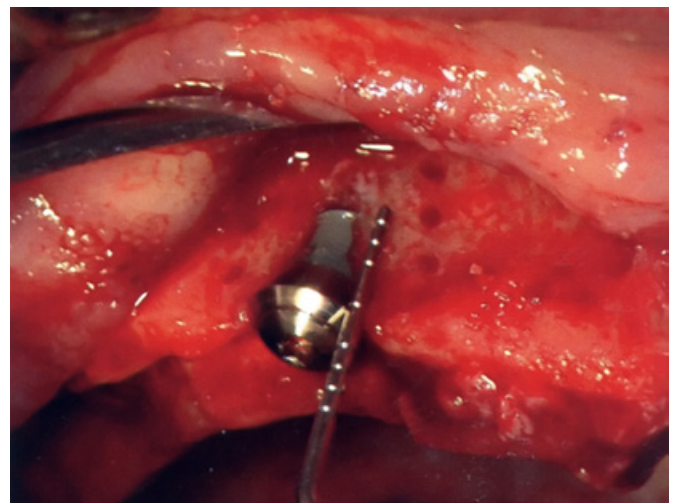
Slika 4. Mikrofotografija bukalno-lingvalnog presjeka periimplantatne mukoze. Vidi se položaj mekog tkiva (gornja strelica), apikalne stanice spojnog epitela (srednja strelica) i vrh kosti (donja strelica). Spojni epitel dug je oko 2 mm, a spoj između vezivnog tkiva i implantata oko 1,5 mm. Preuzeto iz (9).



Slika 5. Radiološki prikaz gubitka alveolarne kosti oko implantata tri godine nakon ugradnje.



Slika 6. Klinička i radiološka ilustracija jednog primjera s prosječnom razinom alveolarne kosti od 36%. Vidljiva je održiva razina alveolarne kosti tijekom 5 godina. Preuzeto iz (13).



Slika 7. Klinički prikaz ugrađenog ITI® implantata te gubitak kosti oko implantata kod pacijenta s parodontitisom.

znakova parodontnih oboljenja, s ugrađenim implantatima. Stupanj preživljenja implantata kod pacijenata s parodontitisom bio je 83,33%. Dubina parodontnih džepova zubi bila je za 0,5 mm veća nego kod implantata, ali je gubitak pričvrstka znatno veći kod implantata, osobito u odnosu na kontrolnu skupinu. Gubitak kosti oko zubi i implantata kod pacijenata s generaliziranim agresivnim parodontitisom značajno je veći nego u zdravih pacijenata. Također je dokazano da je i gubitak zubi (47,5%) i implantata (16,65%) mnogo veći kod pacijenata s generaliziranim agresivnim parodontitisom (10). Uspješnost implantata od 83,33% govori u

prilog tome da je parodontitis veliki faktor rizika za ne tako uspješno dugoročno preživljenje implantata. Implantati ugrađeni parodontološki kompromitiranim pacijentima dovode do 2,3 puta veće mogućnosti neuspjeha tj. gubitka alveolarne kosti oko implantata, nego kod zdravih pacijenata (11) (Slika 5).

U drugom istraživanju terapija 39 pacijenata s dijagnozom generaliziranog kroničnog (GKP) i agresivnog parodontitisa (GAgP) zasnivala se na ugradnji 77 dentalnih implantata Brånemark® i Osseotite® (12). Trogodišnji uspjeh implantata iznosio je 95,7% u gornjoj čeljusti, a 100% u donjoj. Gubitak pričvrstka i kosti znatno je bio

veći kod implantata nego kod zubi. Gubitak alveolarne kosti oko implantata blago je veći kod pacijenata s GAgP-om nego kod pacijenata s GKP-om. Visoki trogodišnji uspjeh implantata kod pacijenata s GAgP-om pokazuje da ovakva terapija može biti uspješna kod tih pacijenata, no ipak je potrebno dugogodišnje praćenje kako bi rezultat bio vjerodostojniji (12).

Sljedeće relevantno istraživanje provedeno je na pacijentima s dijagnozom umjerenog do uznapredovalog parodontitisa kojima su ugrađena 149 Astra Tech® implantata (13). Uspješnost implantata tijekom razdoblja od pet godina iznosila je 97,3% i samo je 11% implan-

tata imalo gubitak alveolarne kosti više od 2 mm (13) (Slika 6). Drugi autori navode da unutar pet godina uspjeh iznosi 92% te da je gubitak kosti veći od 2 mm zabilježen u 68% slučajeva (14). Također se navodi da je jedina mogućnost dugogodišnjeg uspjeha implantološke terapije kod pacijenata s parodontitisom odgovarajuća potporna terapija.


Klinička i radiološka ispitivanja još jednog značajnog znanstvenog istraživanja, provedena su tijekom deset godina nakon ugradnje 112 ITI® implantata pacijentima s kroničnim parodontitisom (15). Zaključeno je da implantati ugrađeni pacijentima koji su izgubili zube zbog kroničnog parodontitisa pokazuju niži stupanj uspješnosti nego kod pacijenata kojima se implantatima nadomještaju zubi izgubljeni zbog

karijesa, traume i sl. Također je kod istih puno veća incidencija pojave periimplantitisa (15) (Slika 7). U drugim je studijama (16) dokazana 100%-tna uspješnost implantata ugrađenih kod pacijenata s parodontitisom u razdoblju praćenja od 6 godina, no između šeste i osme godine drastično se smanjila. Ukupno preživljenje iznosilo je 90,5% nakon 10 godina. Dakle veća je podložnost gubitka implantata kod pacijenata s parodontitisom u odnosu na parodontološki zdrave pacijente i to u slučaju prolongiranog praćenja u razdoblju od pete do desete godine (16).

Zaključak

Iz svega navedenog može se zaključiti da nema velikih razlika u uspješnosti različitih sus-

tava dentalnih implantata postavljenih u pacijenata s parodontitisom. Uspješnost ugrađenih implantata varira od slučaja do slučaja, a uvelike ovisi i o kriterijima uspješnosti koje ispituvači koriste. Osnovno je pravilo odgovarajući predtretman pacijenta, inicijalna parodontna terapija te potporna terapija tijekom praćenja pacijenta nakon postave implantata, kako bi opstanak i održivost implantata bila veća.

Zaključno, terapija dentalnim implantatima kod pacijenata s parodontitisom može biti uspješna, no potrebna su dugogodišnja praćenja kako bi se potvrdio visok stupanj preživljenja implantata u prvih nekoliko godina. 

* Slike 5, 7 Ljubaznošću doc. dr. sc. Waltera Dukića

Tablica 1. Usporedba podataka različitih implantoloških sustava kod pacijenata s parodontitisom obzirom na stupanj preživljenja implantata, gubitak alveolarne kosti, broj ugrađenih implantata te razdoblje praćenja (10, 12, 13, 15).

USPOREDBA PODATAKA RAZLIČITIH SUSTAVA IMPLANTATA KOD PACIJENATA S PARODONTITISOM				
	Stupanj preživljavanja implantata (%)	Gubitak alveolarne kosti (mm)	Broj ugrađenih implantata	Razdoblje praćenja (godine)
Brånemark®	83,33	2,7- 4,0	36	10
Osseotite®	95,7	0,86- 1,14	77	3
Astra Tech®	97,3	0,41	149	5
ITI® Straumann	90,5	0,73- 1,38	112	10

LITERATURA

- Pappanou PN, Lindhe J. Epidemiologija bolesti parodonta. In: Lindhe J, Karring T, Lang NP-editors. Klinička parodontologija i dentalna implantologija. Zagreb: Nakladni zavod Globus; 2004. p. 61-2.
- Albandar JM, Brown LJ, Genco RJ, Löe H. Clinical classification of periodontitis in adolescents and young adults. J Periodontol. 1997;68(6):545-55.
- Esposito M, Grusovin MG, Coulthard P, Thomsen P, Worthington HV. A 5-year follow-up comparative analysis of the efficacy of various osseointegrated dental implant systems: A systematic review of randomized controlled clinical trials. Int J Oral Maxillofac Implants. 2005;20(4):557-68.
- Nevins M, Nevins ML, Camelo M, Boyesen JL, Kim DM. Human histologic evidence of a connective tissue attachment to a dental implant. Int J Periodontics Restorative Dent. 2008;28(2):111-21.
- Albrektsson T, Berglundh T, Lindhe J. Oseointegracija: Povijesna pozadina i današnja shvaćanja. In: Lindhe J, Karring T, Lang NP-editors. Klinička parodontologija i dentalna implantologija. Zagreb: Nakladni zavod Globus; 2004. p. 809-20.

- Berglundh T, Persson L, Klinge B. A systematic review of the incidence of biological and technical complications in implant dentistry reported in prospective longitudinal studies of at least 5 years. J Clin Periodontol. 2002;29:197-212.
- Socransky SS, Haffajee AD. Mikrobiologija parodontne bolesti. In: Lindhe J, Karring T, Lang NP-editors. Klinička parodontologija i dentalna implantologija. Zagreb: Nakladni zavod Globus; 2004. p. 106-49.
- Albrektsson T, Brånemark PI, Hansson HA, Lindström J. Osseointegrated titanium implants: Requirements for ensuring a long-lasting, direct bone-to-implant anchorage in man. Acta Orthop Scand. 1981;52(2):155-70.
- Lindhe J, Berglundh T. Transmukozni pričvrstak. In: Lindhe J, Karring T, Lang NP-editors. Klinička parodontologija i dentalna implantologija. Zagreb: Nakladni zavod Globus; 2004. p. 829-37.
- Mengel R, Behle M, Flores-de-Jacoby L. Osseointegrated implants in subjects treated for generalized aggressive periodontitis: 10-year results of a prospective, long-term cohort study. J Periodontol. 2007;78(12):2229-37.
- Wagenberg B, Froum SJ. A retrospective study of 1925 consecutively placed immediate implants from 1988 to

2004. Int J Oral Maxillofac Implants. 2006;21(1):71-80.
- Mengel R, Flores-de-Jacoby L. Implants in regenerated bone in patients treated for generalized aggressive periodontitis: a prospective longitudinal study. Int J Periodontics Restorative Dent. 2005;25(4):331-41.
- Wennström JL, Ekestubbe A, Gröndahl K, Karlsson S, Lindhe J. Oral rehabilitation with implant-supported fixed partial dentures in periodontitis-susceptible subjects: A 5-year prospective study. J Clin Periodontol. 2004;31(9):713-24.
- Hardt CR, Gröndahl K, Lekholm U, Wennström JL. Outcome of implant therapy in relation to experienced loss of periodontal bone support: a retrospective 5-year study. Clin Oral Implants Res. 2002;13(5):488-94.
- Karoussis IK, Salvi GE, Heitz-Mayfield LJ, Bragger U, Hammerle CH, Lang NP. Long-term implant prognosis in patients with and without a history of chronic periodontitis: a 10-year prospective cohort study of the ITI Dental Implant System. Clin Oral Implants Res. 2003;14(3):329-39.
- Ellegaard B, Baelum V, Karring T. Implant therapy in periodontally compromised patients. Clin Oral Implants Res. 1997;8(3):180-8.