

Oralni lihen ruber vs. lihenoidna reakcija

Martina Bucić¹

Prof. dr. sc. Marinka Mravak–Stipetić²

[1] studentica 5. godine

[2] Zavod za Oralnu medicinu, Stomatološki fakultet Sveučilišta u Zagrebu

Oralni lihen ruber

Oralni lihen ruber je kronična imunosna bolest sluznice usne šupljine. Kod oboljelih perzistira dugi niz godina, vrlo se rijetko povlači spontano i ima tendenciju izmjene remisija i egzacerbacija kroz kronični tijek bolesti (1). Više od četvrtine bolesnika koji imaju oralni lihen imaju promjene i na koži. Za razliku od oralnih lezija koje su kroničnog tijeka kožne lezije traju kraće. Oralni lihen ruber češće se pojavljuje u žena srednje i starije životne dobi (2).

Etiologija bolesti povezuje se sa stanično posredovanim imunološkim poremećajem koji dovodi do degeneracije stanica bazalnog sloja epitela, no pravi uzrok je još uvijek nejasan (2).

Kao predisponirajući čimbenici najčešće se spominju virus hepatitisa C, lijekovi, dentalni materijali, šećerna bolest i stres. Niti jedan od navedenih mogućih uzroka nije dokazan kao izravan uzročni čimbenik ili kao trigger u nastanku oralnog lichen rubera. Međutim neki od navedenih čimbenika mogu izazvati lihenoidnu reakciju koja se razlikuje od lichenoidna po vrlo diskretnim kliničkim i histološkim obilježjima.

Od genetskih čimbenika ekspresija HLA antigena povezuje se s nastankom oralnog lichen rubera. Ispitivanja antigena HLA i eventualne genetske predispozicije za nastanak oralnog lichen rubera provedena su i na hrvatskoj populaciji i pronađeno je da antigeni HLA: Aw19, A 28, B 15, B 18 i HLA-DR3 i HLA-DR4 mogu biti u podlozi nastanka bolesti (3).

Oralni lihen ruber se može pojaviti i u sklopu nekih drugih autoimunih bolesti: reumatoidnog artritisa, Sjögrenovog sindroma, autoimunog hepatitisa, sarkoidoze,

sklerodermije i vitiliga, a opisana je i pojava lichenoidna u imunodeficijenciji s hipogamaglobulinemijom i u bolesnika zaraženih HIV-om (3).

Također postoji povezanost lichenoidna i kroničnih bolesti jetre. S oralnim lihenom ruberom povezivale su se infekcija humanim citomegalo virusom, Wilsonova bolest, hemokromatoza, deficijencija anti-tripsina i primarna bilijarna ciroza (1).

Crijevne bolesti kao što su Crohnova bolest, celijakija i ulcerozni kolitis također mogu biti predisponirajući čimbenici za lihen (1).

Dokazano je da su bolesnici s lihenom depresivniji, anksiozniji i češće boluju od psihičkih poremećaja nego zdravi ljudi (2).

Isto tako stres je jedan od najčešćih uzroka akutnih egzacerbacija u bolesnika s već ranije dokazanim oralnim lihenom (1).

Patogeneza

Učinak čimbenika koji određuju podložnost za razvoj OLR-a i inicijalni događaj u nastanku lezija OLR-a do danas nisu u potpunosti razjašnjeni. U današnje vrijeme je najšire prihvaćena etiopatogenetska hipoteza po Boiscu, da je OLR stanično-posredovani imunosni poremećaj čiji je nastanak potaknut transformacijom površine stanica bazalnog sloja epitela djelovanjem nekog antigena (1). Danas se smatra da je lihen T-limfocitima posredovana imunosna bolest koja nastaje reakcijom citotoksičnih T8 limfocita sa stanicama oralnog epitela (4). U najnovijim se istraživanjima ispituje uloga mastocita u patogenezi oralnog lichen planusa. Mastociti se smatraju odgovornima za dopremanje upalnih stanica u vezivno tkivo te

podržavanje upalne reakcije. Zbog tih uloga pridonose kronicitetu bolesti (5).

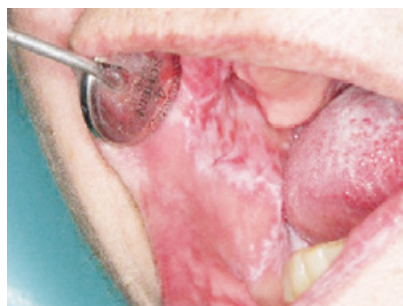Klinička slika

Lichen ruber se očituje lezijama koje zahvaćaju kožu i sluznice. Lezije na sluznici usne šupljine mogu prethoditi ili biti pridružene kožnim promjenama, a mogu biti i jedina manifestacija bolesti.

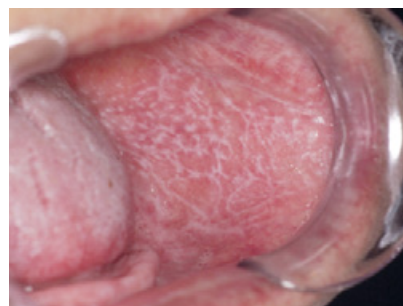Na koži se lihen pojavljuje u obliku plosnatih poligonalnih lividnih papula ili plakova promjera 0,5 - 8,0 cm, s bijelim strijama na površini, poznatim pod imenom Wickhamove strije. Karakteristično postoji ljuskavost površine papula. Primarno su zahvaćene fleksorne strane podlaktice i potkoljenice, koža trbuha i donjeg dijela leđa, sluznica genitalija, a mogu biti zahvaćeni i nokti.

Lezije lichen rubera na sluznici usta se pojavljuju češće nego na koži. One pacijentima donose veću nelagodu i probleme. Očituju se kao bol i pečenje koji mogu biti različitog intenziteta ili mogu u potpunosti izostati ovisno o tipu lichenoidna i postojanju upalne reakcije u podlozi lezija. Najčešće je zahvaćena sluznica usne šupljine, ali mogu biti zahvaćene i sluznica nosa, spojnica oka, genitalija, ždrijela, grkljana, jednjaka, želuca, debelog crijeva, čmara, mokraćovoda i mokraćnog mjehura.

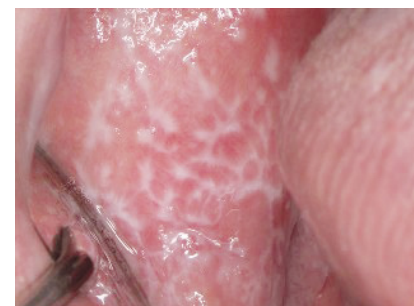Na oralnoj sluznici lihen se očituje karakterističnom kliničkom slikom kao bilateralne bijele lezije koje su raspoređene u obliku strija, papula ili plakova na bukalnoj sluznici, dorzumu jezika i/ili gingivi. Lezije su najčešće bilateralno raspoređene na bukalnoj sluznici, nešto se rjeđe mogu naći na jeziku, gingivi i vestibulumu usnica, a vrlo rijetko na nepcu (1).



Slika 1. Retikularni oblik oralnog lichen planusa.



Slika 2. Kombinacija papularnog i retikularnog oblika. Preuzeto iz (13).



Slika 3. Karakteristične hiperkeratotičke strije-Wickhamove strije.

Obzirom na razinu lezije u odnosu na razinu oralne sluznice Jenso Andreasen je podijelio lihen ruber tako da je moguće razlikovati:

- lihen ruber planus - 80% (u nivou oralne sluznice) (Slika 1)
- lihen ruber erosivus - 18% (ispod nivoa oralne sluznice)
- lihen ruber bullosus - 2% (iznad nivoa oralne sluznice) (3).

Lichen ruber planus pokazuje najviše morfoloških raznolikosti. Prema rasporedu keratotičnih lezija pojavljuje se kao papularni, retikularni, plakozni i prstenasti oblik. U oblike lihena koji se još mogu vidjeti ubrajaju se i atrofični i pigmentirani oblik.

Papularni oblik je rijedak, a prepoznatljiv je po malim bijelim hiperkeratotičnim papulama promjera 0,5 mm, koje je moguće previdjeti prilikom kliničkog pregleda. Papule mogu prethoditi Wickhamovim strijama što nastaju spajanjem papula (Slika 2).

Retikularni oblik je najučestaliji oblik lihen planusa. Karakteriziraju ga brojne bijele linije, takozvane Wickhamove strije, raspoređene u obliku mrežice, neznatno izdignute iznad površine sluznice na eritematuznoj upalnoj podlozi sluznice. Strije su najčešće raspoređene bilateralno na bukalnoj sluznici, ponekad na lateralnim stranama jezika, a rijetko na gingivi i usnicama (Slika 3). Ovaj oblik lihena obično je praćen minimalnom kliničkom simptomatologijom i često se otkriva slučajno pri stomatološkom pregledu (Slika 4).

Pločasti ili plakozni oblik klinički nalikuje leukoplakiji, ali je za razliku od leukoplakije raspoređen višezarišno. Najčešće je lokaliziran na dorzumu jezika i gingivi.

Prstenasti ili anularni oblik čine keratotične strije raspoređene na površini sluznice kao manji ili veći krugovi promjera do 1 cm. Ovaj se oblik relativno rijetko nalazi (Slika 5).

Atrofični oblik još se naziva i eritematuzni jer se pojavljuje difuzno na sluznici usta u vidu crvenih mrlja s vrlo diskretnim bijelim strijama. Područja upaljene sluznice prekrivena su istanjanim, atrofičnim epitelom. Česta lokalizacija ovih lezija su pričvrсна gingiva i dorzum jezika, pri čemu gingiva može biti zahvaćena istodobno u sva četiri kvadranta. Taj se klinički oblik naziva desk-

vamativni gingivitis i pojavljuje se u obliku svjetlocrvenih mrlja i edema koji zahvaćaju čitavu širinu pričvrčne gingive (1, 2).

Pigmentirani oblik je izuzetno rijedak i pojavljuje se u obliku pigmentiranih papula koje su raspoređene u obliku mrežice. Ovaj je oblik uzrokovan lokalnim pojačanim stvaranjem melanina tijekom akutne faze bolesti i češće se pojavljuje na koži nego na sluznicama (2, 6).

Retikularni, papulozni i plakozni tip obično su asimptomatski i otkriju se za vrijeme rutinskog pregleda usne šupljine.

Lichen ruber erosivus drugi je po učestalosti među kliničkim tipovima lihen rubera. Očituje se erozijama nepravilnog oblika, okruženim eritematuznom sluznicom koja je prekrivena keratotičnim strijama. Centralno područje lezija može biti ulcerirano, pokriveno žučkastim fibrinskim plakovima ili pseudomembranama. Smatra se da se erozivne lezije vjerojatno razvijaju kao komplikacija atrofičnog procesa, kada se tanki sloj epitela odlušti i dovede do nastanka ulceracija. Erozijske su perzistentne i bolne te otežavaju funkciju usta. U 25% pacijenata s erozivnim tipom lihena razvije se deskvamativni gingivitis koji može biti početni ili jedini znak zahvaćenosti usta (1, 2) (Slika 6).

Lichen ruber bullosus vrlo se rijetko pojavljuje. Lezije su vezikule i/ili bule promjera od nekoliko milimetara do nekoliko centimetara koje brzo pucaju ostavljajući bolne ulceracije. Smještene su najčešće na bukalnoj sluznici, često u projekciji drugih i trećih molara, ponekad lateralno na jeziku, a rijetko na gingivi i unutarnjoj strani usnica (1). Ponekad bolest nalikuje jednom obliku linearne IgA bolesti (2).

Lezije erozivnog, atrofičnog i buloznog tipa vrlo su bolne, praćene osjećajem pečenja pri kontaktu s određenom hranom, duhanskim dimom ili drugim iritansima, što bolesnike smeta prilikom govora, uzimanja hrane i gutanja, te im narušava kvalitetu života.

Histopatološka slika

Karakteristična histopatološka obilježja oralnog lihena rubera su hiperparakeratoza, odebljanje stratuma granulosuma, akantozna spinoznog sloja te vakuolarna degeneracija/likvefakcija stanica bazalnog sloja i bazalne membrane s okolnim vrpčastim nakupinama limfocita i ponekad eozinofila. Postoji nor-


malna epitelijalna maturacija. Vide se izdanci lamine proprije prema epitelu, epitelni produlci koji nalikuju „zupcima pile“. S vremenom epitel podliježe postupnom remodeliranju, što rezultira smanjenom čvrstoćom, oštećenjem epitelijalno-vezivnog spojišta i posljedičnom slikom „zubaca pile“.

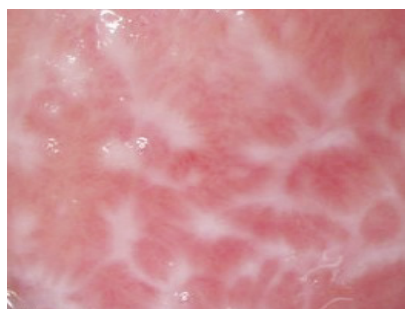U podliježećoj vezivnoj stromi karakteristično je nakupljanje upalnog infiltrata koji se sastoji pretežno od T-limfocita (T4 i T8) smještenih subepitelno u vidu nakupina raspoređenih u obliku vrpce. Kod erozivne forme upalni infiltrat smješten je u gornjem dijelu lamine proprije uz povećani broj intraepitelnih T-limfocita.

U donjem sloju epitela i u lamini proprije mogu se vidjeti koloidna tjelešca (citoidna, globularna, hijalina, Civatte tjelešca) koja su zapravo stanice, eozinofilne citoplazme i piknotičke jezgre, usmrćene apoptozom (2, 1).

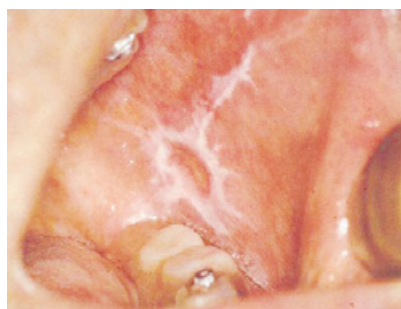Dijagnoza

Klinička dijagnoza oralnog lihena postavlja se na temelju karakterističnih retikularnih lezija koje se vide i u drugim oblicima oralnog lihena. Također pri dijagnozi može pomoći još nekoliko karakteristika: zahvaćeno područje ne gubi svoju elastičnost, rastezanjem sluznice ne gube se bijele keratotičke pruge niti se daju ukloniti struganjem s površine.

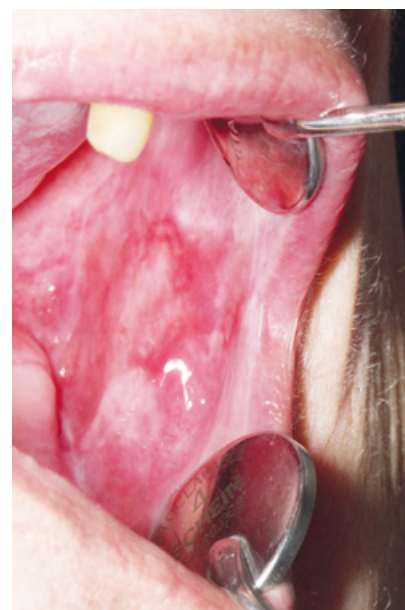Za postavljanje točne dijagnoze potrebno je učiniti biopsiju oralne sluznice i patohistološki nalaz tkiva zahvaćenog bolešću te histokemijsku i imunofluorescentnu analizu tkiva. Izravna imunofluorescencija (DIF) pokazuje nepravilnu vrpčastu nakupinu fibrinogena u zoni bazalne membrane. Također se DIF-om mogu vidjeti citoidna tjelešca koja, ako su u velikom broju i ako su grupirana u grozdove, upućuju na dijagnozu lihena planusa (2). 



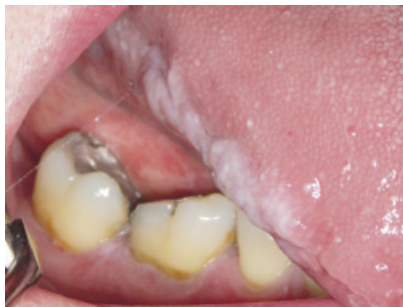Slika 4. Retikularni oblik.



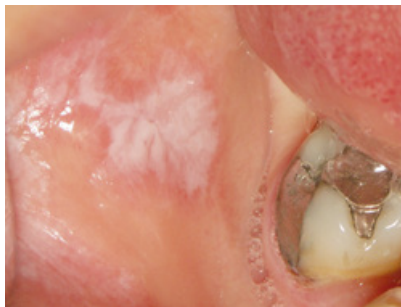Slika 5. Anularni oblik. Preuzeto iz (14).



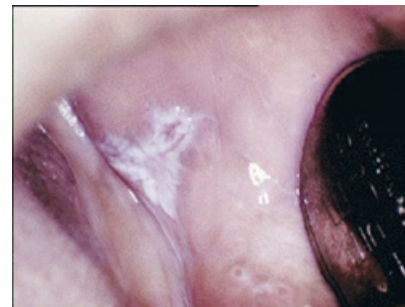Slika 6. Erozivni lihen ruber.



Slika 7. Lichenoidna reakcija na amalgamski ispun u području ruba jezika.



Slika 8. Lichenoidna reakcija na amalgamski ispun na bukalnoj sluznici.



Slika 9. Lichenoidna reakcija uzrokovana lijekovima. Preuzeto iz (4).

Diferencijalna dijagnoza

Lihenu slične lezije na oralnoj sluznici mogu se vidjeti u eritematoznom lupusu, kroničnoj hiperplastičnoj kandidijazi, displaziji epitela, reakciji odbacivanja transplantata, sekundarnom sifilisu, leukoplakiji, pemfigusu, pemfigoidu i planocelularnom karcinomu. Također biopsija ne osigurava uvijek jasnu dijagnozu jer gotovo da nema razlike u patohistološkom nalazu između oralnog lihena i lichenoidne reakcije. Kako kortikosteroidi koji se daju u terapiji mogu poremetiti izgled promjena potrebno je uzeti biopsijski uzorak za PHD prije ordiniranja terapije (2).

Premaligni sindrom

Oralni lichen ruber predstavlja ozbiljan zdravstveni problem jer za razliku od lezija na koži, lezije oralnog lihena mogu se transformirati u planocelularni karcinom. Zbog toga se prema kriterijima Svjetske zdravstvene organizacije (WHO) lichen ubraja u oralne prekanceroze, no od 2007. godine postoji nova klasifikacija prema kojoj je lichen označen kao premaligni sindrom ili premaligni poremećaj (7). Češća je maligna alteracija atrofičnog, erozivnog i ulceroznog tipa zbog jačeg oštećenja sluznice i izloženosti epitela karcinogenima iz okoliša usne šupljine (duhan, mikroorganizmi, razni agensi iz hrane i sl.) (2, 7, 8).

Lichenoidna displazija epitela koja nalikuje lihenu planusu smatra se po nekim autorima pravim predstadijem zloćudne promjene. Veća je mogućnost nastanka karcinoma na lezijama smještenim na ventralnoj strani jezika i u sublingvalnom području nego na ostalim područjima usne šupljine (2).

Terapija

Andreasen je utvrdio da 41% retikularnih lezija cijeli spontano dok kod atrofičnog oblika taj postotak pada na 12%, a u pločastih lezija 7%. Bez terapije ne može zacijeliti niti jedna erozivna lezija (2).

Terapijskim postupcima koji se danas provode ne postiže se eradicacija bolesti, nego se uspijeva tek zaliječiti bolne erozije, ulceracije i bule te smanjiti simptomatologija.

Budući da je oralni lichen ruber kronična bolest koja se ubraja u premaligno stanje, preporučuje se pacijente redovito pozivati na pregled dva do četiri puta godišnje s ciljem ranog otkrivanja zloćudne promjene.

Najdjelotvornijima su se pokazali kortikosteroidi zbog njihovog imunosupresivnog i protuupalnog djelovanja. Najčešće se daju lokalno, u orabazi, da bi se olakšalo prijanjanje lijeka za sluznicu zahvaćenu bolešću i da bi se smanjilo ispiranje lijeka slinom. Najčešće se daju lokalno 0,05%-tni fluocinolone i 0,05%-tni klobetazol. Lijek se na lezije najčešće nanosi štapićem ili zavojem od gaze. Perilezijska odnosno intralezijska primjena kortizonskih preparata u kombinaciji s topikalnim anestheticima daje se kod erozivnog ili ulceroznog tip te pri egzacerbaciji bolesti da bi se što prije postigla remisija jer su ti oblici izrazito bolni i neugodni za pacijente. Na opsežne lezije erozivnog tipa, koje zahvaćaju gingivu, može se kortikosteroid nanijeti pomoću okluzivne udlage, ali je u tom slučaju moguća sustavna apsorpcija i potreban je oprez.

U težim slučajevima, posebno u slučaju kombinacije kožnog i oralnog lihena, ordiniraju se kortikosteroidi per os. Sustavna primjena prednizona provodi se dozom od 40 do 80 mg na dan kroz manje od deset dana bez snižavanja doze. Jedna od nuspojava kortikosteroidne terapije je pojava pseudomembranozne kandidijaze što zahtijeva usporednu primjenu antimikotika, premda i uzimanje tekućina za ispiranje usta s klorheksidinom pomaže u sprječavanju rasta gljivica (2).

Retinoidi se u nekim slučajevima mogu koristiti u liječenju, ali samo lokalno zbog vrlo ozbiljnih nuspojava koje su moguće pri sustavnoj terapiji kao što su heilitis, oštećenje jetre i teratogenost. Problem s retinoidima je da se ukidanjem terapije lezije vraćaju. Noviji lijek, koji spada u retinoide za sustavnu primjenu, temaroten, pokazao se učinkovitim u liječenju oralnog lihena rubera i nema većih nuspojava osim blagog povećanja enzima jetre (2).

Još se mogu dati: antibiotik penicilin per os (zbog patološke adherencije oralnih streptokoka na keratinocite koji se smatraju kao mogućim pokretačem oralnog lihena rubera), topikalni sulfasalazin, lokalno tirotricin u kombinaciji s cetrimonij-bromidom u pastilama, topikalno primijenjen ciklosporin i takrolimus, levamisol (zbog imunomodulacijskog djelovanja) u kombinaciji s niskom dozom prednizolona, a u nekim slučajevima se uspješnom pokazala terapija ultraljubičastim zračenjem (PUVA) (1).

Lichenoidna reakcija

Lichenoidna reakcija je klinički entitet koji po svojim histopatološkim i kliničkim obilježjima slični lihenu ruberu planusu, ali za razliku od lihena uvijek je povezana s poznatim uzrokom. Klinički lichenoidna reakcija izgleda gotovo isto kao i oralni lichen planus, ali se za razliku od lihena najčešće pojavljuje unilateralno i atipično (9).

Povijest

Lichenoidna reakcija prvi put je opisana 1929. godine, a pojam su potvrdili 1971. godine Almeyda i Levantine. Oni su povezali lichenoidnu reakciju s djelovanjem antimalarika kod američkih marinaca koji su bili poslani brodovima na službu u razne dijelove svijeta (9).

Etiopatogeneza

Uzrok i način nastanka ovih reakcija povezuje se s primjenom određenog lijeka, s začinima (cimet, betelov orah), izloženosti sluznice nekoj kovini ili su povezane sa sustavnom bolešću. Povlače se nakon uklanjanja uzročnog čimbenika ili sustavne bolesti.

Lichenoidne reakcije uzrokovane dentalnim materijalima

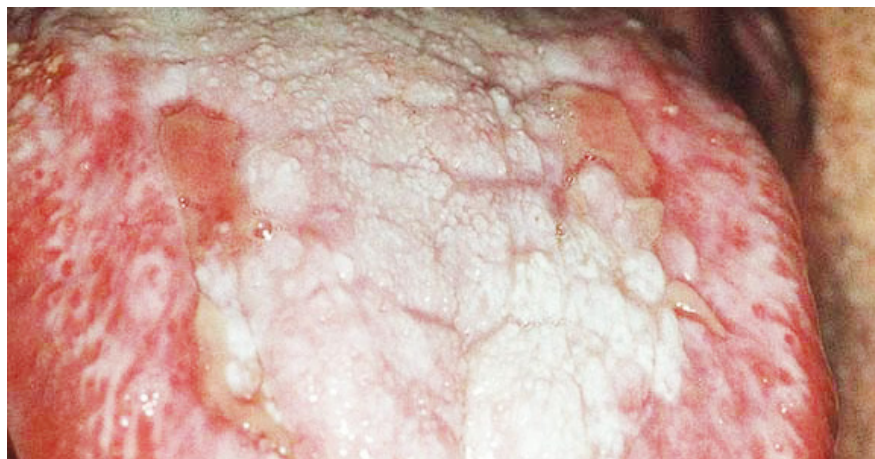
Veliki broj materijala koji se koriste u svakodnevnom radu doktora dentalne medicine je povezan s nastankom lichenoidnih reakcija. Spominju se reakcije na amalgam, zlato, kobalt, krom, paladij, čak i reakcije na kompozit, iako vrlo rijetko (9) (Slika 7).

Lichenoidne reakcije najčešće nastaju kao reakcija na amalgamski ispun. U slučajevima vrlo čestih egzacerbacija potrebno je zamijeniti amalgamski ispun, ili kovinu iz usta jer su kod nekih bolesnika lezije regredirale tek nakon zamjene nadomjestaka pa čak i kada nadomjestci nisu bili u kontaktu s lezijom (1) (Slika 8).

Lichenoidne reakcije uzrokovane lijekovima

Od vremena Almeyda i Levantine, koji su povezali antimalarike s lichenoidnim reakcijama, mnogo je lijekova povezano s tim lezijama. Lezije uzrokovane lijekovima češće zahvaćaju bukalnu i vestibularnu sluznicu i nisu simetrično raspoređene (Slika 9).

Od lijekova najčešće se spominju: antimikrobni lijekovi, antiparazitici, antihipertenzivi, nesteroidni antiupalni lijekovi, anksiolitici, oralni antidijabetici, diuretici, penicilamin, cjeviva, imunosupresivni lijekovi, antiseptičke otopine za ispiranje usta i dr. (2, 9, 10, 11) (Slika 10) (Tablica



Slika 10. Ulcerativni oblik lihenoidne reakcije na jeziku uzrokovan lijekovima. Preuzeto iz (4).

1.).

Istodobno prisustvo šećerne bolesti, hipertenzije i oralnog lichenusa u istog bolesnika označeno je kao novootkriveni Grispanov sindrom. Međutim, danas se zna da je oralni lihen u Grispanovom sindromu zapravo lihenoidna reakcija nastala kao nuspojava sinergističkog djelovanja medikamentozne terapije korištene u liječenju hipertenzije i šećerne bolesti.

Bolesti koje pokazuju lihenoidnu reakciju

Eritematozni lupus, erytema eksudativum multifforme, sekundarni stadij sifilisa te bolest presatka protiv domaćina mogu izgledati kao lihenoidna reakcija pa je u diferencijalnoj dijagnozi tih bolesti potrebno uzeti detaljnu anamnezu i provesti detaljan klinički pregled.


Dijagnoza

Još uvijek nema specifičnog patohistološkog dokaza koji bi mogao razlikovati lihenoidnu reakciju od oralnog lichen rubera osim što se u lihenoidnoj reakciji češće mogu vidjeti cozinofili raspoređeni subbazalno. Anamneza o uzimanju lijeka, začina ili nalaz lezije na sluznici neposredno uz amalgam ili kovinski nadomjestak mogu biti jedini kriteriji razlikovanja lihenoidne reakcije od lichenusa planusa (12).

Lichenoidna reakcija će se povući nakon izostavljanja uzročnog lijeka ili zamjene amalgama ili liječenja bolesti koja ju je uzrokovala. No problem je često u tome što se zbog rizika za zdravlje pacijenta koji ima npr. hipertenziju ili šećernu bolest, ili neku drugu sustavnu bolest za koju uzima određeni lijek, isti ne smije izostaviti iz terapije ili nema odgovarajuće alternative.

Terapija

U terapiji lihenoidnih lezija prvo treba pronaći uzročni čimbenik koji se smatra triggerom lihenoidne reakcije i po tom ga ukloniti, ako je moguće.

Terapija se sastoji od lokalno primijenjenih antiseptika i antiupalnih lijekova koji sadrže kortikosteroid. Često medikamentozna terapija i nije potrebna jer se uklanjanjem uzroka lezija spontano povlači što je ujedno i dokaz da se radilo o lihenoidnoj reakciji. 

Slike 1, 3, 4, 6, 7, 8: Slike iz arhiva Zavoda za oralnu medicinu Stomatološkog fakulteta Sveučilišta u Zagrebu, dobivene ljubaznošću prof. dr. sc. Marinke Mravak-Stipetić

Tablica 1. Lijekovi povezani s lihenoidnim reakcijama u usnoj šupljini (2,5)

Kategorija	Lijek ili materijal
antimikrobni lijekovi	dapson
	ketokonazol
	paraaminosalicilna kiselina
	natrijev aminosalicilat
	streptomycin
	sulfametoksazol
antiparazitici	tetraciklin
	spojevi antimona (stibofen, stibokaptat)
	organski arsenici
	klorokin
	pirimetamin
antihipertenzivi	kvinakrin
	inhibitori ACE
	klorotiazidi
	hidroklorotiazid
	labetalol
	živini diuretici
antiartritici	metildopa
	praktolol
	aurotioglukoza
	kolidno zlato (samo u Europi)
anksiolitici	zlatni natrijev tiomalat, tiosulfat
	lorazepam
nesteroidni antiupalni lijekovi	fenklofenak
	ibuprofen
	naproksen
	fenilbutazon
oralni hipoglikemici	klorpropamid
	tolazamid
antikoagulansi	tolbutamid
	clopidogrel
urikozurici	alopurinol
	razni lijekovi
penicilamin	
adalimumab	
cjepivo protiv Hepatitis B	
karbamazepin	
interferon alfa	
piritinol	
amifenazol	
kvindin sulfat	

LITERATURA

- Vidović-Juras D. Oralni lihen ruber. Plivamed [serial on the Internet]. 2006 feb [cited 2012 may 02]. Available from: <http://www.plivamed.net>.
- Bhattacharyya I, Cohen D.M, Silverman S.J. Crvene i bijele lezije sluznice usne šupljine. In: Greenberg M.S, Glick M, ur. Burketova oralna medicina dijagnoza i liječenje. Zagreb: Medicinska naklada; 2006. p. 107-112.
- Biočina-Lukenda D. Oralni lihen ruber: Biočina-Lukenda D, Vučićević Boras V. Mukokutane autoimune bolesti In: Cekić-Arambašin A, ur. Oralna medicina. Zagreb: Školska knjiga; 2005. p.180-187.
- Sugerman P.B. Oral Lichen Planus. Emedicine [serial on the Internet]. 2010 oct [cited 2012 may 02]. Available from: <http://emedicine.medscape.com>
- Sharma R, Sircar K, Singh S, Rastogi V. Role of mast cells in pathogenesis of oral lichen planus. J Oral Maxillofac Pathol. 2011;15(3):267-271.
- Laskaris G. Atlas oralnih bolesti. Zagreb: Naklada Slap; 2005. p. 264-267.
- Warnakulasuriya S, Johnson N.W, Van der Waal I. Nomenclature and classification of potentially malignant disorders of the oral mucosa. J Oral Pathol Med. 2007;36(10):575-80.
- Van der Waal I. Potentially malignant disorders of the oral and oropharyngeal mucosa; terminology, classification and present concepts of management. Oral Oncol. 2009;45(4-5):317-23.
- Serrano-Sánchez P, Bagán JV, Jiménez-Soriano, Sarrion G. Drug-induced oral lichenoid reactions. J Clin Exp Dent. 2010;2(2):92-96.
- Chatra L. Malignant transformation of a potentially low risk lichenoid reaction. J Coll Physicians Surg Pak. 2012;22(3):184-185.
- Artico G, Bruno I.S, Seo J, Hirota S.K, Acay R, Migliari D.A. Lichenoid reaction to carbamazepine in the oral mucosa: case report. An Bras Dermatol. 2011;86(4 Suppl 1):152-155.
- Canjuga I, Mravak-Stipetić M, Lončar B, Kern J. Prevalencija sustavnih bolesti i lijekova u bolesnika s oralnim lichenom planusom. Acta stomatologica Croatica. 2010;44(2):96-100
- Bestpractice [homepage on the Internet]. London: 2012. Available from: <http://bestpractice.bmj.com/best-practice/monograph/624/resources/image/bp/1.html>
- Uqu.education [homepage on the Internet]. Makkah: 2012. Available from: http://uqu.edu.sa/files2/tiny_mce/plugins/imagemanager/files/4300043/oral-lichen-planus.jpg