

Periradikularne patološke promjene endodontskog porijekla

DEKOMPRESIJA PERIRADIKULARNIH PATOZA

Prof.dr.sc. Ivica Anić¹

[1] Zavod za endodonciju i restaurativnu stomatologiju, Stomatološki fakultet Sveučilišta u Zagrebu

Prodor mikroorganizama u zubnu pulpu izaziva infiltraciju polimorfonukleara i likvefakcijsku nekrozu. Na žalost, zahvaćena pulpa se ne može obraniti i prije ili kasnije prodor i rasap bakterija i gljivica u periradikularno područje izaziva odgovor domaćina. U nastojanju da spriječi daljnji prodor mikroorganizama u tkivo, te ukloni postojeće, pokreće se niz zbivanja koje zajedničkim nazivom zovemo upalom. Ukoliko organizam uspije zaustaviti mikroorganizme, ali ih ne uspije ukloniti, upala postaje kronična. Često puta kronična upala je bez simptoma, a bakterije su zaustavljene granulacijskim i vezivnim tkivom. Zbog toga su takve patološke tvorbe ne tako rijetko slučajan i usputan nalaz. Iako je fizički prodor bakterija zaustavljen, ili bolje reći pod kontrolom organizma, to ne vrijedi i za endo i egzotoksine, metaboličke produkte mikroorganizama te nekrotičnih stanica. Toksični spojevi, ali i specifični i nespecifični medijatori upale, uključujući i imunološke reakcije (npr. tip I) mogu izazvati oštećenje i u udaljenim dijelovima tijela. Osim toga, opći pad imuniteta može izazvati rasap mikroorganizama po tijelu. Danas se zna da je moguće dokazati bakterije u središtu gotovo 50% granulacijskih periapikalnih lezija (periapikalni granulom). Dobro endodontsko liječenje može ukloniti stalni izvor novih mikroorganizama koji prolaze kroz zub pa tijelo može u potpunosti ukloniti uzročnike upale i sanirati mjesto „borbe“ istovrsnim (kost, parodont) i ožiljkastim (vezivo) manje vrijednim tkivom.

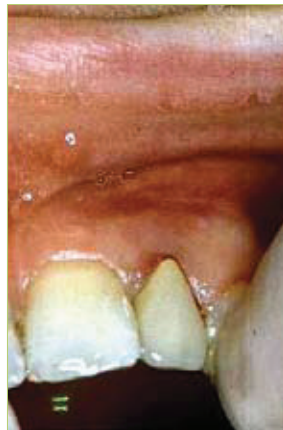Ako upala prođe nezamijećeno ili s vrlo slabim simptomima, a organizam je nije uspio ograničiti, napreduje dalje i izaziva

sve veću destrukciju. Klinički problem je što nema povezanosti između kliničkih simptoma, trajanja bolesti i histopatološkog nalaza (1). Naredna faza u razvoju periradikularnih patoza je razvoj cista i pseudocista ili razvoj kondenzirajućeg ostitisa. Kost se razgrađuje djelovanjem kolagenaza i proteinaza potaknutih prostaglandinima, citokinima i drugim spojevima. Nastale šupljine oblaže upalno tkivo, vezivo i/ili epitel, a ponekad ostane i gola kost (npr. kod pseudocista). Porijeklo epitela su najčešće ostatci Hertwigove ovojnice tj. Malassezove epitelne stanice koje, u normalnim okolnostima, nemaju nikakvu ulogu, ali mogu proliferirati potaknuti upalom.

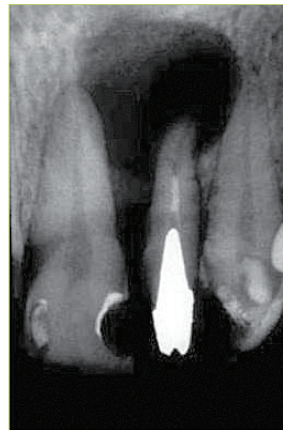Najvažniji korak prije terapije takvih promjena je postavljanje dobre dijagnoze i plana terapije. Na žalost, to nije tako jednostavno (iako se dobrim dijelom kompenzira iskustvom terapeuta) i potrebno je prikupi-

ti što više podataka anamnezom i dostupnim testovima (rtg snimka, CT, punkcija, biopsija, ponekad i radioizotopskim pretragama). Treba imati na umu da postoje brojne benigne, ali i maligne lezije sličnog izgleda kao npr.: periapikalna cementna displazija (koja ne zahtijeva terapiju), primordijalne ciste, lateralne parodontne ciste, centralni gigantocelularni granulom, neurinom, limfom, centralni hemangiom, ameloblastom, karcinom pločastih stanica, hondrosarkom i brojni drugi.

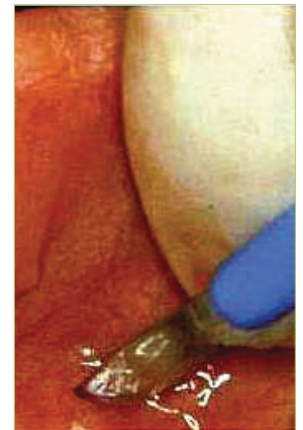
Ono što je jedinstveno u terapiji upala endodontskog porijekla je da terapiju započnemo liječenjem endodontskog prostora ili uklanjanjem zuba. To, naravno, ovisi o budućem planu rehabilitacije žvačnog sustava. Uz endodontsko liječenje, po potrebi paralelno ili nakon nekog vremena se provode i zahvati endodontske kirurgije. Standardni koraci su dizajn režnja, fizički



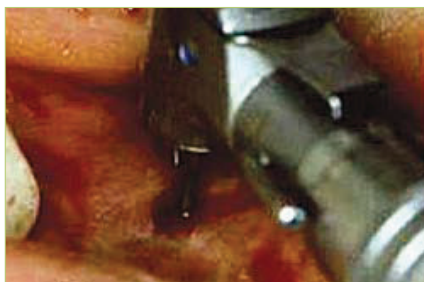Slika 1. Izgled vestibularne sluznice iznad zuba 22



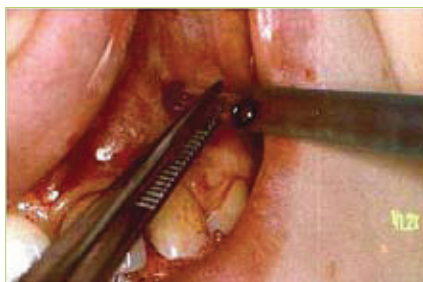Slika 2. Nedovoljno punjen korijenski kanal u kojem se nalazi lijevana nadogradnja. Vidi se periradikularni nestanak kosti



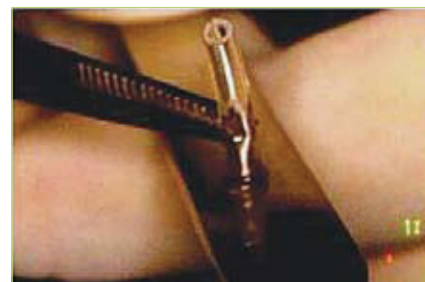Slika 3. Rezanje sluznice skalpelom



Slika 4. Čeličnim svrdlom se prodre kroz kost do lumena šupljine



Slika 5. Umetanje pripremljene polietilenske cjevčice malog promjera



Slika 6. Izrada proširenja na cjevčici koje sprječava upadanje cjevčice u lumen šupljine

pristup mjestu lezije te uklanjanje patološkog tkiva, moguće poticanje rasta kosti biološkim usadcima i bio membranama.

Sve dok ne dobijemo histopatološki nalaz uklonjenog tkiva ne možemo biti sigurni radi li se o pravoj cisti (koja mora imati vezivnu i epitelnu ovojnica te sadržaj unutar lumena) ili o patološkim procesima koji nalikuju cisti (mogu imati samo vezivnu ovojnica prožetu upalnim stanicama s tek nešto malo tekućeg, sukrvavog sadržaja) i često su posljedica traume. Podržavam mišljenja da prave ciste treba radikalno izluštiti, ali zbog veličine takvih cista, i defekti mogu biti veliki. Zahvat koji može pomoći u smanjenju ciste, a time i terapijskog zahvata, ali i dati nam ponekad odgovor radi li se o pravoj cisti, naziva se dekompresija.

Prikaz slučaja

Pacijentica se javila u ambulantu zbog bolova na zubu 22. Kliničkim pregledom nije se vidjela promjena na vestibularnoj sluznici (slika 1), ali je na pritisak područje bolno. Zub je bio bolan na perkusiju. Na rtg snimci se vidjelo loše endodontsko punjenje korijena zuba 22, lijevana nadogradnja i krunica. Periradikularno se vidio veliki koštani defekt uz gubitak lamine dure na mezijalnoj strani korijena (slika 2) Postavljena je radna dijagnoza: parodontitis api-

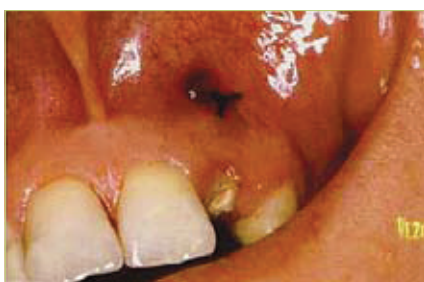calis acc., a pretpostavljali smo da se radi o cisti. Smatrali smo da bi kirurški pristup u ovom stanju bio preradikalalan i da bi morali izvaditi zub, a moguće je i poremećaj cirkulacije na susjednom središnjem incizivu kao posljedica kirurškog pristupa. Odlučili smo se prvo napraviti reviziju punjenja te provesti dekompresiju kroz pet tjedana te pratiti zub najmanje godinu ili dvije. Nakon provedene endodontske terapije, anestezirali smo područje te skalpelom načinili mali rez na vestibularnoj sluznici iznad patološke promjene (slika 3). Dekompresija podrazumijeva prodor kroz sluznicu i kost do lumena šupljine (slika 4) najčešće sterilnim okruglim svrdlom uz obilno vođeno hlađenje, a potom se kroz nastali kanal umeće polietilenska cjevčica koja djelomično viri u lumen usne šupljine (slika 5). Prodor se može izvesti u cijelosti svrdlom, ali samo na pričvrstnoj gingivi. U području slobodne gingive, rotirajuće svrdlo može „namotati“ i tako oštetiti sluznicu. Iako se na virećem dijelu cjevčice, prije umetanja napravi proširenje u obliku trubice (najbolje zagrijanim ravnim instrumentom) (slika 6), dobro je jednim šavom pričvrstiti cjevčicu za okolno meko tkivo (slika 7). Sterilnom iglom i špricom se fiziološkom otopinom dobro ispere šupljina više puta dnevno (slika 8). Pacijenti ispiranje vrše sami ili im pomaže netko

iz njihove okoline. Polietilenska cjevčica se mijenja jednom tjedno i pri tome svaki puta ulazi sve kraće u lumen. To je posljedica kolapsa procesa i stvaranja kosti na periferiji. Potrebno je naglasiti da je bolje i lakše ako se trepanacija nalazi u pričvrstnoj gingivi. Ako je u pomičnoj gingivi, može se razviti reaktivna upala i pojaviti otekline oko cjevčice, ali to ne zahtijeva nikakvu terapiju i prolazi nakon uklanjanja cjevčice. Cjevčica se uklanja nakon tri do pet tjedana (ovisno o veličini procesa) i ostavlja se da zaraste. Nije potrebno šivanje ulazne rane. Na kontrolnim rgt snimkama nakon jedne (slika 9) i dvije (slika 10) godine vidi se potpuno obnavljanje koštanog tkiva. Pacijenticu je potrebno pratiti barem četiri godine nakon čega možemo zaključiti da postojeći proces nije bio prava cista i da smo izbjegli relativno veliki kirurški zahvat uz gubitak jednog zuba u području fronte. U slučaju prave ciste, kirurška terapija bi bila indicirana, ali bi, nakon provedene dekompresije, cista bila puno manja, a time bi i zahvat bio pošteniji. ⁵

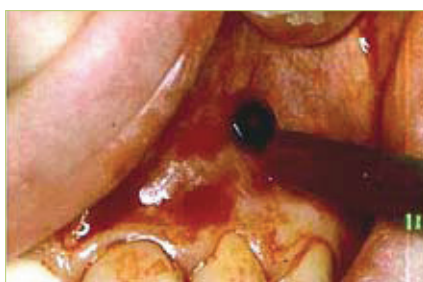LITERATURA

1. Morse DR, Seltzer S, Sinai I, Biron G. Endodontic classification. J Am Dent Assoc 1977;94:685

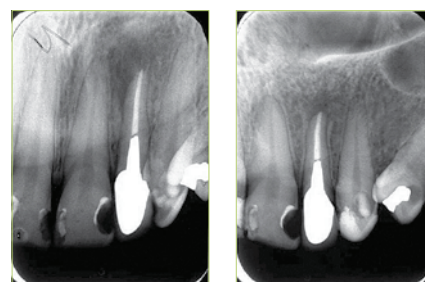
*Ostale reference poznate uredništvu.



Slika 7. Cjevčica dodatno učvršćena šavom



Slika 8. Ispiranje šupljine fiziološkom otopinom pomoću igle i šprice



Slike 9 i 10. Kontrolne rgt snimke nakon godine i dvije godine