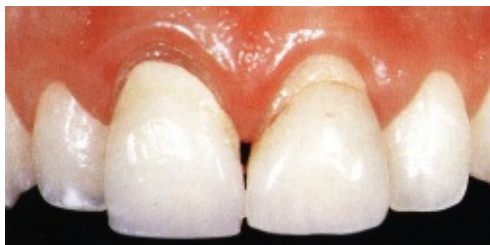

IPS EMPRESS KERAMIČKI SUSTAV Osam godina kliničkog iskustva s potpunokeramičkim sustavom

Jedna od glavnih zadaća stomatoloških istraživanja je traženje estetskih (prirodnom zubu sličnih) bezkovinskih materijala za obnovu oštećenog ili nadoknadu manjkavoga zuba. Zbog estetike i stabilnosti u tu se svrhu već desetljećima upotrebljava keramika. Trajnost većine potpunokeramičkih sustava je nezadovoljavajuća s obzirom na prirodnu krhkost materijala i baš su frakture zuba glavni razlog za visoki stupanj neuspjeha, ako uzmemo u obzir nedovoljno prilagođenu keramiku za nadomjestke u ustima. Od 1988. godine je Dental School, University of Zürich (Stomatološki fakultet Sveučilišta u Zürichu), u Švicarskoj počeo raditi s potpunokeramičkim sustavom IPS EMPRESS (Ivoclar/Williams, Amherst, NY). Ovaj članak sažeto želi prikazati kliničke i istraživačke rezultate od otprilike tri tisuće tada izrađenih keramičkih rekonstrukcijskih nadomjestaka.



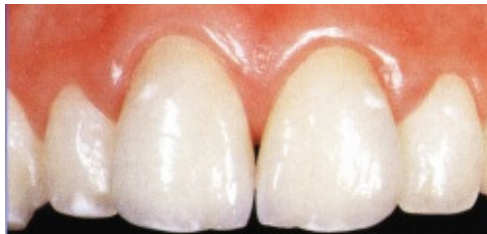Slika 1. Gornji frontalni zubi prije liječenja

(Slike 1–3).

Pri razmišljanju o primjerenosti vrsti i tipu liječenja uključujući i izbor materijala, estetika igra uvijek važniju ulogu. U ovo područje ubraja se i mogućnost uporabe potpunokeramičkog nadomjestka. Ovi radovi većinom zadovoljavaju zahtjeve estetike nadomjestka, ali dugotrajne studije pokazuju, da s obzirom na trajnost i s tim dugoročne opskrbe, samo neki potpunokeramički sustavi nadomjestite zlato, amalgam ili kovinsku keramiku.

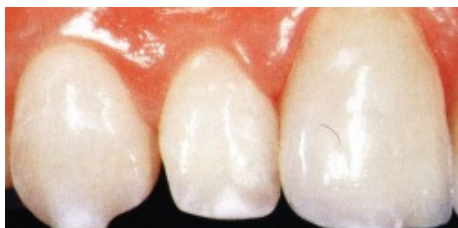Četverogodišnje kliničko istraživanje, pokazalo je dobre rezultate kod potpunokeramičkih estetskih ljuski, pečenih na toplinski otpornom modelu i adhezivno cementiranih na zub sa kompozitnim cementom. S obzirom na objavljene informacije, rezultati njihove upotrebe bili su nažalost većinom nezadovoljavajući pri izradi inlaya, onlaya i potpunokeramičkih krunica. Nasuprot tome, računalno izrađeni potpunokeramički radovi pokazuju dobre rezultate čak i nakon pet godina.

Godine 1988. na Stomatološkom fakultetu u Zürichu uspješno su iskušali novi potpunokeramički sustav IPS EMPRESS. Objavljene trogodišnje studije i klinički rezultati nakon četiri godine su bili ohrabrujući. Inlayi i potpunokeramičke krunice su se u očekivanom razdoblju održale u 95% slučajeva (Slike 6-9)



Slika 2. Nakon liječenja s potpunokeramičkim krunicama (s metodom slojevanja ili napečivanja)

KERAMIČKI MATERIJALI



Slika 3. Gornji prednji sjekutić nakon liječenja s potpunokeramičkom krunicom

Keramički sustav IPS EMPRESS na tržištu je prvi put predstavljen 1990. godine kao nova alternativa za izradu potpunokeramičkih krunica, inlaya, onlaya i faseta. Leucitni kristali dugi 5µm, bili su u posebnoj okolini homogeno dispergirani u staklenoj fazi keramike. Zbog toga je bila obilježena kao "s leucitima oplemenjena staklo-keramika".

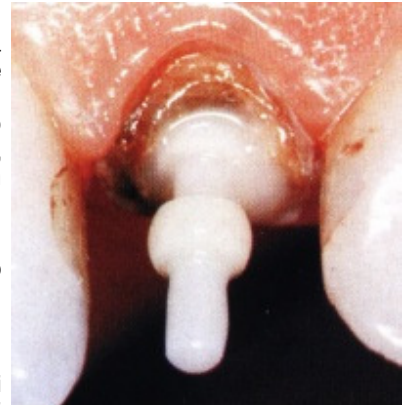
Visoka tvrdoća materijala postignuta je procesom izrade pod pritiskom i uzastopnim postupcima napečavanja. U usporedbi sa inače vrlo precizno izrađenom pečenom keramikom u njoj nema vidljive poroznosti, koja zbog postupka pucanja, omogućenog tijekom izrade nadomjestka, ima vrlo negativan utjecaj na obilježja materijala.

Kod testiranja abrazije, poliran materijal ovog novog sustava ima jednaka obilježja kao i caklina prirodnoga zuba. Zbog homogenosti i finoće materijala, nema više straha od opasnosti za zube antagoniste koji bi u protivnome bili podložni visokome stupnju abrazije. Proučavano rubno zatvaranje u području ruba krunice daje vidljivo bolje rezultate. Kod krunica, njegova standardna vrijednost ne nadmašuje 5 μ m, a kod potpunokeramičkih inlaya iznosilo je u prosjeku 5 μ m.

Pri trotočkastom testiranju dodira i pritiska, materijal je pokazao izdržavanje pritiska od 200 Mpa. Za usporedbu, keramika napečena na kovinu dosegnula je maksimalno izdržavanje opterećenja od 70 MPa.

Veća abrazivna otpornost kod stvrdnute keramičke mase ne znači i poboljšanje dugoročnih kliničkih rezultata. Na to utječu i ostali teško odredljivi parametri, kao npr. zamor materijala.

Rezultate mjerenja u laboratorijskim uvjetima nije moguće stopostotno prenijeti na kliničke razmjere. Dugotrajna klinička in vivo studija omogućuje vjerni prikaz paleta uporabe potpunokeramičkog rekonstrukcijskog materijala i njegovu primjenu u kliničkoj praksi. Naime, do sada ne postoji nikakva atestirana aparatura, koja bi bila sposobna izvesti precizne simulacije aktualnih kliničkih uvjeta.

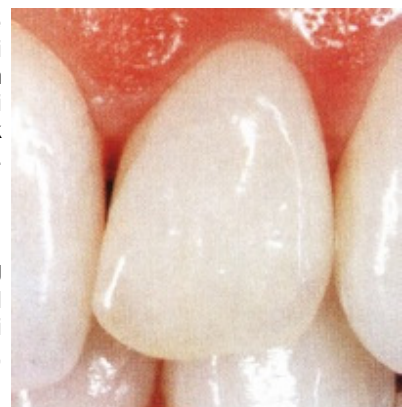

Slika 4. Cirkonijeva nadogradnja cementirana kompozitnim cementom

TEHNIČKI POSTUPAK

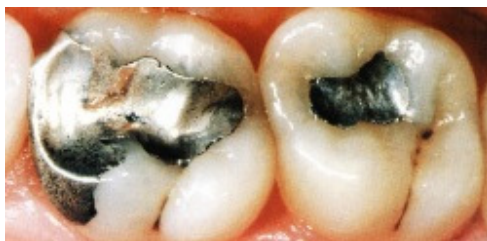Tehnika rabljena za keramiku izrađenu pod pritiskom, jednaka je postupku pri uljevanju zlata – prastara metoda preciznog uljevanja. Željeni nadomjestak (inlay, onlay, faseta ili krunica) se izmodelira direktno na radnom modelu. Voštano izmodeliranom modelu nadoknade dodaju se uljevni kanali i ulijevaju se u specijalnu masu. Nakon njezinog stvrdnjavanja i sušenja, vosak se sagori u peći za predgrijavanje. Vosak mora sagorjevati bez ostataka. Nastala šupljina pripremljena je za lijevanje keramike.

Keramička sirovina za ovu tehnologiju unaprijed je izrađena u obliku malih valjičića, različitih s obzirom na zahtjevanu boju i transparentiju. U posebnoj peći koja je razvijena za ovu metodu, valjičići su "rastopljeni" kod temperature 1100 °C i tlaku 5 bara keramička sirovina je utisnuta u pripremljeni oblik. Za razliku od lijevanja kovine, kod ove keramike ne dolazi do taljenja, nego do stvaranja plastične konzistencije.



Slika 5. Potpuna keramička krunica na gornjem bočnom sjekutiću (tehnika slojevanja ili napečivanja)

Nakon "odlijevanja" i hlađenja nadomjestka, postoje dvije mogućnosti daljnjeg postupka. U slučaju da je nadomjestak bio modeliran u konačnom obliku i veličini, potrebno ga je samo dobojiti i glazirati. U slučaju da se iz ove posebne keramike odljeva samo "kapljica", daljnji radni postupak identičan je postupku napečavanja keramike na kovinsku konstrukciju.



Slika 6. Amalgamski ispuni na molarima

Dobojavanje se upotrebljava kod krunica u dijatoričnom sektoru, kao i inlaya i onlaya. Za frontalni sektor može se koristiti dobojavanje i domodeliranje.

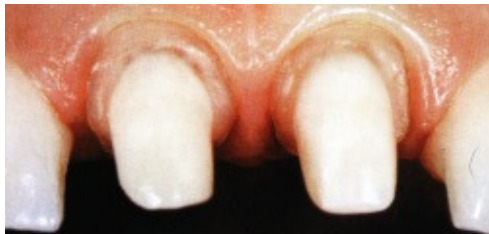Nadomjestci iz ove keramike, toliko su stabilni da kod daljnjeg punjenja, boja ili drugih slojeva, ne dolazi do promjena oblika; dakle ostaju održani svi rubovi i izbočine.

Početak rada s ovim potpunokeramičkim sustavom za iskusne zubne tehničare ne predstavlja poseban problem. Radni postupak isključuje vremenski zahtjevno izrađivanje radnih modela koji su potrebni za izradu termostabilnih oblika. Slijedeća prednost je mogućnost izrade više nadomjestaka istovremeno. Ova dva čimbenika, naime, čine rad ekonomičnim.

KLINIČKI POSTUPAK

Uzroci neuspjeha, povezanih s nastankom pukotina i fraktura, nisu bili ni u materijalu ni u postupku njegovog obrađivanja, nego najvjerojatnije u nepravilnoj preparaciji ili pogreškama kod aglutinacije i cementiranja nadomjestka. Zbog toga će u daljnjem tekstu biti predstavljeni ti koraci.

Preparacija



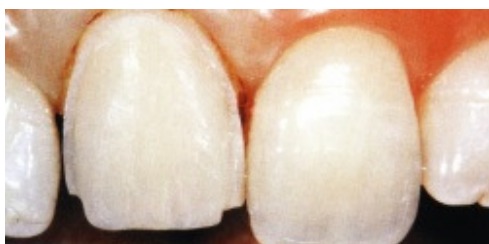Slika 8. Stepeničasta cirkularna preparacija, idealna za potpunokeramičke krunice

preostalom zubnom tkivu te u keramičkom nadomjestku.

S obzirom na pravilne debljine stijenke nadomjestka, potrebno je znati hoće li on nakon cementiranja biti u neposrednom dodiru sa caklinom ili dentinom. Adhezivna veza osigurava tvrdoću samo u slučaju kada se postiže stalna (čvrsta) povezanost između keramike i podloge. U današnje vrijeme možemo očekivati optimalnu adhezivnu silu samo u slučaju svezivanja na caklinu. U slučaju da preparacija doseže samo slojeve cakline (okluzalne, aproksimalne ili oralne), kod keramičke estetske ljuskaste fasete dovoljna je debljina stijenke 0.5 mm. Moguće je izuzeti preparaciju retencije jer adhezijski sustav i kompozitni cementi ostvaruju vrlo čvrstu vezu estetske ljuske i zuba.

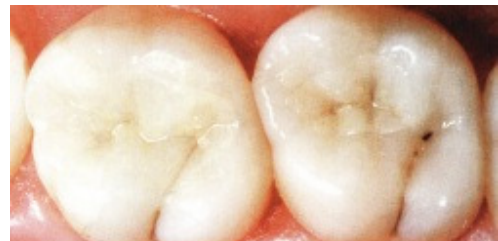Standardne vrijednosti minimalne debljine potpunokeramičkih nadomjestaka svezanih na dentin su slijedeće: za krunice u području zagriža 1.5 mm, na stijenkama 1 mm, za inlaye i onlaye i djelomične krunice 2 mm. Retencijska preparacija (paralelne stijenke, minimalna preparacijska dužina) obavezna je samo za potpunokeramičke krunice na mjestima gdje nije moguće osigurati retenciju nadomjestka na caklinu.

Cementiranje



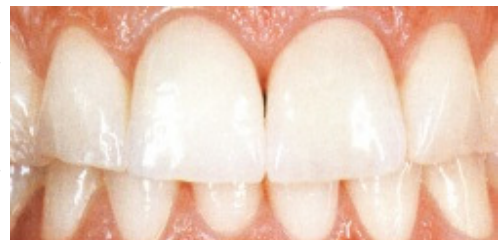Slika 10. Preparacija središnjeg sjekutića za keramičku estetsku ljusku

Potpunokeramički nadomjestci trebali bi biti cementirani pomoću translucenatnog, rahlo obojanog (u boji zuba), dualno stvrdnjavajućeg (svjetlosno ili kemijski) kompozitnog cementa. Da se spriječi postoperacijska osjetljivost upotrebljava se adhezijski sustav, minimalno četvrte generacije koji će zabrtviti dentinske tubuluse. Za postizanje maksimalne sile svezivanja unutarnja je površina keramičkog nadomjestka unaprijed pjeskarena ili jetkana te nakon toga silanizirana. Razlog uporabe kompozitnog cementa je s jedne strane estetski, a s druge fizičko-mehanički jer povećava čvrstoću



Slika 7. Potpuno keramički inlayi na molarnima - pet godina nakon liječenja

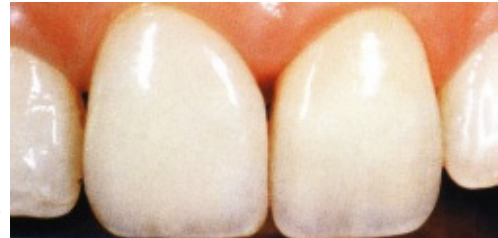Potpunokeramički nadomjestci ponekada zahtijevaju drugačiju preparacijsku tehniku u usporedbi s tehnikama koje se upotrebljavaju kod zlatnih ili kovinsko-keramičkih nadoknada. Keramika je u svojoj biti krhka i nije ju moguće uspoređivati s rastezljivošću kovine. Zbog toga marginalna područja moraju biti preparirana na oštru stepenicu. Kod toga je potrebno osigurati jasnu preparacijsku granicu koja će biti k tome oštra i imati pravi kut između površine zuba i ravnine preparacije (stepenice). S time je optimalno osigurana stabilnost nadomjestka i zuba. Isto vrijedi pri preparaciji ruba za krunice, fasete, inlaye i onlaye. Unutarnji kutovi i rubovi su zaobljeni čime se odstranjuju opasna područja napetosti u



Slika 9. Središnji sjekutići sanirani potpunokeramičkim krunicama (metoda slojeva ili napečivanja)

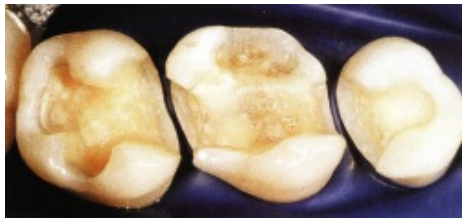svezivanja nadomjestka za zub. Kliničke studije pokazale su da su adhezivno cementirani nadomjestci (Dicor) imali signifikantno dulji vjek trajanja od nadoknada cementiranih staklenoionomernim ili cink-oksifosfatnim cementima. Laboratorijski testovi potvrdili su da su nadomjestci koji su bili adhezivno cementirani podnijeli veće žvačne sile.

Kod cementiranja keramičkih inlaya s povezivanjem keramike, kompozita i cakline nastaje dobro zatvaranje rubova. Otpornost tog kompleksa usporediva je s otpornošću prirodnog zuba. Keramički je inlay procesom cementiranja zadovoljavajuće poduprt što smanjuje njegovu podložnost za nastanak fraktura. Opasnost za postizanje kvalitetnu sveze keramike s tvrdim zubnim tkivom je vlažnost, odnosno rad u vlažnom radnom polju. Stoga je obavezna upotreba precizne izolacijske tehnike koja osigurava suho radno polje i to posebno kod inlaya drugog razreda.



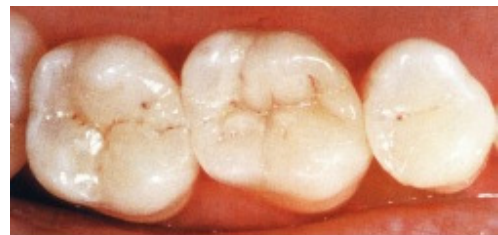Slika 11. Središnji sjekić, 4 godine nakon cementiranja ljuske

KLINIČKI DUGOROČNI REZULTATI



Slika 12. Preparacija na molarima za inlay i onlay

Na Stomatološkom fakultetu u Zürichu rađena su vrlo objektivna klinička zapažanja potpunokeramičkih nadomjestaka i svi objavljeni radovi sadržavali su pregledne studije. Svaka od potpunokeramičkih rekonstrukcija bila je temeljito spitana pomoću stomatološkog zrcala i sonde, te rendgenom i uporabom silikonskog otiska. Godine 1992. objavljeni su prvi rezultati stanja potpunokeramičkih nadomjestaka nakon tri godine. Postotak održanja kod inlaya i onlaya bio je 98% a kod potpunokeramičkih krunica 95%. Rezultati

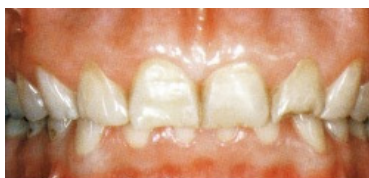

Slika 13. Cementirani keramički nadomjestak: inlay na molarima, te onlay

četverogodišnjeg zapažanja su jednaki. Istraživanja su se odvijala s redovitim posjetima pacijenata kod kontrole oralne higijene i bila su vrlo ohrabrujuća: svi potpunokeramički inlayi i onlayi imali su u jednakom vremenskom intervalu usporedljivu uspješnost s amalgamskim ispunima. Potpunokeramičke krunice u frontalnom području pružale su jednaki vjek trajanja kao kovinsko-keramički nadomjestci te ih je stoga moguće smatrati kao prihvatljivu alternativu.

KLINIČKI ZAKLJUČCI

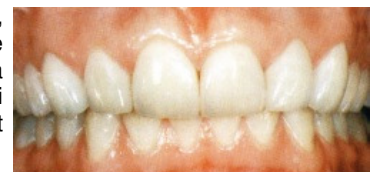S obzirom na dugoročne pozitivne rezultate, upotrebljeni se materijal IPS EMPRESS preporuča za izradu keramičkih inlaya, onlaya, estetskih ljuski i potpunokeramičkih krunica u vidljivom području. Potpunokeramičke krunice u premolarnom i molarnom području nisu pokazale veći broj fraktura, što ne možemo reći za uporabu ostalih potpunokeramičkih sustava u ovom području.



Slika 14. Gornji i donji zubi prije liječenja (en face). Abrazija i erozija bile su uzrok masovnog gubitka cakline i dentina

Ako je rad napravljen u stražnjem djelu zubnoga luka, preporuča se zbog održanja najveće otpornosti nadomjestka, uporaba tehnike dobojavanja (Slike 7, 3, 20).

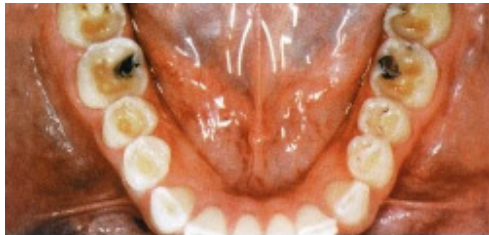Djelomična preparacija za keramičke fasete, djelomične krunice i onlaye, odvija se s težnjom štednje tvrdog zubnog tkiva. Tako se izbjegava kasnija pojava većine problema povezanih s endodontskim i parodontalnim komplikacijama koje su rezultat neadekvatne preparacije.



Slika 15. Dvije godine nako liječenja: 26 potpunokeramičkih nadomjestaka. Slojevanje keramike bilo je upotrebjeno samo u gornjem frontalnom području

Stomatolozi i zubni tehničari bili su prvi kritičari tehnike dobojavanja. Njihova kritika počivala je na strahu da površinske strukture i karakteristike novog materijala neće biti dovoljno otporne na abraziju, što bi ubrzo dovelo do nastanka diskoloracija. Što se tiče estetskog

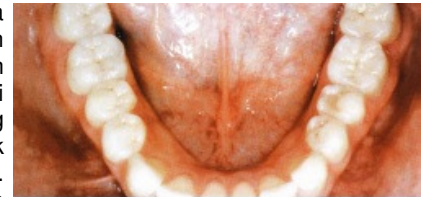aspekta, ta je metoda jednakovrijedna tehnici prekrivanja slojeva. Od 1993. godine pri uporabi bojajuće tehnike, moguća je nabava sirovog, minimalno bojanog keramičnog materijala (TC1-TC5, Ivoclar/Williams, Amherst, NY).



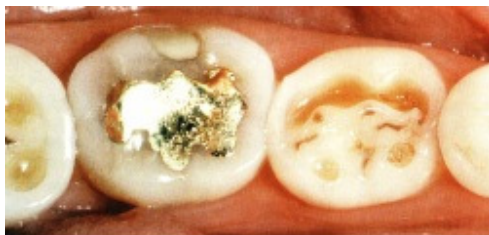Slika 16. Pogled na izgled zuba prije provedene operacije

Prije 1991. godine bila je kod inlaya i onlaya, postoperacijska osjetljivost na zagriz. U većini slučajeva nestala je u nekoliko tjedana ili mjeseci. Nakon uvođenja adheziva četvrte generacije, koji efektivno i trajno zatvaraju dentinske tubuluse, ove se komplikacije rijetko pojavljuju.

Uporaba adhezijskog sustava različita je kod potpunokeramičkih nadomjestaka i kod neposrednih kompozitnih ispuna. Kod potonjih, prvi je korak nanošenje adhezijskog sustava i polimerizacija pomoću plavog monokromatskog svjetla. Drugi je korak primjena kompozitnog materijala, u slojevima te njegovo stvrdnjavanje odn. polimerizacija. Kod cementiranja keramičkih nadomjestaka, adhezijski sustav se ne polimerizira jer se tako sprečava promjena reljefa površine preparacije sa nepredvidljivom debljinom slojeva nesavrtljivog adheziva, uključujući sa prodiranjem u kutove (efekt bazena), nego se adheziv polimerizira s kompozitnim cementom. Sloj cementa može biti deo i do 100 µm, a posljedica toga je nepreciznost i nemogućnost potpune adaptacije nadomjestka.



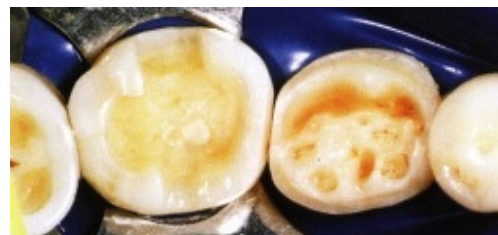Slika 17. Dvije godine nakon liječenja (donja čeljust): 14 potpunokeramičkih nadomjestaka (djelomične krunice, keramičke fasete, onlayi)



Slika 18. Problemi sa zagrizom prije liječenja kod 28-godišnjeg pacijenta

Slaba točka svih potpunokeramičkih nadomjestaka je rubno brtvljenje. Problemi se javljaju posebno kod inlaya i onlaya u rubnim područjima kad se za cementiranje (svezu keramike i tvrdih zubnih tkiva) rabli cement koji je manje otporan na abraziju, postupno se otapa i nestaje te tako nastaje pukotina. Erozija se, s obzirom na rezultate laboratorijskih testova, zaustavi tek na dubini 20-100 µm.

Veliki broj publikacija govori o "perfektnom" rubu kao uvjetu za dugoročan uspjeh adhezivno cementiranog keramičkog nadomjestka. Na koji način tzv. "perfektni" rub dugoročno utječe na klinički uspjeh, još uvijek je predmet polemike.

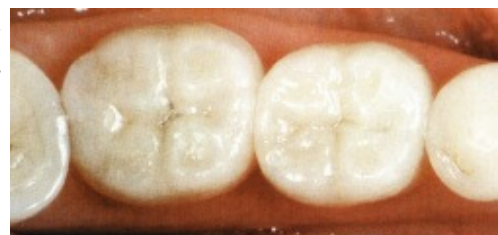

Slika 19. Preparacija za djelomične krunice (minimalan gubitak cakline i dentina)

Estetika potpunokeramičkih nadomjestaka zadovoljava i terapeuta i tehničara, a još važnije i pacijenta. Moguće je u cjelosti imitirati prirodne zube. S obzirom na optimalnu translucenciju keramike može se postići "kameleonski efekt". Inlayi i onlay izgledaju estetski jedinstveno sa zubnim tkivom (Slike 14-17).

Jedan od najvećih problema je rekonstrukcija pojedinačnog zuba u prirodnoj denticiji (Slike 18-20). Posebice teško je imitirati estetiku tvrdih ili mekih tkiva kod mladih pacijenata koji imaju vrlo translucentne zube i visoku liniju smijeha.

Tamno pigmentirani korjenovi, posebice oni s nadogradnjama ili vijcima, vrlo su teška prepreka za postizanje optimalne estetike. Stoga se rabe nekovinske nadogradnje, koje omogućavaju prodor svjetlosti u korijen i paradont te tako ne bude očita siva sjena gingive. Za cementiranje nadogradnje potrebno je upotrebiti kvalitetan kompozitni cement koji je također dovoljno translucentan.



Slika 20. Isti slučaj nakon liječenja

ZAKLJUČCI

U proteklih devet godina na Stomatološkom fakultetu u Zürichu uspješno su radili s potpunokeramičkim sustavom IPS EMPRESS koji se preporuča za izradu potpunokeramičkih inlaya, onlaya, estetskih faseta te djelomično ili potpunokeramičkih krunica. Tehnički dio izrade zubnog nadomjestka izvodi zubni laboratorij koji ima na raspolaganju primjerene materijale i za to potrebu specijalnu tehniku. Savladavanje ove tehnologije za spretnog tehničara ne predstavlja nikakav problem. Probleme uzrokuje preparacijska tehnika, odnosno njezine modifikacije za potpunokeramički rad i adhezivno cementiranje nadomjestka. Kod dugoročnog zapažanja nije uočena velika razlika u trajnosti između potpunokeramičkih inlaya i onlaya, te amalgamskih ispuna.

Uz pridržavanje određenih uputa pri izradi takvih nadomjestaka, potpunokeramičku rekonstrukciju možemo uvrstiti među kvalitetno estetsko liječenje sa dugoročnom funkcijom i trajnošću.

ZAHVALA

Slike kao i rezultati kliničkih studija primjene IPS EMPRESS keramičkih sustava preuzete su od Dental School, University of Zürich. Ujedno im hvala na pomoći pri prikazu predgleda njihove studije kao oglednoga članka u namjeni razumjevanja i edukacije studenata stomatologije.