

Prof. dr. sc. Jakša Grgurević
Zavod za oralnu kirurgiju
Stomatološkog fakulteta
Sveučilišta u Zagrebu

TRAUMATSKE OZLJEDE ZUBI

Radeći više od četvrt stoljeća u ambulanti za oralnu kirurgiju te dežurajući godinama u Klinici za kirurgiju lica čeljusti i usta susreo sam se s mnogim bolesnicima koji su ozlijedili zube. Unatoč nastojanju da im pružim što kvalitetnije liječenje ozlijeđenog zuba u mnogo slučajeva nisam uspio ozlijeđeni zub izliječiti. Mnogi će se od vas zapitati čemu ovakav uvod u priču o ozlijeđenim zubima? Traumatske ozljede zubi zahtijevaju hitan postupak i svaki gubitak vremena umanjuje vjerojatnost da će liječenje biti uspješno. Mnogi bolesnici, kod kojih liječenje nije bilo uspješno, su prije dolaska u našu ambulantu bili u stomatološkoj ambulanti u kojoj im nije ništa učinjeno, nego su samo izgubili dragocijeno vrijeme.

Zašto se to događa? Mnogi bolesnici osim ozlijeđenih zubi imaju i ozljedu mekih tkiva, usnice, gingive ili čeljusti, koje krvare i kada se takav krvavi bolesnik pojavi u stomatološkoj ordinaciji zbog "dramatičnosti kliničke slike" upućuje ga se oralnom kirurgu. Da se je bolesnika očistilo, opralo od krvi, vidjelo bi se da stanje nije tako dramatično i da mu se može pomoći i u stomatološkoj ordinaciji opće prakse. I zbog toga kao uvodna napomena, kada se susretnete s bolesnikom koji ima ozlijeđeni zub ili zube najprije operite perioralnu regiju, odstranite prašinu, zemlju, krv ili boju, očistite zube pa tek tada prosudite o kakvoj se ozljedi radi i učinite sve što znate i možete za bolesnika i njegov zub. Ako smatrate da je potrebno još nešto dodatno učiniti, uputite ga u najbližu oralno kiruršku ambulantu.

Traumatske ozljede zubi u djece svoj vrhunac doistižu u predškolskom razdoblju. Udesi u školskoj dobi su vrlo česti a označavaju ih prijelomi kruna zubi. Sportske ozljede dominiraju u mladenačkoj dobi, posebno u kontaktnim sportovima. Mnogostruke ozljede zubi čeljusti i mekih tkiva karakteristične su za automobilske udese.

Naješće traumatizirani zubi su gornji središnji sjekutići dok su donji središnji sjekutići i gornji bočni sjekutići rjeđe zahvaćeni. Naješće je traumatiziran samo jedan zub. U primarnoj denticiji su češća rasklimavanja i izbijanja zubi dok su u trajnoj denticiji učestaliji prijelomi kruna zubi.

ANAMNEZA

Da bi se olakšalo uzimanje anamneze bolesnika s traumatiziranim zubima preporučljivo je koristiti standardizirani obrazac. Anamnezom se mora obuhvatiti:

* Ime, prezime, i dob bolesnika

Osim općih podataka sposobnost odgovaranja na ova pitanja može nam dati informacije o ozljedi CNS-a ili o općem mentalnom statusu ozlijeđene osobe.

* Kada se udes dogodio?

Interval između udesa i početka liječenja ima značajan utjecaj na rezultat liječenja.

* Gdje se udes dogodio?

Mjesto udesa nas upućuje da li je potrebna profikalsa tetanusa ili ne.

* Kako se udes dogodio?

Način ozljede nas upućuje na mogućnost ozljeda i drugih oralnih tkiva osim zubi.

* Da li je ranije provedeno neko liječenje zuba?

Raniji postupci kazuju kako je postupano s ozlijeđenim ili s izbijenim zubima. U čemu je držan izbijeni zub?

* Neke ranije ozljede zubi?

Ranije ozljede zubi mogu nas zavesti pri ispitivanju senzibiliteta zuba ili procjene mogućnosti oporavka pulpe

* Opće zdravlje?

Važno je znati da li bolesnik boluje od alergija, epilepsije ili ima sklonost krvarenju (hemofilija).

* Da li je trauma prouzročila amneziju, nesvjesticu, pospanost, povraćanje ili glavobolju?

Prisutnost amnezije, nesvjestice, pospanosti i povraćanja i glavobolje ukazuju na ozljedu CNS-a. Obično se bolesnik pita: gdje sam, što se dogodilo? U tim slučajevima bolesnika treba uputiti na neurološki ili neurokirurški pregled a tek nakon toga liječiti ozljeđene zube. Mnogi zahvati na zubima mogu se učiniti i u bolničkom krevetu.

* Da li zub spontano boli?

Spontana bol ukazuje na ozljedu potpornih struktura, (hiperemija, krvarenje u periodontalnu pukotinu) ili prijelom krune ili krune i korijena zuba.

* Da li je zub osjetljiv na termalne podražaje, slatku ili kiselu hranu?

Reakcija na ove podražaje ukazuje na ekspanirani dentin ili pulpu.

* Da li je zub osjetljiv na dodir ili za vrijeme jela, da li je došlo do poremećaja zagrizu?

Poremećaj zagrizu i bolnost zubi u zagrizu ukazuju na istisnuće zuba, prijelom krune zuba ili krune i korijena zuba, prijelom alveolarnog nastavka ili čeljusti.

KLINIČKI PREGLED

Kliničkim pregledom se moraju utvrditi i zabilježiti:

- * Ekstraoralne rane i prijelomi kostiju ličnog skeleta.
- * Ozljeda sluznice i gingive.
- * Ozljede kruna zubi (opsežnost prijeloma, otvorenost pulpe).
- * Pomaknutost zubi (intruzija, ekstruzija, lateralni pomak ili izbijenost).
- * Poremećaj okluzije.
- * Patološka pokretljivost zubi i alveolarnog nastavka.
- * Osjetljivost zubi na perkusiju i promjena perkusionog zvuka.
- * Reakcija zubi na ispitivanje senzibiliteta.

Prije pregleda površinu krune zuba treba dobro očistiti i pregledati usmjerivši svjetlo paralelno s uzdužnom osovinom zuba da se otkriju eventualna napuknuća cakline.

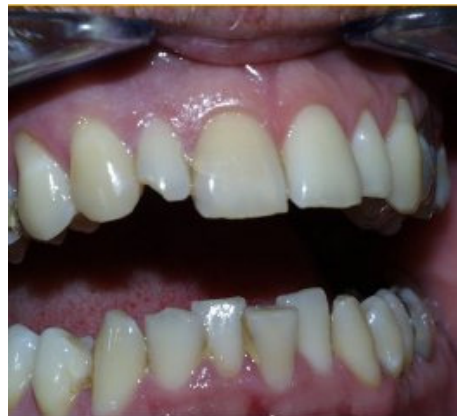Testiranje pulpe nakon traumatskih ozljeda je upitno jer postupak zahtjeva relaksiranog pacijenta spremnog na suradnju da se izbjegnu lažne reakcije. Testiranje pulpe u trenutku ozljede je važno za određivanje referentne točke za vrednovanje pulpnog statusa u kasnijem praćenju.

Sve ozljede zuba trebaju se radiološki obraditi. Radiološkom pretragom potrebno je utvrditi stanje razvijenosti korijena zuba, te utvrditi ozljedu korijena zuba i/ili periodontalnih struktura.

KLASIFIKACIJA OZLJEDA ZUBI

Najprihvatljivija klasifikacija je ona koju je prihvatila SZO a njom su obuhvaćene ozljede zubi, potpornih struktura, gingive i oralne sluznice a temeljena je na anatomskim, terapijskim i prognostičkim čimbenicima. Klasifikacija je primjenljiva na mlječnim i trajnim zubima.

Ozljede zubi se svrstavaju u dvije grupe; ozljede koje zahvaćaju tvrda zubna tkiva, i ozljede koje zahvaćaju potporne strukture zuba.



Slika 1. Infrakcija cakline na zubu 11 i nekomplirani prijelom krune zuba 12

Ozljede tvrdih zubnih tkiva su:

- * Napuknuće cakline
- * Prijelom cakline
- * Nekomplicirani prijelom krune zuba
- * Komplicirani prijelom krune zuba
- * Nekomplicirani prijelom krune i korijena zuba
- * Komplicirani prijelom krune i korijena zuba
- * Prijelom korijena zuba
- * Prijelom stijenke alveole
- * Prijelom alveolarnog nastavka gornje ili donje čeljusti

Ozljede potpornih struktura zubi su:

- * Potresenost zuba
- * Rasklimanost zuba
- * Istisnuće zuba
- * Bočno istisnuće zuba
- * Utisnuće zuba
- * Izbijenost zuba

Ozljede tvrdih zubnih tkiva

Prijelom krune zuba

Razlikuju se dva tipa prijeloma krune zuba; napuknuće krune zuba, bez gubitka tvrde zubne supstance, i prijelom krune zuba s gubitkom tvrde zubne supstance.

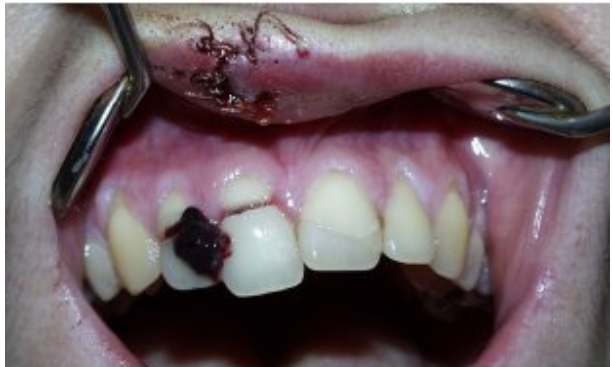Napuknuće cakline, *infractio enamelis*, tj nepotpuni prijelom krune zuba, je relativno učestala ozljeda koja se lako i često previdi (Slika 1).

Kada je došlo do gubitka tvrde zubne supstance a prijelomna linija prolazi samo kroz caklinu ili kroz caklinu i dentin a ne zahvaća pulpu zuba govori se jednostavnom prijelomu krune zuba, *fractura coronae dentis non complicata*. U slučaju kada je došlo do gubitka tvrde zubne supstance a prijelomna linija prolazi kroz caklinu i dentin i zahvaća pulpu zuba govori se složenom prijelom krune zuba, *fractura coronae dentis complicata* (Slika 2).

Principi liječenja su slijedeći: Ako je odkrnut samo dio cakline njezin oštri rub se može zagladiti, prebrusiti, da ne iritira usnicu ili jezik. U slučaju kada je zahvaćen dentin, treba ga čim ranije zaštititi kalcijevim hidroksidom da se bakterije ne nasele u dentinske tubule.

Odlomljeni dio krune zuba najjednostavnije je nadoknaditi kompozitnim materijalom uz prethodnu zaštitu dentina. Ako je odlomljeni dio krune zuba ostao u jednom komadu i nije se isušio može ga se zalijepiti. Čvrstoća zalijepljenog djela krune zuba iznosi 50-60% čvrstoće intaktnog zuba.

Otvorenu pulpu treba zaštititi direktnim prekrivanjem kalcijevim hidroksidom ili učiniti pulpotomiju ili pulpektomiju.



Slika 2. Komplicirani prijelom zubi 12, 11, 21 s krvnim ugruškom na zubu 12

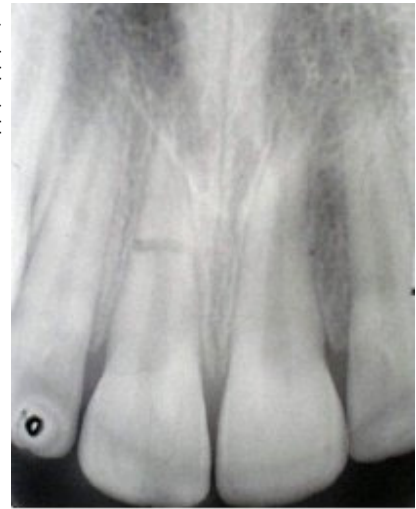Prijelom krune i korijena zuba

Prijelom krune i korijena zuba znači da prijelomna linija zahvaća caklinu, dentin i cement. Ako prijelomna pukotina ne zahvaća pulpu zuba govori se o jednostavnom prijelomu krune i korijena zuba, *fractura coronae et radice dentis non complicata*, ako prijelomna pukotina zahvaća pulpu zuba govori se o složenom prijelomu krune i korijena zuba, *fractura coronae et radice dentis complicata*.

Prijelomna linija je obično samo jedna. Kod potpuno izraslih zubi prijelomna linija skoro uvijek prolazi kroz pulpu, dok kod nepotpuno izraslih zubi prijelom krune i korijena zuba može biti jednostavan. Zub s okomitim prijelom krune i korijena ili zub s prijelom krune i korijena čiji koronalni dio zahvaća više od 1/3 kliničkog korijena zuba treba izvaditi.

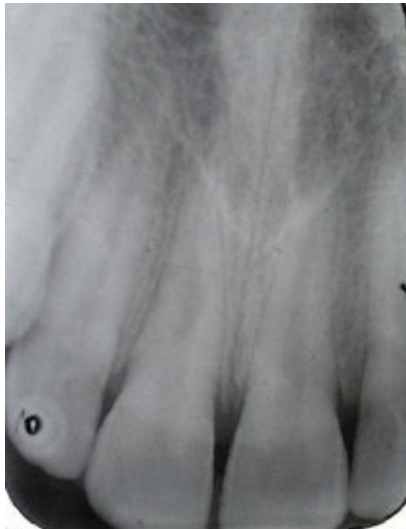
Liječenje je moguće na četiri načina:

1. Odstranjenje koronalnog ulomka i supragingivalna nadoknada odlomljenog dijela zuba kompozitom.
2. Kirurško prikazivanje prijelomne površine gingivektomijom i osteotomijom stjenke alveole te endodonska opskrba korijenskog kanala, izrada nadogradnje i krunice.
3. Ortodontsko izvlačenje apikalnog ulomka
4. Kirurško izvlačenje apikalnog ulomka



Slika 3. Prijelom korijena zuba 11

Prijelom korijena zuba



Slika 4. Reponirani prijelom korijena zuba 11 sa slike 3

O prijelomu korijena se govori kada prijelomna linija prolazi kroz cement, dentin i pulpu. Prijelom korijena zuba (*fractura radice dentis*) je rijetka ozljeda zuba, javlja se od 0.5% do 7% ozljeda zuba. Češće se javlja u odraslih osoba nego u djece. Najčešće zahvaćeni zub je gornji središnji sjekutić u dobnoj skupini od 11 do 20 godina. Prijelom korijena zuba može biti izolirana ozljeda ili udružen s nekom drugim ozljedama zuba. Predstavlja složenu ozljedu jer su zahvaćeni pulpa, periodontalni ligament, dentin i cement.

S kliničkog gledišta razlikuje se prijelom korijena u apikalnoj trećini, srednjoj trećini i u cervikalnoj trećini. Prijelomna pukotina u apikalnoj i srednjoj trećini obično ima kosi smjer od niže labijalno prema više palatinalno. Prijelomna pukotina u cervikalnoj trećini ima manje ili više okomiti smjer na uzdužnu osovinu zuba.

Klinički pregledom zuba s prelomljenim korijenom obično se nađe lagano ekstrudirani zub s izraženom patološkom pomičnošću često pomaknut prema nepcu (jeziku) i krvarenje iz gingivalnog sulkusa. Klinički nije moguće razlikovati zub s prijelomom korijena od rasklimanog zuba (luksacija). Dijagnoza se postavlja na osnovu rendgenske slike.

Radiološki prikaz prijeloma korijena je olakšan činjenicom da je prijelomna linija obično kosa pod optimalnim kutem za radiološko otkrivanje. Često se dogodi da se prijelom ne dijagnosticira na rendgenskoj slici neposredno nakon udesa dok se par dana nakon udesa sigurno dijagnosticira. To se objašnjava pomicanjem koronalnog ulomka zbog formiranja koaguluma ili granulacijonog tkiva u prijelomnoj pukotini.

Cijeljenje prijeloma korijena

Cijeljenje prijeloma korijena počinje na strani pulpe i na strani periodontalnog ligamenta. Ova oba procesa idu paralelno i neovisno jedan o drugome.

Prelomljeni korijen može zacijeliti na četiri načina:

1. Zacjeljivanje s tvrdim tkivom. Na mjestu formiranja tvrdog tkiva može se naći dentin, osteodentin i cement ili sva tkiva međusobno pomješana.

2. Interpozicija vezivnog tkiva. Ovaj način zacjeljivanja se nalazi u slučajevima kada je došlo do blagog oštećenja pulpe. Klinički je zub normalno čvrst ili malo pomičan i blago bolan na perkusiju. Testovi senzibiliteta su u granicama normale.

3. Interpozicija koštanog i vezivnog tkiva. Histološki se nađu mostići koštanog i vezivnog tkiva između apikalnog i koronalnog fragmenta dok normalni periodontalni ligament okružuje oba fragmenta. Zub je čvrst i reagira normalno na testove pulpe.

4. Interpozicija granulacionog tkiva. Histološki se nađe upalno granulaciono tkivo između ulomaka. Koronalni dio pulpe je nekrotičan dok u apikalnom ulomku pulpa ostaje vitalna. Nekrotična i inficirana pulpa je odgovorna za upalne promjene uzduž prijelomne linije. Fistula s labijalne strane u visini prijelomne pukotine je redoviti nalaz.

Princip liječenja trajnih zubi je repozicija pomaknutog koronalnog fragmenta i čvrsta imobilizacija. Repozicija mora biti bezbolna, što manje traumatska i što preciznija jer postupak repozicije značajno utječe na način zacjeljivanja. Kompozitnom udlagom se zub rigidno imobilizira (Slika 3, 4, 5). Da se stvori dovoljno tvrdog tkiva period fiksacije treba biti od 2 do 3 mjeseca. Kroz period imobilizacije potrebno je zub radiološki snimati i raditi testove senzibiliteta da se otkrije eventualna nekroza pulpe. Kontrole se obavljaju u pravilnim vremenskim razmacima; nakon 3 tjedna, 6 tjedana i 3 mjeseca. Resorpcija unutar alveolne kosti na nivou prijelomne pukotine je pokazatelj nekroze pulpe, obično koronalnog dijela. Stanje zahtjeva endodontsku terapiju, ekstirpaciju nekrotične pulpe i punjenje korijenskog kanala kalcijevim hidroksidom.

U slučajevima kada je prelomna linija smještena u apikalnoj trećini i pulpa je nekrotična a koronalni ulomak pomičan pokušava se stabilizirati ulomake intraradikularnim metalnim kolčićem ili transdentalnim implantatom koji nadoknađuje apikalni fragment. Ako je koronalni fragment čvrst a pulpa nekrotična može se operativnim putem (apikotomija) odstraniti apikalni fragment.

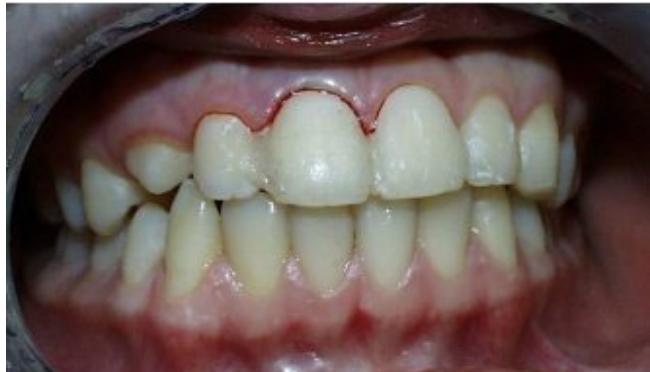Ozljeđe potpornih struktura zuba

S terapijske, anatomske, i prognostičke točke gledišta razlikuje se šest različitih tipova luksionih ozljeda.

1. **Potresenost zuba (concussio dentis)** je ozljeda potpornih struktura zuba bez nenormalne klimavosti ili pomaka zuba s izraženom reakcijom na perkusiju. Liječenje obično nije potrebno.

2. **Rasklmanost zuba (subluxatio dentis)** je ozljeda potpornih struktura zuba s nenormalnom klimavosti zuba bez klinički i radiološki vidljivog pomaka zuba. Zub zadržava svoje normalno mjesto u zubnom luku i pokretan je u horizontalnom smjeru. Klinički se nađe krvarenje iz gingivalnog sulkusa što ukazuje na oštećenje periodontalnog tkiva. U slučajevima jake klimavosti zub je potrebno imobilizirati kroz period od 7 dana.

3. **Istisnuće zuba (extrusio dentis)** ili djelomična izbijenost zuba je klinički i radiološki očito izdignuće zuba iznad susjednih zubi s proširenom periodontalnom pukotinom. Krvarenje iz sulkusa gingive je uvijek prisutno. Perkusioni zvuk je tup. Terapija uključuje repoziciju istisnutog zuba i imobilizaciju kompozitnom udlagom kroz period od 2-3 tjedna.



Slika 5. Kompozitna udlaga na reponiranom zubu sa slike 4

4. **Bočno istisnuće zuba (luxatio lateralis)** je ekscentrični pomak zuba praćen kominutivnim prijelomom alveole. Kruna zuba je obično nagnuta prema jeziku dok je bukalna stijenka alveole prelomljena. Repozicija se radi u lokalnoj anesteziji. a imobilizacija zuba traje 3 tjedna.

5. **Utisnuće zuba (intrusio dentis)** označava dublji pomak zuba u alveolarnu kost. Radiološki se vidi gubitak parodontalne pukotine. Utisnuti zub nije osjetljiv na perkusiju i potpuno je čvrst. Perkusioni zvuk je visok metalan zvuk kao kod ankiloziranog zuba. Test perkusije je važan jer njime možemo odrediti koji je zub nedovoljno izrastao a koji je utisnut.

Zub s neformiranim apeksom se pušta spontanoj reerupciji a zub s formiranim apeksom se ortodonski izvlači. Izvlačenje treba započeti čim ranije i treba završiti za 2-3 tjedna.

U liječenju različitih traumatskih ozljeda zubi koriste se udlage za imobilizaciju zubi. Jedina udlaga koji zadovoljava najviše postavljenih uvjeta je kompozitna udlaga napravljena direktno na zubima uz prethodno jetkanje zubi . Kompozitna udlaga može biti pojačana žicom i tada se naziva žičanokompozitna udlaga.

6. **Izbijenost zuba ili eksartikulacija zuba (avulsio dentis)** podrazumjeva izbacivanje zuba iz alveole. Učestalost izbijanja zuba je relativno niska i kreće se od 0.5% do 16% u trajnoj denticiji dok se u mlječnoj denticiji kreće od 7-13%. Središnji sjekutići gornje čeljusti je daleko najčešće izbijani zubi u trajnoj i mlječnoj denticiji. Zubi se najčešće izbijaju u razdoblju od 7-9 godine života. Liječenje izbijenog zuba je replantacija zuba.

Patološke promjene nakon replantacije se događaju u pulpi zuba i u periodontalnom ligamentu. Oštećenja pulpe i periodontalnog ligamenta jako ovise o trajanju ekstraalveolarnog perioda i o postupku sa izbijenim zubom izvan alveole. Histološkim ispitivanjem su se utvrdila 4 različita načina zacjeljivanja periodontalnog ligamenta:

1. Zacjeljivanje normalnim periodontalnim ligamentom. Neposredno nakon replantacije stvori se koagulum između dva dijela oštećenog ligamenta. Proliferacija vezivnog tkiva počinje odmah nakon replantacije i nakon 3-4 dana je pukotima u periodontalnom ligamentu ispunjena mladim vezivnim tkivom a nakon tjedan dana epitel ponovno prirašta na caklinskocementnom spojištu. Histološki je karakterizirano potpunom regeneracijom periodontalnog ligamenta što se obično dogodi u periodu od 2-4 tjedna. Ovaj tip zacjeljivanja će se dogoditi ako je unutarnji sloj stanica na površini korijena vitalan.

2. Zacjeljivanje s površnom resorpcijom. Histološki je karakteriziran ograničenim površnim resorptivnim lakunama na površini korijena koja su reparirane cementom. Ovo stanje predstavlja ograničena oštećenja periodontalnog ligamenta ili cementa koja su samoograničavajuća i koja se repariraju novim cementom. Zbog svoje male veličine površna resorpcija se obično ne vidi na rendgenskoj snimci.

3. Zacjeljivanje s nadomjestnom resorpcijom (ankilozom). Histološki ankiloza predstavlja spajanje alveolne kosti i površine korijena zuba. Povezana je s odsustvom živog periodontalnog ligamenta na površini korijena. Nadomjestna resorpcija se može razvijati u dva smjera tzv. progresivna nadomjestna resorpcija koja postupno resorbira cijeli korijen i prolazna nadomjestna resorpcija u kojoj jednom postignuta ankiloza kasnije iščezne. Progresivna ankiloza se uvijek razvije kada je odstranjen periodontalni ligament prije replantacije ili nakon izrazitog isušavanja zuba prije replantacije. Ankilozirani zub postaje dio normalnog sistema preoblikovanja kosti i postupno bude zamjenjen s kosti. Radiološki je ankiloza karakterizirana nestankom periodontalnog prostora. Nadomjestna resorpcija se obično uočava 2 mjeseca nakon replantacije zuba. Klinički je zub nepomičan i kod djece u infrapoziciji. Perkusioni ton je visok i nekad može prije ukazati na ankilozu nego se ona radiološki manifestira.

4. Zacjeljivanje s upalnom resorpcijom. Histološki je upalna resorpcija karakterizirana kuglastim resorptivnim kavitetima u cementu i dentinu povezana s upalnim promjenama u periodontalnom tkivu. Upala u periodontu sastoji se od granulacionog tkiva s brojnim limfocitima, plazma stanicama i polomorfonuklearnim leukocitima. Upalna resorpcija će eksponirati dentinske tubule a ako korijenski kanal sadrži inficirano nekrotično tkivo toksini iz ove regije će penetrirati uzduž dentinskih tubula lateralno do periodontalnog tkiva i provocirati upalni odgovor. Ovo ubrzava resorpciju korijena i resorptivni proces može biti vrlo brz tako da se u nekoliko mjeseci resorbira kompletan korijen. Upalna resorpcija je posebno česta i agresivna nakon replantacije u bolesnika između 6 i 10 godine života. Ovo se objašnjava je kombinacija širokih dentalnih tubula i tankog zašitnog cementnog pokriva. Radiološki je upalna resorpcija karakterizirana prozračnim kuglastim kavitetima uzduž površine korijena s odgovarajućim ekskavacijama u susjednoj kosti. Prvi radiološki znakovi upalne resorpcije se opažaju 2 tjedna nakon replantacije i najuočljiviji su u

cervikalnoj trećini korijena. Klinički je replantirani zub klimav i ekstrudiran, te osjetljiv na perkusiju a perkusioni zvuk je tup, mukao.

Prije same odluke o replantaciji trebamo znati točno koliki je vremenski interval prošao od ozljede i kakvim je uvjetima bio zub (pohranjen u slini, mlijeku, fiziološkoj otopini, vodi ili na suhom). Prognoza uspješne replantacije je signifikantno ovisna o vremenu proteklom izvan alveole i treba učiniti sve da se taj period znatno skрати tako da se ne preporučuje niti rendgensko snimanje. Prije replantacije mora se utvrditi da li je alveola intaktna a ekstraalveolarni period na suhom mora biti manji od 1 sata .U mnogim situacijama replantacija izbijenog zuba čak s upitnom prognozom može se prihvatiti jer replantirani zub služi kao privremeni nadomjestak dok se ne stvori plan ili uvjeti za definitivno zbrinjavanje. Ako se odlučimo za replantaciju zub se stavi u fiziološku otopinu a ako postoji vidljiva kontaminacija površine korijena mlazom fiziološke otopine iz šprice ispere se korijen. Alveola se također ispere mlazom fiziološke otopine da se odstrani kontaminirani koagulum. Nakon ispiranja alveola se pregleda i ako ima odlomljenih djelova kosti oni se reponiraju prikladnim instrumentom. Za replantaciju obično nije potrebna lokalna anestezija, jedino ako treba šivati razderanu gingivu daje se anestezija. Zub se replantira blagim pritiskom. Replantirani zub treba biti labav u alveoli. Imobilizacija se učini pažljivo i ostaje sedam dana. Pri skidanju imobilizacije treba biti vrlo pažljiv da se ne ošteti periodontalni ligament, ako je potrebna endodontska terapija ona se provede prije nego se odstrani imobilizacija. Nakon replantacije ordiniraju se antibiotici, jer smanjuju pojavu površnu resorpcije, i provodi se profilaksa protiv tetanusa.

Ako je apikalni otvor širok a zub je bio pohranjen u adekvatnom mediju a replantacija učinjena unutar tri sata može se očekivati revaskularizaciju pulpe. Revaskularizaciju pulpe nakon replantacije u zubi s formiranim apeksom možemo očekivati samo u slučaju ako je replantacija učinjena neposredno nakon udesa. Funkcionalni oporavak živčanih vlakana u pulpi može se utvrditi približno nakon 35 dana od replantacije. Nakon ovog vremena može se dobiti pozitivan odgovor na ispitivanje senzibiliteta električnom strujom Nefiziološko pohranjivanje zuba izvan alveole kao na pr. u vodi, dezinfekcijskom sredstvu ili alkoholu značajno smanjuje mogućnost revaskularizacije pulpe. Radiološke kontrole se rade nakon 2 i 3 tjedna od replantacije kada se mogu opaziti prvi znakovi resorpcije korijena. Čim se opazi prvi znak resorpcije zub se trepanira i korijenski kanal puni preparatom kalcijeva hidroksida da se eliminiira periapikalna upala i zaustavi resorpcija korijena.

U slučajevima duljeg perioda izvan alveole kada je došlo do odumiranja periodontalnog ligamenta pokušalo se raznim preparatima usporiti reorpcija korijena. Namakanje zuba u otopini 2.4% natrijeva fluorida kroz 20 minuta značajno usporava resorpciju korijena Ako se resorpcija ne javi u prve dvije godine rizik resorpcije se značajno smanjuje.

Medij u kojem je zub pohranjen izvan alveole značajnije utječe na zacjeljivanje periodontalnog ligamenta nego duljina vremenskog perioda izvan alveole.

Odstranjenjne periodntalnog ligamenta prije replnatacije dovodi do jake nadomjestne resorpcije i ne preporučuje se osim u slučajevima kada se površina korijena tretira natrijevim fluoridom. U slučaju pojave ankiloze njezina progresija ovisi o dobi bolesnika. Kod mladih ljudi je obično vrlo agresivna a kod starijih njezin razvoj je vrlo protrahiran. U slučajevima kada je suhi period izvan alveole bio 60 minuta ili više površinu korijena treba tretirati natrijevim fluoridom.

Literatura

1. Application of the International Classification of Diseases and Stomatology, IDC-DA, 3rd edn. Geneva: WHO, 1992.
2. Reynolds RL. The determination of pulp vitality by means of thermal and electrical stimuli. *Oral Surg Oral Med Oral Pathol* 1966;22:231-40.
3. Lemon RR. Simplified esthetic root extrusion techniques. *Oral Surg Oral Med Oral Pathol* 1982;54:93-9.
4. Knežević G, Grgurević J, Krmpotić I. Transdentalna primjena igličastih implantata. *Chir Maxillofac Plast* 1986;16:115-121.
5. Andreasen FM. Pulpal healing after luxation injuries and root fracture in the permanent dentition. *Endod Dent Traumatol* 1989;5:111-31.
6. Oikarinen K. Tooth splinting: a review of the literature and consideration of the versatility of a wire-composite splint. *Endod Dent Traumatol* 1990;6:237-50.
7. Andreasen JO. Effect of extra-alveolar period and storage media upon periodontal and pulpal healing after replantation of mature permanent incisors in monkeys. *Int J Oral Surg* 1981;10:43-53.
8. Miše I. Unutarjni implantati. *Acta Stomatol Croat* 1969; 4: 118-22.
9. Hammerström L, Blomlöf L, Feiglin B, Andersson L, Lindskog S. Replantation of teeth and antibiotic treatment. *Endod Dent Traumatol* 1986;2:51-7.
10. Shulman LB, Gedalia I, Feingold RM. Fluoride concentration in the root surfaces and alveolar bone of fluoride-immersed monkey incisors three weeks after replantation. *J Dent Res* 1973;52:1314-6.
11. Andreasen JO, Andreasen FM. Textbook and color atlas of traumatic injuries to the teeth. 3rd Ed. Copenhagen 1994 Munksgard