

Prof. dr. sc. Goran Knežević
Zavod za oralnu kirurgiju
Stomatološkog fakulteta
Sveučilišta u Zagrebu
E-mail: knezevic@sfzg.hr

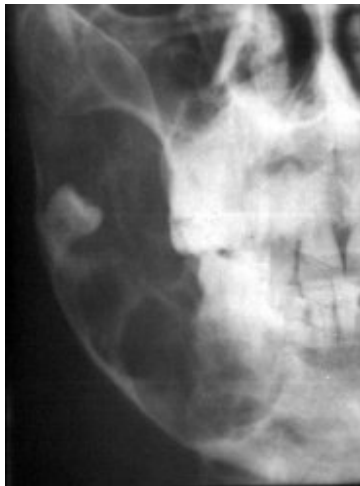ODONTOGENI TUMORI

Specifičnost usne šupljine jest u činjenici da njezin epitel ima sposobnost da stvara zube, pa u tome zbivanju nastaju mogućnosti razvoja cijelog niza tvorbi neoplastičkog karaktera, koje se mogu razviti u bilo kojem trenutku razvoja zuba. Za najveći broj tumora druge etiologije, koji se pojavljuju u usnoj šupljini i čeljustima postoje sličnosti usporedive sa sličnim tumorima koji se pojavljuju u istovrsnim tkivima drugih dijelova tijela.

Zubna pak tkiva omogućuju pojavu i razvoj tumorskih tvorbi specifičnih karakteristika samo u području čeljusti i usne šupljine s izuzetkom teratoma i teratogenih tumori ovarija.

U svjetlu Saltykowljeve definicije, koja kaže, da je tumor "lokalno, atipično, autonomno, neprestano i nesvrshodno bujanje tkiva" čitav niz promjena koje se pojavljuju u usnoj šupljini ne zaslužuje takvu kvalifikaciju. To se odnosi na neke predstavnike odontogenih tumora, koji, kako je rekao Čupar, rastu "samo do stanovite granice tj. do onog momenta kad je zubno tkivo završilo svoj razvoj" pa je to razlogom da ih neki autori smatraju malformacijama.

Vrlo je teško postaviti granicu između tumora i malformacija i pri tome bi se trebalo voditi računa, među ostalim, o kliničkim obilježjima patoloških promjena. Neke od tih promjena sa stajališta kliničara potpuno su nevažne, jer nikada ne dovode do subjektivnih smetnji i najčešće su slučajni klinički nalaz, koji je dovoljno prepoznati. Druge od njih također su posljedica ograničenog rasta tkiva, kao što su, odontogeni fibromi i odontomi, no svojom masom i mogućnostima da uzrokuju subjektivne i objektivne smetnje klinički su važni, pa ih i usprkos suprotnim mišljenjima svrstavamo među tumore.



Slika 1

Da bi se moglo razumjeti nastanak benignih odontogenih tumora čeljusti, kojih je osnova postanka zubno tkivo u bilo kojoj fazi njegova razvoja, nužno je dobro poznavati razvoj zuba.

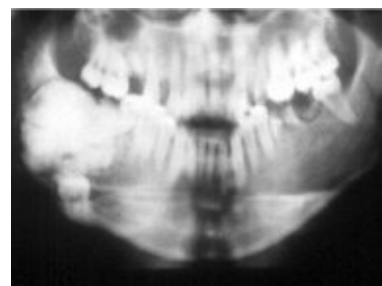
Za razumijevanje pojmova potrebno je razlikovati osnovne pojmove a to su odontom i odontogeni tumor, te zaboraviti nazive iz preživjelih podjela koje upotrebljavaju pojmove mekani i tvrdi odontom.

Što se pak tiče klasifikacije odontogenih tumora koju treba rabiti, to je ona Svjetske zdravstvene organizacije iz godine 1992.

Opisivanje svih odontogenih tumora spada u okvire jednog udžbenika ili barem poglavlja u udžbeniku, pa se u ovome kratkom osvrtu spominju samo dva njihova predstavnika koji imaju sva obilježja odontogenih tumora, a različite su histogeneze, ponašanja te kliničkog i radiološkog izgleda. To su ameloblastom i odontom i svaki bi stomatolog trebao o tim tumorima znati osnovne činjenice.

Ameloblastom je benigni odontogeni tumor lokalno invazivnih karakteristika. Najčešće se pojavljuje u donjoj čeljusti, češće u regiji molara, angulusu i uzlaznome kraku, a recidivira u 10% slučajeva (Slika 1.).

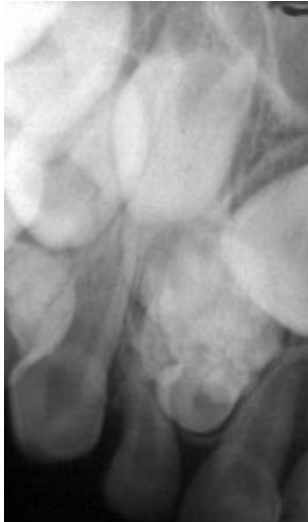Uz mnoštvo sinonima za taj se je tumor najčešće upotrebljavao sinonim adamantinoma za što nije bilo uporišta ni u histogenezi ni u strukturalnim karakteristikama tumora, pa ga definitivno treba izbaciti uz uporabe.



Slika 2

Etiološke čimbenike u nastanku ameloblastoma kao što su trauma i upala teško je dokazati, a pretpostavka da je njegov postanak moguće povezati s poremećajima erupcije trajnih zuba, posebice umnjaka zbog involucija stomatognatog sustava suvremenog čovjeka čini se da ima osnove.

Tumor raste asimptomatski i obično je razlog dolaska liječniku deformacija čeljusti. Rendgenski se nađe dobro ograničeno policistično prosvjetljenje čeljusti na tipičnome mjestu, koje u slučaju da je u vezi s korjenovima zuba izaziva njihovu resorpciju. Tvorba razara kost ravnomjerno rastući u svim smjerovima što ga razlikuje od ciste koje obično raste smjerom najmanjeg otpora u čeljusti. Često su u neposrednoj blizini prosvjetljenja nađe sjena neiznikloga zuba.



Slika 3

Sklon je recidiviranju zbog toga što nakon što se kirurški odstrani u prividno zdravoj kosti zaostanu mikroskopski ostaci tumora iz kojih on ponovno raste.

Zbog toga je osnovna dilema u liječenju ameloblastoma, kako ga kirurški liječiti: konzervativno enukleacijom ili radikalno segmentalnom resekcijom čeljusti. Danas je radikalni pristup prihvatljiv u smislu eventualne marginalne resekcije, a segmentalna se resekcija rijetko provodi. No bez obzira na provedeni zahvat poslije operacije nužne su kontrole kroz nekoliko godina, kako bi se na vrijeme opazili eventualni recidivi i spriječio njihov nekontrolirani rast.

Odontom je benigni tumor građen od kalcificiranog zubnog tkiva koji se pojavljuje u dva osnovna oblika Jedinствeno složeni odontom ili Complex odontoma (Slika 2.) i Rastavljeno složeni odontom ili Compound odontoma (Slika 3.). Mnogi ih smatraju manama razvoja jer njegov rast traje tako dugo koliko traje i rast i razvoj zuba. Zbog klinički izrazito velikih primjera odontoma mi ih i danas svrstavamo među odontogene tumore.

Radi se o tvorbama koje se pojavljuju na relativno tipičnim mjestima (Jedinствeno složeni odontom u donjoj čeljusti u području molara, a Rastavljeno složeni odontom u gornjoj čeljusti u području prednjih zuba), koje na rendgenogramima daju nalaze jedinstvenih ili rastavljenih sjena kalcificiranih zubnih tkiva odvojenih od okolne kosti s zonom prosvjetljenja koja obično odgovara vezivnoj čahuri kojom su obavijeni. Može se reći da su redovito u vezi s impaktiranim ili retiniranim zubima.

Liječe se kirurškim odstranjenjem iz njihova ležišta i time je postupak obično završen.

OPIS SLIKA

Slika 1. Ameloblastom u uzlaznome kraku donje čeljusti

Slika 2. Veliki Jedinствeno složeni odontom i impaktirani zub u desnome angulusu donje čeljusti

Slika 3. Rastavljeno složeni odontom uz mješovitu denticiju u prednjem dijelu gornje čeljusti