

# Odontogena upala

Nataša Žorati<sup>1</sup>  
Prof. dr. sc. Tihomir Kuna<sup>2</sup>

[1] Studentica 6. godine

[2] Zavod za oralnu kirurgiju, Stomatološki fakultet Sveučilišta u Zagrebu

Odontogena upala najčešće je stanje s kojim se doktori dentalne medicine susreću u svakodnevnoj praksi. 90-95% infekcija u orofacijalnoj regiji su odontogene prirode, a 70% njih se manifestira kao periapikalna upala. Ovo je glavni razlog dolaska pacijenata u hitnu službu. Glavni uzroci orofacijalnih infekcija su avitalni zubi, perikoronitis, ekstrakcije zuba, periapikalni granulom koji se ne može liječiti i inficirana cista. Rjeđe su uzroci postoperativna trauma, frakture zuba, lezije salivarnih žlijezda ili limfnih čvorova i infekcija kao komplikacija lokalne anestezije (1, 2).

Odontogena upalna stanja, koja po svojoj kliničkoj slici ne odgovaraju pravim kirurškim slučajevima, najčešći su razlog dolaska pacijenata u ambulantu oralne kirurgije. U većini slučajeva pomoć se može i treba pružiti u ambulantama primarne zdravstvene zaštite. Obzirom na to, nameće se potreba za zdravstvenom edukacijom pacijenata i boljim općim stomatološkim uslugama u smislu preventivnog djelovanja te je važno kvalitetno educirati studente i doktore dentalne medicine o pravilnom postupku, dijagnosticiranju i tretiranju odontogene upale (2, 3).

## Nastanak i širenje odontogene infekcije

Odontogena upala posljedica je zubnog karijesa, traume zuba, parodontnih džepova ili perikoronitisa. Ima nekoliko različitih izvora i puteva odontogene infekcije:

- Iz inficiranog kanala zuba upala prodiru u periapiks.
- Prodor upale preko parodontnih džepova.

- Prodor upale preko gingivalnog džepa poluimpaktiranog zuba (4).

Osim ove primarne odontogene etiologije, upala u području zuba, kosti i okolnih tkiva može nastati i per continuitatem, hematogenim putem ili limfogeno. Hematogenim putem nastaje od upalnog procesa na koži ili unutrašnjih organa. Bakterije se krvlju prenose u predio čeljusne kosti i okolnicu zuba. Per continuitatem upala nastaje nakon operativnog zahvata, npr. ekstrakcije zuba ili traume, pri čemu je ozlijeđena sluznica čeljusti, rana ostaje otvorena i omogućen je prodor bakterija u dubinu (4).

Odontogena upala od početka može biti akutna, subakutna ili kronična što ovisi o općim i lokalnim čimbenicima. Opći čimbenici su pacijentov imunološki sustav i virulencija mikroorganizama. Poremeti li se ravnoteža između imunološkog sustava domaćina i stupnja patogenosti bakterija u korist mikroorganizama, dolazi do širenja odontogene upale (4). Klasifikacija pulpnih i periradikularnih patoloških procesa prikazana je na Slici 1.

Bakterije i njihovi toksini napreduju iz pulpne komore u parodontni prostor periapiksa (parodontitis apicalis acuta), a daljnjim napredovanjem upala prelazi u intraosealni proces i razara kost (parodontitis periapicalis chronica ili abscessus periapicalis acuta/chronica). Ovisno o putevima i mjestu inokulacije upalnog sadržaja, akutni dentoalveolarni proces može imati različite kliničke manifestacije: 1) intraalveolarni, 2) subperiostalni, 3) submukozni, 4) subkutani, 5) fascijalni ili migracijski - cervikofacijalni (1).

U kojem smjeru će se upala širiti ovisi o položaju apeksa korijena zuba prema kosti (smjer najmanjeg otpora) i prema hvatištima mišića kao što je prikazano na Slici 2. Inicijalni stadij karakterizira akumulacija purulentnog sadržaja u alveolarnoj kosti. Upalni sadržaj širi se prema van i nakon perforacije kosti dolazi u subperiostalni prostor odakle potječe subperiostalni apsces. Nakon perforacije periosta sadržaj se širi kroz meka tkiva u različitim smjerovima. Obično se širi intraoralno ispod mukoze formirajući submukozni apsces (Slike 3 i 4). Ponekad se širi kroz rahlo vezivno tkivo, dolazi ispod kože i čini subkutani apsces, a ako napreduje prema fascijama mišića nastaje apsces fascijalnog prostora. Submukozni i subkutani apsces dijagnosticiraju se u kirurgiji kao: apscesi maksile (abscessus faciei) i mandibule (abscessus perimandibularis i abscessus submentalís). Kod endodontske klasifikacije isti procesi definiraju se kao kronični periapikalni apsces ukoliko postoji fistula ili akutni periapikalni apsces kod brzog nastanka i napredovanja upale (1, 4).

Fascijalni prostori vezani su fascijama mišića koje purulentni eksudat može rastezati ili perforirati, omogućavajući širenje infekcije. Ovi prostori su potencijalna područja koja ne postoje kod zdravih pojedinaca i razvijaju se samo u slučajevima proširenih infekcija koje nisu odmah primjereno sanirane. Neki od ovih područja sadrže rahlo vezivno tkivo, masno tkivo i slinovnice, dok drugi sadrže neurovaskularne strukture. Akutna difuzna infekcija koja se širi u rahlo vezivno tkivo u velikoj mjeri ispod

kože s ili bez supuracije, naziva se celulitis (flegmona) (1).

Lokalizacija upalnog procesa u mekom tkivu i kasniji putovi širenja određeni su anatomskom pozicijom mišića i fascija glave i vrata. Apscese koji se javljaju u gornjoj čeljusti dijelimo na:

- 1) palatinalni apsces,
- 2) retromaksilarni apsces,
- 3) upale septuma i dna nosa,
- 4) apsces obraza i
- 5) apsces fossae caninae.

Apscese koji se javljaju u donjoj čeljusti dijelimo na:

- 1) perimandibularni apsces,
- 2) submandibularni apsces,
- 3) apsces brade,
- 4) submentalni apsces,
- 5) sublingvalni apsces,
- 6) prerigomandibularni apsces,
- 7) parafaringealni apsces,
- 8) peritonzilarni apsces i
- 9) apsces parotidne lože (5).

Svako širenje infekcije može imati neželjene i letalne komplikacije kao što su: tromboza kavernoznog sinusa koja može napredovati u apsces mozga, bakterijski meningitis, medijastinitis, odontogeni sinusitis, tromboza unutarnje jugularne vene (v. jugularis interna), osteomijelitis, Ludwigova angina i dr. Ako upalni proces perforira sluznicu, nastaju intraoralne fistule, a ako perforira kožu lica i vrata nastaju ekstraoralne fistule, kroz koje se drenira purulentni sadržaj apscesa.

Ludwigova angina je poseban klinički entitet. Karakterizira je obostrana oteklina sublingvalnog, submandibularnog i submentalnog prostora. Oteklina brzo nastaje i širi se, mesnata je, ne fluktuirajuća i bolna je na dodir. Dno usta i jezika su odignuti, što otežava respiraciju. Oteklina je praćena povišenom temperaturom, glavoboljom, otežanim gutanjem i govorom te slinom koja curi iz usta. Već u prva 24 sata može doći do gušenja. Letalni ishod moguć je zbog ugušenja,

septikemije, medijastinitisa i aspiracijske pneumonije. Ludwigova angina mora se liječiti energično, bez odlaganja, u stacionarnoj ustanovi visokim dozama antibiotika. Ako se stanje pogoršava, potrebno je kirurški intervenirati incizijom i/ili traheotomijom te po potrebi kolarnom medijastinomijom (5).

### Klinička slika i simptomi odontogene upale

Ovisno o tome je li upala akutna, subakutna ili kronična te koliko je napredovala, razlikuju se i klinička slika i simptomi. Akutna upala je relativno kratka trajanja, traje nekoliko minuta, nekoliko sati do nekoliko dana. Klasični znakovi akutne upale, koje je ovjekovječio Celsus (prvo stoljeće poslije Krista) su: toplina (calor), crvenilo (rubor), oteklina (tumor) i bol (dolor). Peti klinički znak gubitak funkcije (functio laesa) poslije je dodao Virchow (6). Akutna upala može imati jedan od četiri ishoda:

1. Potpunu rezoluciju,
2. Cijeljenje ožiljkom,
3. Stvaranje apscesa (koje se javlja u infekcijama piogenim bakterijama) i
4. Progresija u kroničnu upalu.

Kronična upala može slijediti akutnu upalu ili odgovor može biti kronična od početka. Ona može godinama biti bez kliničkih simptoma upale i često se otkriva tek kliničkim pregledom (zub bez pulpe, rendgenogram) (4, 6).

Za vrijeme hiperemije pulpe, u predstadiju upale, javlja se bol na hladno koja je dobro lokalizirana i traje koliko i sam podražaj. Ukoliko je hiperemija uzrokovana karijesnom lezijom moguća je pojava boli na zagriz. Simptomi akutnog seroznog pulpitisa (pulpitis acuta serosa) u početku su izazvani vanjskim podražajima, a traju dulje nego kod hiperemije. S vremenom dolazi do pojave spontanih bolova koji iradiraju. Akutni gnojni pulpitis (pulpitis acuta purulenta) karakteriziran je jakim, spontanim,

iradirajućim, pulsirajućim bolovima koji se pojačavaju na toplo i u ležećem položaju. Javlja se i bol na perkusiju. Pacijent si olakšava bolove držeći hladnu vodu u ustima. Osnovna osobina kroničnih pulpitisa je slabije izražena simptomatologija. Kod nekroze i gangrene pulpe, ista ne reagira ni na kakva testiranja, a eventualna pojava boli povezuje se uz podraživanje periapikalnog tkiva uslijed termičke ekspanzije (7).

Simptom boli kod akutnog (simpptomatskog) apikalnog parodontitisa (parodontitis apicalis acuta) može se javiti spontano, na zagriz ili nakon termičkih podražaja ako se nadovezuje na pulpitis. Javlja se bol na perkusiju. Kronični (asimptomatski) apikalni parodontitis (parodontitis apicalis chronica) karakteriziraju slabo izraženi simptomi ili njihov izostanak. Budući da je pulpa nekrotična, ne reagira na test senzibiliteta. Slaba bol javlja se na perkusiju. Kod kroničnog apikalnog parodontitisa rtg slika varira od diskontinuiteta lamine dure, sve do opsežne destrukcije periapikalnog i interradikularnog tkiva što se histološki može očitovati kao granulom ili cista.

Kondenzirajući ostitis je podvrsta akutnog apikalnog parodontitisa, a na bolest radiografski upućuje prisutnost radioopakne zone oko apeksa dok je histološki vidljiv porast nepravilno raspoređenih trabekula kosti i upala. Može biti asimptomatski ili praćen boli. Akutni apikalni apsces (abscessus apicalis acuta) je lokalizirana ili difuzna likvefakcijska lezija karakterizirana srednje do jako izraženim bolovima i/ili oticanjima. Moguća je i pojava općih simptoma u vidu povišene temperature, malaksalosti i leukocitoze. Javlja se bol na palpaciju i perkusiju, a nema reakcije na termičke podražaje. Rtg nalaz varira od laganog zadebljanja PDL-a do očite radiolucencije kosti. Kronični apikalni apsces (abscessus apicalis chronica) je obično asimptomatski budući da postoji fistula (sinus trakt) kroz sluznicu ili kroz kožu (7).

Nakon prodora inficiranog supstrata u periapeks upala se širi na kost. Nastaje se periost i nastaje subperiostalni apsces, a bolovi postaju još intenzivniji. Sada postoji oteklina koja je vrlo bolna, osobito na palpaciju. Gnojni infekt prolazi kroz periost, prodire prema mjestu najmanjeg otpora, dolazi pod sluznicu i nastaje submukozni apsces (parulis). U ovom stadiju bolovi postepeno nestaju. Infekcija daljnjim napredovanjem probija sluznicu i nastaje fistula ili se proces postepeno povlači. Opširniji apscesi maksile (abscessus faciei) i mandibule (abscessus perimandibularis i abscessus submentalis) daljnjim napredovanjem u sekundarne prostore, mogu dovesti do teških, čak i letalnih komplikacija (4).

#### Dijagnostika i terapija

Svskom postavljanju dijagnoze moraju prethoditi određene radnje:

- anamneza (osnovna pritužba, medicinska anamneza, dentalna anamneza),
- pregled pacijenta (inspekcija, palpacija, perkusija, testovi senzibiliteta, pomičnost zuba, rtg analiza),
- postavljanje dijagnoze,
- izbor i planiranje terapije (7).

Izbor i planiranje terapije temelje se na postavljenoj dijagnozi.

Osnovna terapija odontogene infekcije je lokalna:

- trepanacija zuba uzročnika i drenaža kroz korijenski kanal,
- incizija i drenaža (intra- ili ekstraoralna),
- ekstrakcija zuba uzročnika kojom uklonimo uzročnik i u većini slučajeva uspostavimo drenažu kroz postekstrakcijsku alveolu (8).

Mogući terapijski zahvati ovisno o patološkom procesu prikazani su u Tablici 1. Nakon identificiranja zuba uzročnika odontogene upale, ovisno o indikacijama, provodi se endodontsko liječenje. Kod kroničnog apikalnog apscesa postoji fistula koja se nakon uspješnog endodontskog tretmana obično povuče. Između posjeta u kanale i

pristupni kavitet postavlja se kalcijev hidroksid, a zub se privremeno zatvara. Ukoliko endodontska terapija nije uspjela i upala perzistira, indicirana je apikotomija zuba kod kojih je taj zahvat moguće obaviti i ako je zub adekvatno endodontski tretiran. Ponekad nije moguće izvesti apikotomiju te je potrebna ekstrakcija. Najbitnije je eliminirati uzrok upale, omogućiti drenažu i dati adekvatnu antibiotsku terapiju, koja je samo dodatna metoda uz osnovno liječenje (1, 4, 9).

Nakon postavljene dijagnoze intraoralnog apscesa, kada je omogućeno adekvatno anesteziiranje područja, radi se incizija i peanom uđe u čahuru apscesa na sve strane kako bi se omogućila što bolja evakuacija sadržaja, a zatim se postavlja dren. Apscesi lica smješteni su dublje pa je tek pojava fluktuacije indikacija za inciziju. Kontraindicirano je aplicirati anestetik u područje upale (9)!

Pravilno izvođenje incizije zahtjeva poznavanje anatomije kako bismo izbjegli povrede važnih struktura kao što su živci, krvne žile ili izvodni kanali žlijezda. Važno je napomenuti da se incizija u bilo kojem anatomsom području izvodi isključivo rezom skalpela, nikad ubodom, zbog mogućnosti jatrogenog oštećenja krvne žile čija posljedica može biti jako krvarenje. Otvaranje prostora nakon rezne incizije uvijek se izvodi peanom. Ispravan smjer izvođenja intraoralne incizije palatinalnog i lingvalnog područja prikazan je na Slici 5, dok je na Slici 6 prikazan postupak izvođenja incizije i postavljanje drena.

Indikacije za primjenu antibiotika u odontogenim upalama jesu:

- lokalna infekcija,
- povišena tjelesna temperatura,
- regionalni limfadenitis ili
- širenje upale u okolna meka tkiva (9).

Najčešće primjenjivani antibiotik je amoksicilin s klavulanskom kiselinom (Augumentin - Glaxo, Klavocin BID - Pliva) uz koji, ako nema poboljšanja

nakon lokalnog stomatološkog liječenja u sljedeća dva dana, treba ordinirati i metronidazol (Medazol - Belupo). U bolesnika alergičnih na penicilin ordinira se klindamicin (Dalacin C - Pfizer, Klimicin - Lek) jer je visoko učinkovit protiv gotovo svih anaeroba i većine aeroba uzročnika odontogene infekcije (9).

#### Ekstrakcija zuba u toku akutne odontogene upale

Tijekom akutne odontogene upale najbitnije je eliminirati uzrok upale, omogućiti drenažu te dati adekvatnu antibiotsku terapiju, koja je samo dodatna terapijska metoda uz osnovno liječenje. U toku akutne upale uvijek je potrebno izvršiti ekstrakciju zuba uzročnika, ukoliko nije moguće ili indicirano endodontsko liječenje te po potrebi, naknadno nakon eliminiranja akutne epizode može se učiniti apikotomija, bez obzira na to je li proces ograničen, difuzan, u neposrednoj okolici zuba ili se proširio u okolna tkiva. Međutim, pri difuznim procesima koji su se znatno proširili u okolna tkiva, ili kad već postoji septikopijemija, ekstrakcija nema smisla jer se ne postiže terapijski efekt. Često ekstrakcija nije dovoljna već treba istovremeno izvršiti inciziju i postaviti dren. Potrebno je rendgenogramski se orijentirati i procijeniti hoće li ekstrakcija biti relativno laka. Ako pretpostavljamo tešku alveolotomiju, bolje se odlučiti samo za inciziju. Anestezija mora biti adekvatna, a antibiotici, ako su uopće indicirani, služe kao dodatna terapija (4).

Kriteriji za upućivanje pacijenta specijalistu oralne kirurgije su: povišena tjelesna temperatura, poteškoće s disanjem, oteklina proširena iza alveolarnog nastavka, umjeren do jak trizmus, dehidracija, poteškoće s gutanjem, neuspješno prethodno liječenje, potreba za općom anestezijom, kompromitirana sposobnost imunološke obrane i jako izražena slabost pacijenta (10).

**Zaključak**

Obeshrabrujući su podatci iz ankete o liječenju akutne odontogene upale u primarnoj zdravstvenoj zaštiti u kojoj se navodi da trećini pacijenata nije bila dana nikakva terapija prije nego što su upućeni u ambulantu oralne kirurgije. Samo je u 18% slučajeva učinjena trepanacija i ordinirani su antibiotici. Najzastupljeniji način liječenja bilo je samo ordiniranje antibiotika (53%). Prije upućivanja pacijenta nije bila učinjena niti jedna intraoralna

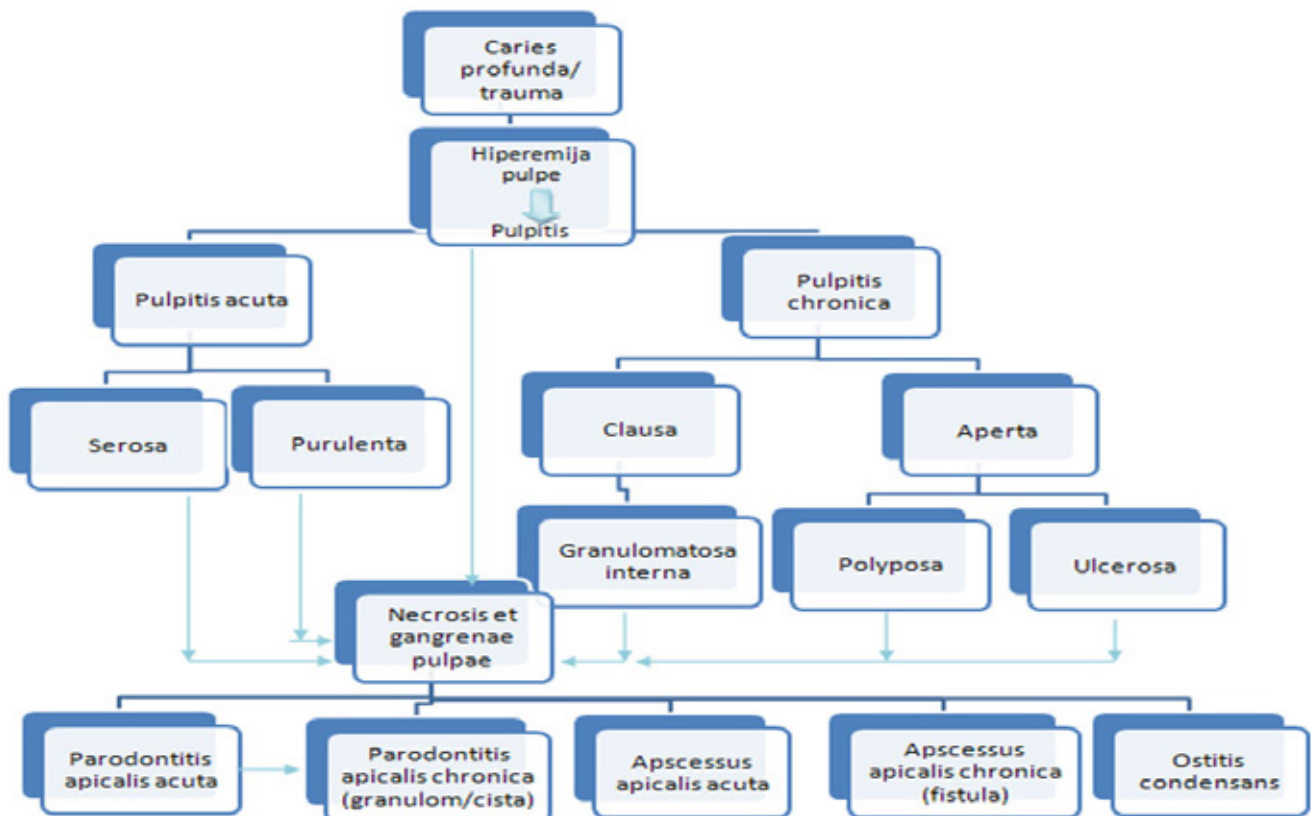
incizija. Samo je 13% pacijenata opravdano upućeno u ambulantu oralne kirurgije jer im je rađena ekstraoralna incizija (2).

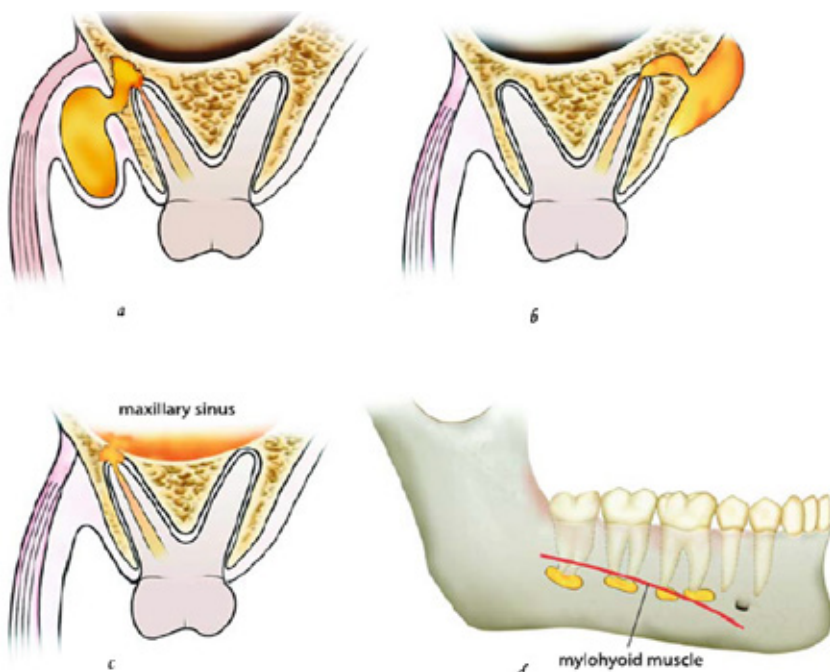
Odontogena upala je kompleksan pojam koji obuhvaća širok spektar simptoma, različitih kliničkih slika i mogućnosti terapije. Nakon dobro uzete anamneze, kliničkog pregleda i ispravne dijagnoze, doktori dentalne medicine trebali bi biti sposobni poduzeti potrebne terapijske mjere (provodna anestezija, incizija, postavljanje drena) te pomoći pacijentu

kojeg boli i koji je otekao u ambulanti primarne zdravstvene zaštite.

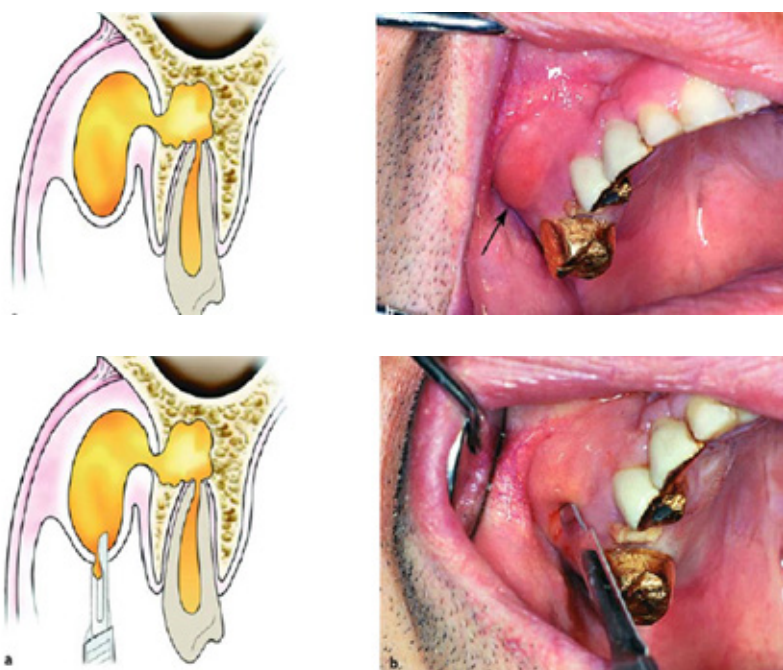
Intraoralni apsces trebao bi biti adekvatno tretiran u ambulanti primarne zdravstvene zaštite, dok bi pacijente s ekstraoralnim apscesom, apscesom maksile ili mandibule trebalo uputiti specijalistu oralne kirurgije koji ima mogućnost, ukoliko je potrebno, zahvat provesti u operacijskoj sali ili u općoj anesteziji. Algoritam tretiranja odontogene upale prikazan je na Slici 7.

Tablica 1. Mogući terapijski zahvati ovisno o postavljenoj dijagnozi.

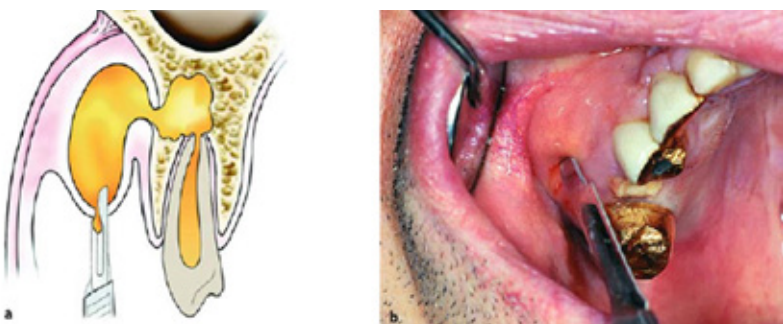



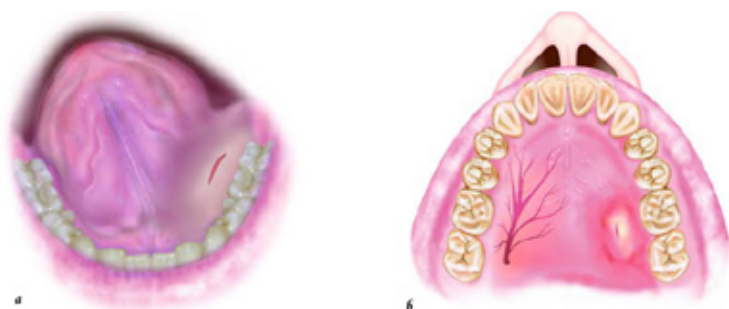
Slika 2. Širenje upale ovisno o položaju apeksa korijena zuba; a) Bukalni korijen-bukalno širenje; b) Palatinalni korijen-palatinalno širenje; c) Širenje upale u maksilarni sinus zbog blizine apeksa korijena i maksilarnog sinusa, d) Lokalizacija upale ispod ili iznad m. mylohyoideus ovisno o poziciji apeksa korijena zuba prema hvatištu mišića. Preuzeto iz (4)



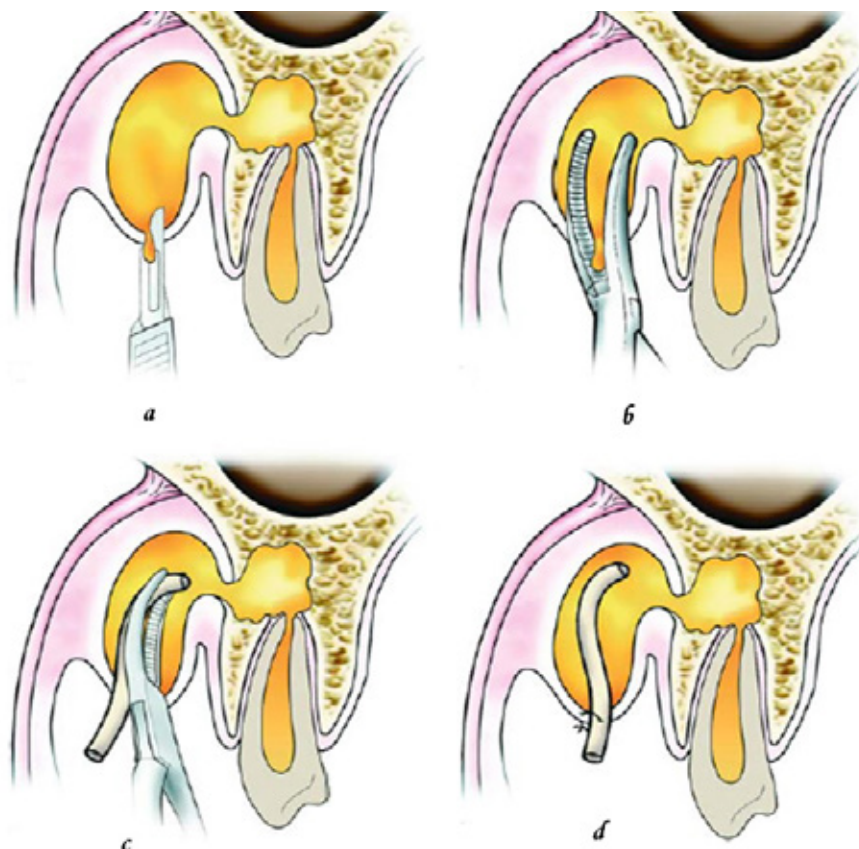
Slika 3. a) Ilustrirani prikaz submukoznog apscesa bukalne lokalizacije; b) Klinička slika. Preuzeto iz (4)



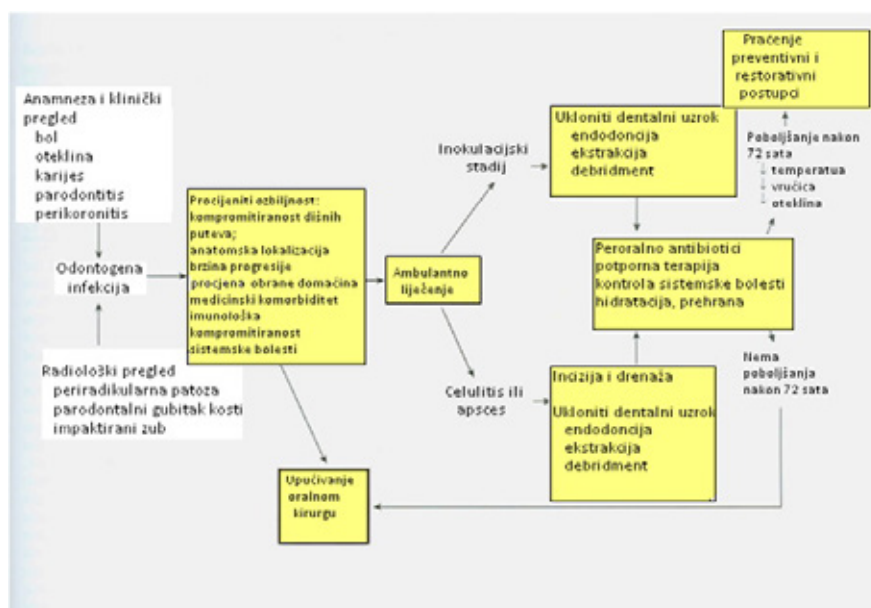
Slika 4. a) i b) Incizija i drenaža submukoznog apscesa na najnižoj točki oteklina. Preuzeto iz (4)



Slika 5. a) Incizija za drenažu sublingvalnog apscesa; b) Incizija za drenažu palatalnog apscesa. Preuzeto iz (4)



Slika 6. a) Izvođenje incizije intraoralnog apscesa; b) Uvođenje hemostata (peana); c) Postavljanje gumenog drena; d) Stabilizacija šavom. Preuzeto iz (4)



Slika 7. Algoritam postupaka tijekom terapije odontogene upale.

Preuzeto i prilagođeno iz (10)

## LITERATURA

1. Fragiskos D. Oral surgery. Berlin Heidelberg: Springer; 2007; 205-239.
2. Brajdić D, Macan D. Liječenje akutne odontogene upale u primarnoj zdravstvenoj zaštiti. Acta Stomatol Croat, 2004; 38,4:291.
3. Brajković B, Macan D. Raščlamba hitnih slučajeva u Klinici za kirurgiju lica, čeljusti i usta KB "Dubrava". Acta Stomat Croat.

- 2002; 36,2:213-217.
4. Miše I. Oralna kirurgija. Zagreb: Medicinska naklada; 1991; 233-247.
5. Kuna T. Primjena suvremenih tomografskih metoda pretrage u dijagnostici patoloških promjena čeljusti. Disertacija. Zagreb: 2004; 3-14
6. Kumar V, Cotran RS, Robbins SL. Osnove patologije. Zagreb: Školska knjiga; 1994; 25-46
7. Njemirovskij Z i sur. Klinička endodonci-

- ja. Zagreb: Globus; 1987; 89-104.
8. Torabinejad M, Walton RE. Endodoncija Načela i praksa. Zagreb: Naklada Slap; 2009; 82-85
9. Macan D. Primjena antimikrobnih lijekova u stomatologiji. Sonda. 2003;5(8-9)
10. Hopp JR, Ellis III E, Tucker RM. Contemporary Oral and Maxillofacial Surgery, fifth edition. St. Louis, Missouri: Mosby Elsevier; 2008; 298