

TEHNIKE PROVODNE ANESTEZIJE MANDIBULARNOG ŽIVCA

Bezbolnost stomatoloških zahvata standardni je zahtjev, gotovo imperativ, u modernoj stomatologiji. Bezbolnost pri zahvatima u donjoj čeljusti postiže se lokalnom anestezijom, provodnom ili infiltracijskom. Pacijenti ističu provodne anestezije područja donje čeljusti kao posebno neugodno iskustvo. Rad uz neuspješnu ili djelomično uspješnu mandibularnu anesteziju predstavlja neugodu kako za pacijenta tako i za terapeuta/studenta. U nas se najčešće primjenjuje direktna metoda za blokadu nervusa alveolarisa inferiora. Budući da se na drugim stomatološkim učilištima Europe i SAD-a svakodnevno rabe i druge metode anestezije mandibularnog živca, a time i njegovog ogranka, nervusa alveolarisa inferiora, namjera mi je navedene tehnike opisati u usporediti.

Anatomija mandibularnog živca (1),(2)

Nervus mandibularis ogranak je V. moždanog živca (nervusa trigeminusa), koji senzibilno i dijelom motorički inervira strukture donjeg dijela usne šupljine.

Nervus trigeminus mješoviti je živac. Uz motorna i senzibilna vlakna, u svojem toku anastomozama prima i parasimpatička vlakna za sekreciju suzne žlijezde i žlijezda slinovnica i specijalna visceroaferentna vlakna za osjet okusa. Jezgre živca smještene su u mezencefalonu i rombičkoj udubini. Motorička vlakna počinju u nucleus originis (ili nu. motorius) nervi trigemini u području locus coeruleus, dok centripetalna senzibilna vlakna iz polumjesečastog ganglija završavaju u senzibilnim jezgrama: nu. principalis n. V., nu. principalis (ili nu. pontinus) n. V. i nu. tractus spinalis n. V.

Na bazi mozga živac izlazi na prijelazu ponsa u pedunkulus cerebularis medijus, prelazi preko piramide sljepoočne kosti i dopijeva u cavum Meckeli, gdje je smješten senzibilni ganglij- ganglion semilunare Gasseri. Pri tome motorička vlakna ostaju izvan ganglija i nalaze se medijalnije od njega. Živčana vlakna iz ganglija izlaze formirajući tri zasebne grane živca, koje zatim probijaju duru mater na samim izlazištima na bazi lubanje. Prva grana je nervus ophthalmicus koji ulazi kroz fisuru orbitalis superior u orbitu i tu se dijeli na n. lacrimalis, n. frontalis i n. nasociliaris. Druga grana, n. maxillaris, izlazi kroz canalis rotundus i foramen rotundum ossis sphenoidalis u fosu pterigopaltinu, a zatim kroz fisuru orbitalis inferior u kanalis infraorbitalis gdje završava kao n. infraorbitalis. Uz navedeni živac, ostale grane nervusa maksilarisa su: n. zygomaticus, nn. alveolares superiores, nn. pterygopalatini, n. nasopalatinus i nn. palatini. Plexus dentalis superior tvore: nn. alveolares superiores i ogranci n. infraorbitalisa rami alveolares superiores anteriores i ramus alveolaris superior medius. Nn. palatini senzibilno inerviraju meko i tvrdo nepce.

Napokon, treća grana n. trigeminusa je n. mandibularis. To je mješoviti živac. Motorički inervira žvačne mišiće i musculus tensor tympani, a senzibilno jezik, dno usne šupljine, gingivu i zube donje čeljusti, sluznicu obraza i kožu donjeg dijela lica i vanjskog uha. Preko otičkog ganglija prima parasimpatička vlakna n. glosfaringeusa za parotidnu žlijezdu, a preko submandibularnog i sublingvalnog ganglija niti n. facijalisa (n. intermedijsusa) za glandulu submandibularis i glandulu sublingvalis. Živac izlazi s donjeg dijela konveksiteta polumjesečastog ganglija i upravo se njemu pridružuju ona motorička vlakna koja su ganglij zaobišla. Živac iz lubanje izlazi kroz foramen ovale sfenoidne kosti (malo ispred fosse mandibularis temporomandibularnog zgloba). Tu se nalazi između mišića musculus tensor veli palatini i musculus pterygoideus lateralis. Zatim se spušta prema kolumu mandibule i dopijeva u fosu infratemporalis i ponovo se dijeli u pretežno motornu prednju granu (truncus anterior) i senzibilnu stražnju granu (truncus posterior). Prednja grana sadrži motorička vlakna za žvačne mišiće i senzibilna koja oblikuju n. buccalis. Grane nervusa mandibularisa su: nn. masticatorii, n. buccalis, n. auriculotemporalis, n. alveolaris inferior i n. lingualis.

Nn. masticatorii su motorne grane za žvačne mišiće i dijele se na: n. massetericus (prolazi kroz incizuru mandibularis), nn. temporales profundi, n. pterygoideus lateralis i n. pterygoideus medialis.

N. buccalis također se odvaja od prednje grane, ali je senzibilni živac koji inervira sluznicu i kožu obraza.

N. auriculotemporalis uz senzibilna, sadrži i parasimpatička vlakna (koja potječu od n. glossopharyngei). Polazi s dva korijena koja obuhvaćaju arteriju meningeu mediju, zavija oko stražnje strane procesusa kondilarisa, i zajedno s arterijom i venom temporalis superficialis prolazi ispred uha. Inervira vanjski slušni hodnik, bubnjić, kožu vanjskog uha i sljepoočne regije te senzibilno inervira parotidnu žlijezdu. Anastomozom s nervusom facijalisom, predaje mu parasimpatička vlakna za parotidu.

N. alveolaris inferior mješovita je grana. On se paralelno s n. lingualisom spušta kroz tzv. pterigomandibularni prostor prema foramenu mandibule. Pri tom se n. lingualis nalazi nešto sprijeda (ventralnije). N. alveolaris inferior najprije leži između m. pterigoideus lateralis i medijalis, zatim između medijalne površine ramusa mandibule s jedne i m. pterigoideus medijalis i ligamentum sfenomandibulare s druge strane i napokon ulazi kroz foramen u kanalis mandibule. Neposredno prije ulaska, od n. alv. inf. odvaja se motorička grana n. mylohyoideus za m. mylohyoideus i prednji trbuh m. digastrikusa. N. mylohyoideus katkada sadrži i vlakna za senzoričku inervaciju prednjih zubi mandibule i time se mogu objasniti slučajevi neuspješne anestezije konvencionalnom tehnikom.(3),(4) Prilikom prolaska kroz kanalis mandibule n. alv. inf. daje ogranke rami dentales et gingivales inferiores, koji senzibilno inerviraju zube i gingivu donje čeljusti, (rr. dentales čine plexus dentalis inferior posterior et medius). Živac se zatim račva na otvoru foramen mentale na n. mentalis i n. incisivus. N. mentalis izlazi kroz foramen mentale i senzibilno inervira vestibularnu sluznicu područja od 4- odn. -4 do 1- odn. -1 te usnu i kožu brade odgovarajuće strane. N. incisivus nastavlja svoj tok koštanim kanalom, koji se sad zove canalis incisivus, sve do medijane linije i daje senzibilna vlakna za plexus dentalis inferior anterior i medius. Živac može prijeći i u kanal suprotne strane i inervirati zube 1 i 2 suprotne strane (razlog moguće bolnosti u toj regiji nakon ispravno provedene anestezije na n.alv. inf.) odgovarajuće strane.

N. lingualis je senzibilna grana, koja u početku svojega toga (oko 2 cm iznad foramena mandibule) leži paralelno s n. alveolarisom inferiorom, a zatim čini luk prema naprijed, dolje i medijalno, s lateralne strane križa ductus submandibularis i s lateralne i donje strane ulazi u jezik i lingvalnu sluznicu odgovarajuće strane. Živac inervira meko nepce (rr. isthmi faucium), sluznicu dna usne šupljine (n. sublingualis) i sluznicu jezika od vrha jezika do papila filiformes i cirkumvalata. U fosi infratemporalis (posredstvom ganglion oticum) živac anastomozira i s kordom timpani, granom VII. moždanog živca i prima parasimpatičke niti, koje nakon prekapčanja u ganglion submandibulare inerviraju sublingvalnu, submandibularnu i žlijezde dna usne šupljine. Putem korde timpani, ali bez prekapčanja u gangliju, centripetalno odlaze i posebna visceromotorna vlakna za prijenos osjeta okusa i ona, kao nervus intermedius, završavaju u rostralnom dijelu jezgre nucleus tractus solitarius, smještene u kaudalnom dijelu rombičke udubine.

Tehnike anestezije mandibularnog živca

Cilj anestezije nervusa mandibularisa jest postizanje prikladne bezbolnosti i što manje neugode prilikom stomatoloških zahvata na zubima i mekim tkivima donje čeljusti. Za postizanje ovog cilja koristi se nekoliko tehnika lokalne anestezije. U osnovi se tehnike anestezije nervusa mandibularis mogu podijeliti na intraoralne i ekstraoralne. Predmet ovoga razmatranja bit će intraoralne tehnike, koje se u stomatologiji koriste mnogo češće od ekstraoralnih: intraoralna mandibularna anestezija za blokadu nervusa alveolarisa inferiora, Akinoshi mandibularni blok pri zatvorenim ustima i Gow-Gates mandibularni blok.

Instrumentarij za anesteziju (5),(6)

Za mandibularnu anesteziju rabi se standardni instrumentarij za lokalnu anesteziju u stomatologiji. Osnovni instrumentarij čine: injekcijska štrcaljka, igla i karpula odn. ampula anestetika.

Injekcijska štrcaljka može biti metalna štrcaljka za karpule ili plastična štrcaljka za jednokratnu uporabu, obično graduirana do volumena 2 ml. Prednosti karpul-štrcaljke su mogućnost restilizacije nakon svakog zahvata i, na taj način, višekratne uporabe. Davanje anestezije nesterilnom karpul-štrcaljkom je nedopustivo. Također, zbog konstrukcije završetka klipa u obliku prstena lakše se izvodi aspiracija. Posebnu prednost u tom smislu imaju tzv. samoaspirirajuće karpul-štrcaljke, kod kojih se aspiracija izvodi samo jednom rukom. Prednost plastičnih štrcaljki je njihova jednokratnost, a s time i sigurnost da je nova štrcaljka sterilna. Posebnu skupinu čine plastične sigurnosne igle. Njihova prednost jest da se nakon uboda tijelo štrcaljke pomakne prema vrhu igle, prekrije iglu i na taj način sprečava nehotični ubod pacijenta ili medicinskog osoblja inficiranom iglom.

Anestetik se u karpul - štrcaljke umeće u staklenim sadržajnicima - karpulama. Volumen anestetika u karpuli obično je 1.8 ml. U plastične štrcaljke anestetik se uvlači iz staklenih sadržajnika - ampula. Volumen anestetika u ampuli je obično 2 ml. Igle za pojedine štrcaljke se razlikuju. Igla za karpul-štrcaljku se svojim plastičnim proširenjem zavrne na navoj koji se nalazi na vrhu štrcaljke i tako se učvrsti. Ova igla ima dva vrha: jedan se pri navrtanju zabode u gumeni čepić na vrhu karpule i tako uđe u sterilni anestetik u karpuli, drugim vrhom igla se ubada u tkivo. Igla za plastičnu štrcaljku ima samo jedan vrh. Ona se svojim plastičnim dijelom natisne na vrh štrcaljke i u tom položaju drži je trenje.

U stomatologiji se koriste igle različitih širina i duljina. Za mandibularnu anesteziju (u sve tri opisane tehnike) rabe se duge igle kalibra 25G. To su igle promjera 0.45 mm i duljine 40 mm (1 5/8 inča), pa i više, do 60 mm. Za anesteziju n. bukalisa rabi se tanja kratka igla (25mm/1 inč) kalibra 27G (0.18mm). Igle se ne bi smjele ubadati u tkivo do plastičnog proširenja, osim u slučaju da o tome ovisi uspjeh anestezije. Na tom mjestu, konstrukcijski, igla je najslabija i upravo ovdje najčešće puca.

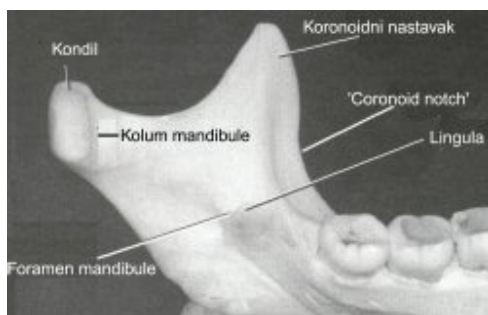
Intraoralna mandibularna anestezija (7), (10)

Klasična ili konvencionalna intraoralna mandibularna anestezija je najčešće primjenjivana tehnika. Razlog tome leži u korištenju razmjerno jasnih anatomskih orijentira prilikom određivanja ciljnog mjesta za deponiranje anestetika. Postoji nekoliko donekle različitih pristupa, no ciljno mjesto je uvijek isto.

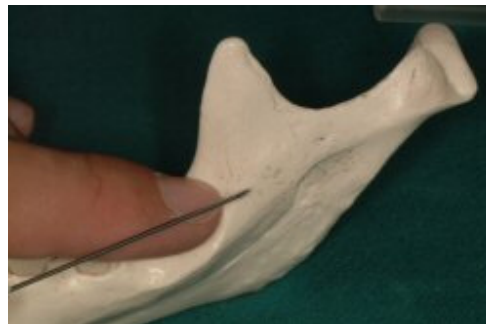
Anatomija

Ciljno mjesto vrha igle, dakle i mjesto deponiranja anestetika je sulcus colli mandibulae. To je žlijeb, koji se nalazi na medijalnoj površini ramusa mandibule, poviše foramena mandibule. U tom području mandibule, na samoj kosti, jedan uz drugoga leže n. alveolaris inferior i n. lingualis, dok ih s medijalne strane prekrivaju mišići i meko tkivo (v. odjeljak o anatomiji živca).

Sam foramen mandibule nalazi na sredini okomice položene od incizure semilunaris na donji rub mandibule. Prosječna vrijednost duljine okomice, dobivena mjerenjima uzoraka jest 7 cm pa bi se foramen mandibule nalazio 3.5 cm od donjeg ruba mandibule. Foramen nije prikladno mjesto za anesteziju n. alveolarisa inferiora, jer je pokriven manje ili više razvijenim trokutastim koštanim grebenom ili jezičcem (lingula).



Slika 1. Anatomske strukture ramusa.
Preuzeto iz (11).



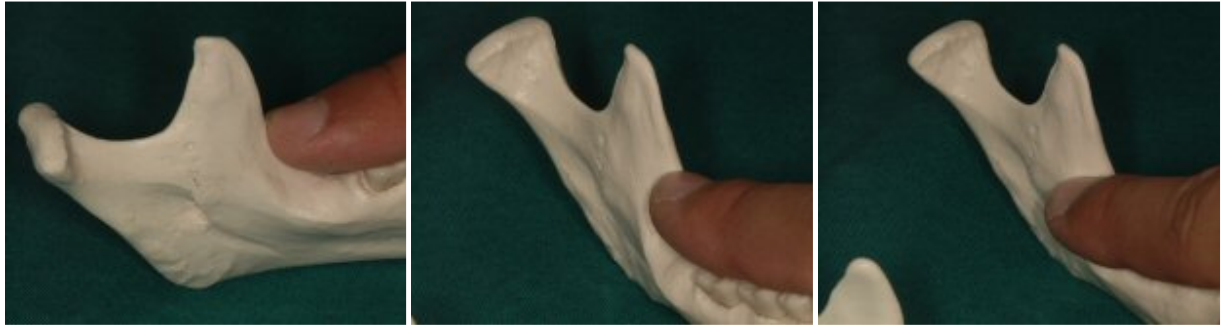Slika 3. Odnos igle prema koštanim strukturama pri ubodu za direktnu metodu

Za orijentaciju pri ovoj tehnici anestezije važno je razjasniti anatomske strukture uzlaznog kraka (ramus ascendens mandibulae). Gledajući ili pipajući ramus od sprijeda (i lateralno), najistaknutiji koštani greben je zapravo prednji rub ili margo anterior. Medijalno (i malo prema natrag) od njega se nalazi drugi, ipak manje istaknuti greben, crista temporalis. To je jedinstveni greben u gornjem dijelu svoga toka, na unutrašnjoj strani procesusa koronoideusa, paralelan s margo anterior. No, spuštajući se prema dolje greben se dijeli na krakove crus mediale et laterale, koji iza posljednjeg kutnjaka omeđuju trigonum retromolare. Medijalnije od kriste temporalis, a lateralnije foramena mandibule i sulkusa koli mandibule, nalazi se različito istaknut greben crista colli mandibulae i obično se ne može napipati, no može smetati pristupu igle na sulkus koli mandibule. Dalje medijalno na ramusu mandibule više nema istaknutih koštanih grebena, nego samo mekotkivni nabor, plica pterygomandibularis, koja je pomična i ne može se koristiti kao sigurna orijentacijska točka.

Tehnika anestezije

Iako su u osnovi slične, postoji nekoliko varijacija ove tehnike, koje se tada naznačuju kao podvrste. Pri davanju anestezije pacijent sjedi u stomatološkom stolcu. Liječnik stoji ispred i desno od pacijenta. Injekcijska štrcaljka s iglom drži se u desnoj ruci, za anesteziju pacijentove desne strane, odn. u lijevoj, za anesteziju pacijentove lijeve strane. U ovoj fazi štrcaljka se drži s tri prsta, poput olovke ili pikada.

Pacijent otvori usta, ali ne maksimalno. Kažiprst slobodne ruke (za desnu stranu pacijenta, lijeve ruke terapeuta) položi se na grizne plohe molara, strane koju se želi anestetizirati i jagodicom se od lateralno prema medijalno palpira ramus mandibule. Najprije se napipa margo anterior, a zatim prst sklizne u udubinu, fovea retromolaris, a odmah medijalnije od udubine pipa se greben krista temporalis. Još medijalnije vidi se plika pterigomandibularis. Kada se napipa krista temporalis, prst se fiksira u tom položaju (sredina jagodice prsta još je uvijek u fosi). Tada pacijent maksimalno otvori usta. Time se nategne plika pterigomandibularis i postane dobro izražena (važno prilikom ubadanja), a također se nategne i n. alv. inf. i leži točno u projekciji sulkusa koli mandibule.



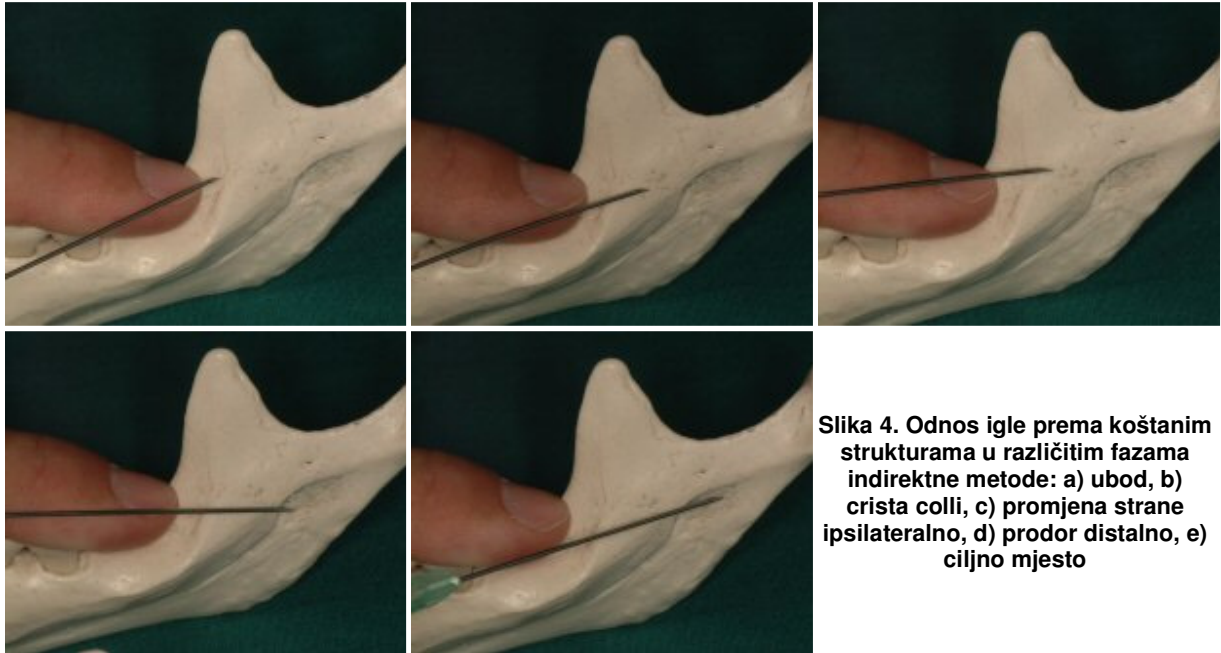
Slika 2. Palpacija koštanih orijentira: a) margo anterior, b) fovea retromolaris, c) crista temporalis

Ubodno mjesto je uz nokat (po visini) i između napipane kriste temporalis i plike pterigomandibularis, otprilike 1 mm medijalnije od nokta. U slučaju da se radi o bezubom pacijentu, prst bi se trebao postaviti na približnu visinu griznih ploha kutnjaka, no preciznije bi bilo reći na visinu 1 cm iznad neresorbiranog hrpta alveolnog grebena.

Štrcaljka se drži na premolarima suprotne strane čeljusti. Igla prodire kroz meka tkiva u dubinu, dok se ne osjeti otpor kosti. Za bolju orijentaciju koliko je to, prikladno je spomenuti da je foramen mandibule od prednjeg, kao i od stražnjeg ruba ramusa mandibule udaljen 16 do 18 mm (15 do 20 mm).⁽²⁾ Na taj način vrh igle trebao bi se naći u sulkusu koli mandibule, što i jest ciljno mjesto za deponiranje anestetika. Ova podvrsta naznačuje se kao direktna metoda.

Pacijent još uvijek drži maksimalno otvorena usta. Terapeut, prstima slobodne ruke (kojom je prije palpirao ramus), sada fiksira štrcaljku, a rukom kojom je držao štrcaljku pri ubodu, prima klip štrcaljke i vuče ga u smjeru suprotnom od igle- aspirira. Ukoliko aspiracijom u štrcaljku ne uđe krv, palcem se pritisne klip u smjeru igle i tako injicira anestetik u tkivo. Anestetik se u tkivo ubrizgava u količini 1,3-1.4 ml tijekom 60-90 sekundi (8), odn. 1-1.8 ml tijekom 1.5-2 minute (9). Ta količina odgovara $\frac{3}{4}$ volumena karpule odn. ampule i njom se anestetizira n. alv. inf. Preostala $\frac{1}{4}$ ubrizga se pri izvlačenju igle iz tkiva, čime se anestetizira n. lingualis.

Kod indirektno metode, orijentacija i početni položaj štrcaljke identični su, no ubodno mjesto je uza sam nokat, dakle bliže kristi temporalis. Nakon uboda igle, ovdje se smjesta nailazi na koštanu prepreku: kristu koli mandibule. Da bi se zaobišla i tako omogućilo nastavak napredovanja igle prema sulkusu koli, potrebno je štrcaljku i iglu sada prebaciti s premolara kontralateralne strane na premolare i molare strane koja se anestetizira. Igla sada zaobilazi kristu koli i napreduje paralelno s unutarnjom plohom ramusa mandibule, klizeći svojim vrhom po površini kosti. Prodire se u dubinu 2 do 2,5 cm. Vrh igle sada se nalazi paralelno sa sulkusom koli mandibule, nešto medijalnije od položaja vrha igle postignutog direktnom metodom. Ponovo se aspirira i nakon negativne aspiracije deponira $\frac{3}{4}$ doze na ciljno mjesto, a $\frac{1}{4}$ pri izvlačenju.



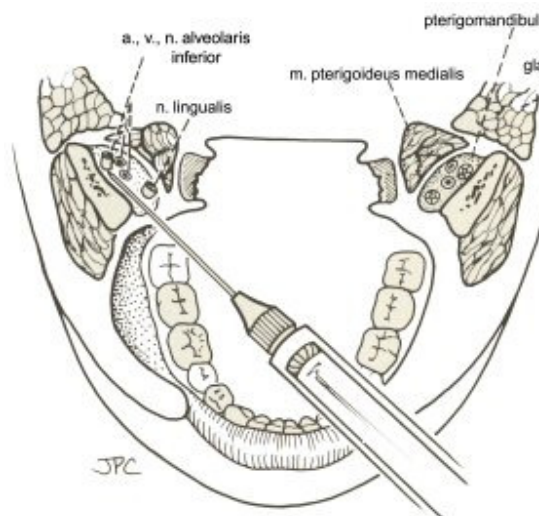
Slika 4. Odnos igle prema koštanim strukturama u različitim fazama indirektno metode: a) ubod, b) crista colli, c) promjena strane ipsilateralno, d) prodor distalno, e) ciljno mjesto

Slična je i direktno-indirektna metoda. Davanje anestezije započnemo kao kod indirektno metode: ubodemo iglu, promijenimo stranu čeljusti i izbjegnemo kristu koli napredujući iglom u dubinu kako je prije opisano. No, nakon što je igla putovala ovim smjerom 2 cm, ponovo se pomiče štrcaljka na kontralateralne premolare i igla napreduje u dubinu, novim smjerom, sve dok se ne osjeti otpor kosti. Vrh igle sada se nalazi u sulkusu koli. Ponovo slijedi aspiracija i deponiranje anestezika, $\frac{3}{4} : \frac{1}{4}$.

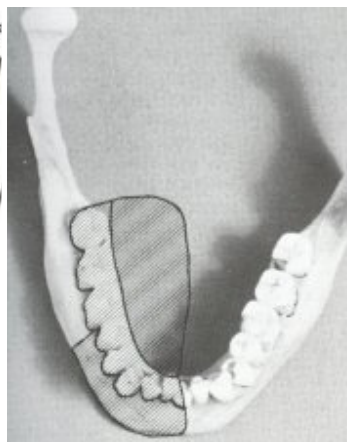
U američkoj literaturi (9) klasičnom metodom smatra se tzv. Halstedova tehnika. Položaj liječnika i pacijenta jednaki su već opisanim. Za anesteziju pacijentove desne strane, liječnik palcem lijeve ruke odmiče obraz, pomiče se prema distalno i pipa margo anterior. Prst se po tom prednjem rubu pomiče prema gore i prema dolje, nastojeći utvrditi najveću dubinu konkavite, koji margo anterior čini prema distalno/dorzalno. To se mjesto u anglosaksonskoj literaturi naziva "coronoid notch" i leži upravo u razini sulkusa koli mandibule. Prst se zatim u istoj visini pomiče lingvalno, preko trigonuma retromolare na kristu temporalis. Prstom se zatim odmakne obraz i zategne bukalna sluznica i plika pterigopalatina, s time da se jagodica za to vrijeme ne miče s kriste temporalis. Kažiprstom iste ruke istovremeno se pipa stražnji rub ramusa. To nam daje orijentaciju o anteroposteriornj širini ramusa. Igla kalibra 25G sa štrcaljkom uvodi se paralelno s okluzalnim ploham mandibularnih molara i ubada se u tkivo u visini polovice nokta palca, između plike pterigopalatine i marga anterior. Igla prodire u tkivo sve dok se ne dodirne površina kosti. Udaljenost palca i kažiprsta služi nam za kontrolu i usporedbu dubine prodiranja igle u tkivo s širinom ramusa. Igla se zatim povuče oko 1 mm u smjeru suprotnom od smjera ulaska, aspirira se i deponira se 1.8 ml anestezika tijekom 1.5 do 2 minute. Igla se zatim izvlači i kada je otprilike do polovice izvučena, deponira se ostatak anestezika za n. lingvalis.

Anestezirano područje

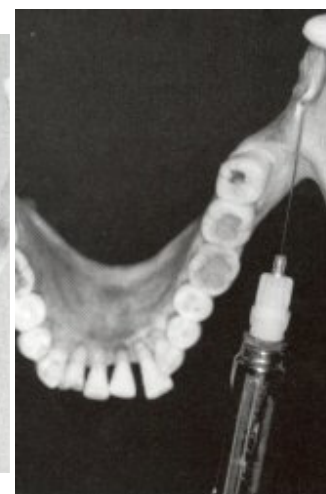
Ovom tehnikom i njezinim podvrstama postiže se anestezija n. alveolarisa inferiora s ograncima (n. mentalis i n. incisivus) i n. lingvalisa. Kroz nekoliko minuta (3-5 minuta, ponekad i više) nastupa utrnulost polovice usnice i kože brade odgovarajuće strane, sluznice obraza, gingive, vestibularne i sluznice polovice dna usne šupljine i polovice jezika, procesusa alveolarisa, korpusa i ramusa mandibule i zubi polovice donje čeljusti, obično do medijane linije (vidi anatomiju n. alv. inf.). Ipak zbog inervacije n. bukalisom, neanestezirani ostaju gingiva i vestibularna sluznica od prvog premolara do posljednjeg molara. N. bukalis odvaja se od n. mandibularisa odmah ispod foramena ovale, dakle poviše foramena mandibule i ostaje neanesteziran. U slučaju da se anestetik deponirao iznad ciljnog mjesta, moguće je da je n. bukalis ipak anesteziran. Unatoč toj mogućnosti, uvijek se kao dopuna tehnici zahtijeva još i provodna (rijetko) ili infiltracijska anestezija toga područja. Igla se, paralelno s korpusom mandibule, ubode u pomičnu sluznicu u području prvog molara i postupno se napreduje prema posljednjem molaru uz istovremeno postupno ubrizgavanje anestezika.



Slika 5. Odnos igle prema okolnim anatomskim strukturama. Preuzeto iz (9).



Slika 6. Anestezirano područje kod klasične mandibularne anestezije. Preuzeto iz (10).



Slika 7. Ciljno mjesto kod Akinoshijev tehnike. Preuzeto iz (11).

Indikacije

Tehnika se rabi za postizanje bezbolnosti kod zahvata na zubima donje čeljusti, kod zahvata koji zahtijevaju anesteziju bukalne sluznice anteriorno od prvog donjeg molara i zahvata koji zahtijevaju anesteziju mekog tkiva jezika.

Komplikacije

Hematom, trizmus i pareza nervusa facijalisa. (Detaljnije vidi u: Kuna T. Lokalne komplikacije pri anesteziji. Sonda 2002; IV(7):44-46)

Mandibularni blok pri zatvorenim ustima ili tehnika po Akinoshiju (8),(9),(11)

Mandibularni blok pri zatvorenim ustima prvi je opisao Akinoshi 1977. godine, no vrlo sličnu tehniku je još 1960. opisao i Vazirani. Ova tehnika uspješno se može rabiti kao alternativa standardnoj tehnici anestezije nervusa alveolarisa inferiora, a posebnu vrijednost pokazuje kod pacijenata s ankilostomom i trizmusom.

Anatomija

Izlaskom iz lubanje kroz foramen ovale, n. mandibularis se grana. Odmah po izlasku odvaja se n. auriculotemporalis, a zatim, malo niže, odvaja se i n. buccalis. N. alveolaris inferior i n. lingualis spuštaju se paralelno, po medijalnoj strani ramusa mandibule prema dolje i malo prema naprijed. Prije ulaska u foramen mandibule n. lingualis divergira dolje i medijalno i ulazi u jezik, a od n. alveolarisa inferiora odvaja se n. milohioideus. Mjesto deponiranja je meko tkivo u sredini pterigomandibularnog prostora, uz medijalnu plohu gornjeg dijela ramusa mandibule, nasuprot tubera maksile. To odgovara sredini između foramena i koluma mandibule.

Tehnika anestezije

Rabi se duga igla kalibra 25G. Za anesteziju pacijentove desne strane, štrcaljka se drži desnom rukom. Liječnik stoji ispred pacijenta, s njegove desne strane ("položaj na 8 sati"). Pacijent se nalazi u ležećem ili poluležećem položaju. Pacijent zatvori usta i lagano zagrije, tako da se ostvari okluzija gornjeg i donjeg zubnog niza. Liječnik zatim prstima slobodne ruke (za desnu stranu je to lijeva ruka), odmakne obraz i prikaže molare. Igla se usmjeri paralelno s okluzalnim ploham gornjih zubi (paralelno sa sagitalnom ravninom). Ubodno mjesto je u sluznici, medijalno od ramusa mandibule, a u razini mukogingivnog spojišta (prijelaz gingive u sluznicu) gornjih molara. Igla

prodire, zadržavajući gore navedeni smjer, 25-30 mm u dubinu, bez dodirivanja kosti. Na taj način dospijeva sa na ciljno mjesto i aspirira se. U slučaju negativne aspiracije deponira se 2 (1.5-1.8) ml anestetika kroz 60 sekundi.

Anestezirano područje

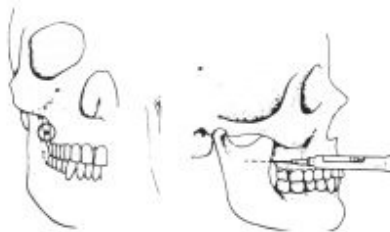Simptomi anestezije nastupaju kroz 1 do 2 minute i manifestiraju se utrnucem i neosjetljivošću vrška jezika i donje usne odgovarajuće strane do medijane linije. Kod ispravno izvedene anestezije, anestezirana su inervacijska područje n. alveolarisa inferiora, n. incizivusa, n. lingvalisa, n. milohioideusa i n. mentalisa. Anestezirane strukture odgovaraju onima kod klasične anestezije i anestezije n. bukalisa, samo se ovdje to postiže jednim ubodom.

Indikacije

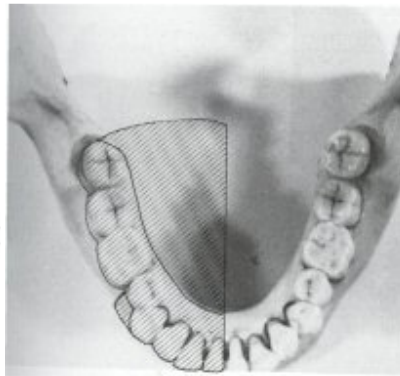
Tehnika se može koristiti kao relevantna alternativa klasičnoj tehnici, posebice kod jakog trizmusa ili ankilostome.

Komplikacije

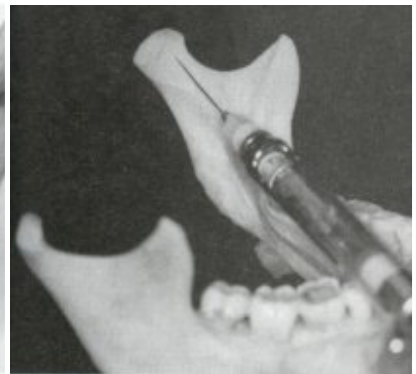
Pareza nervusa facijalisa uslijed predubokog prodiranja u područje parotide.



Slika 8. Ubodno mjesto i položaj igle kod Akinoshijevе tehnike. Prema: Gustanis JF, Petron LJ: An alternative method of mandibular nerve block, J Am Dent Assoc 103:33-36, 1981. Preuzeto iz (11).



Slika 9. Anestezirano područje kod Akinoshijevе tehnike. Preuzeto iz (11).



Slika 10. Ciljno mjesto kod Gow-Gatesovog bloka. Preuzeto iz (12).

Gow-Gates mandibularni blok (8), (9),(12)

Godine 1973. australski stomatolog George Gow-Gates opisao je tehniku anestezije koja privlačila pažnju svojom visokim postotkom uspješnosti od 95% i niskom pojavnosti pozitivne aspiracije od samo 2% slučajeva. Za usporedbu, kod klasične anestezije opisana je stopa neuspješnosti i do 20%, odnosno stopa pozitivnih aspiracija od 10-15%.

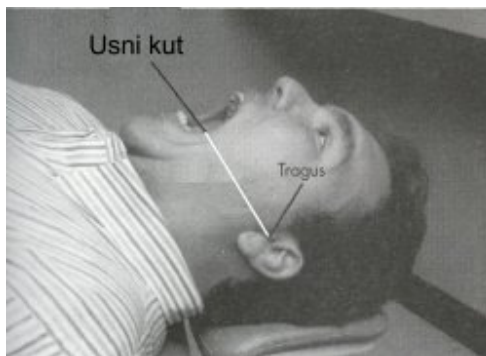
Anatomija

Distalno od polumjesečastog ganglija, nakon prolaska kroz foramen ovale, ispred koluma mandibule, nastaje grananje nervus mandibularisa (vidi prethodne odlomke). Deponiranjem anestetika u ovo područje zahvaćaju se sve grane i postiže se potpuni mandibularni blok.

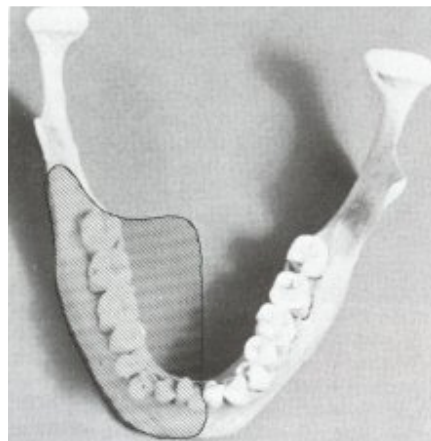
Tehnika anestezije

Za anesteziju se rabi duga igla, kalibra 25G. Pacijent se nalazi u ležećem ili poluležećem položaju. Važno je da pacijent ekstendira vrat i široko otvori usta. Položaj liječnika je srijeda i desno u donosu na pacijenta (u "položaju 8 sati" za blok desne strane i "položaju 10 sati" za blok lijeve strane). Štrcaljka se drži u desnoj ruci za blok desne i lijevoj za blok lijeve strane. Ciljno mjesto deponiranja anestetika nalazi se ispred koluma mandibule. Da bi se dospjelo iglom u ciljno područje, vrlo je važno postići ispravnu orijentaciju igle, a što su važne intraoralne i ekstraoralne odrednice. Ekstraoralne odrednice su tragus (točnije njegov donji rub) i usni kut te linija koja ih spaja. Za intraoralnu orijentaciju važna je distopalatinalna kvržica drugog gornjeg molara i distalna ploha gornjeg drugog molara (ili, ako postoji, trećeg). Palcem slobodne ruke palpira se fovea retromolaris i odmakne se obraz, kažiprstom se locira tragus. Ubodno mjesto nalazi se u visini distopalatinalne kvržice gornjeg drugog molara, neposredno uz distalnu plohu drugog ili trećeg gornjeg molara. To je otprilike 10-25 mm više od ubodnog mjesta za klasičnu mandibularnu anesteziju. Tijelo štrcaljke nalazi se na usnom kutu kontralateralne strane iznad premolara. Igla se uvodi paralelno sa linijom koja spaja donji rub tragusa s istostranim usnim kutem. Igla prodire kroz meko tkivo i nakon prodiranja od 25 do 27 mm trebala bi završiti na kosti, tj. kolumu mandibule. Ukoliko se to ne postigne, igla se malo povuče natrag, tijelo štrcaljke pomakne se malo distalnije u odnosu na premolare i pokuša se iznova. Igla će se tim pomakom usmjeriti nešto lateralnije i tako naići na kost.

Nakon kontakta kost, igla se izvuče za milimetar, aspirira se i u slučaju negativne aspiracije, deponira se 1.8-2 ml anestetika kroz 60 do 90 sekundi. Nakon izvlačenja igle pacijent mora usta držati otvorenim još 15-20 sekundi (1-2 minute prema (12)).



Slika 11. Ekstraoralne orijentacijske točke kod Gow-Gatesovog bloka. Preuzeto iz (12).



Slika 12. Anestezirano područje kod Gow-Gatesovog bloka. Preuzeto iz (12).

Anestezirano područje

Anestezija nastupa tek nakon 4 do 5 minuta, a očituje se trncima u području donje usne i vrha jezika. Anestezirano jest inervacijsko područje svih ogranaka mandibularnog živca. Ono odgovara anesteziranom području opisanom kod prethodnih tehnika, a zahvaća još i kožu temporalne regije i kožu iznad zigomatične kosti.

Indikacije

Tehnika se može rutinski rabiti za anesteziju donje čeljusti. Preporuka je ipak da se rabi kao alternativna tehnika pri neuspjehu klasične mandibularne anestezije i u slučaju zahvaćenosti foramena mandibule upalnim procesom.

Komplikacije

Opisani se hematomi, trizmus i pareza III., IV. i VI. moždanog živca, kao posljedica injiciranja anestetika u pterigidni venski pleksus. Pareza se manifestira diplopijom, ptozom i kompletnom oftalmoplegijom.

Usporedba tehnika

Profesor Alan Budenz u svojem članku (8) sabrao je rezultate radova autora koji uspoređivali različite aspekte pojedinih tehnika. Iz navedenog članka slijedi: Stupanj neugode za pacijenta podjednak je kod svih triju tehnika. Kao prednost Akinoshijevе i Gow-Gatesove tehnike navodi se samo jedan ubod, naprema dva potreban kod klasične tehnike. Sve tri tehnike uglavnom su bezbolne i čini se da ne postoji značajna razlika u trajanju postignute neosjetljivosti. Klasična tehnika najpoznatija je i najšire primjenjivana, no uspješnost varira od 65 do 85 posto. Kod ove tehnike najučestalije su i pozitivne aspiracije.

Gow-Gatesova tehnika ima vrlo visoku stopu uspješnosti, nisku učestalost pozitivnih aspiracija i manji rizik trizmusa kao komplikacije. Nedostaci su: neugoda pacijenta zbog potrebe za dugotrajnim držanjem široko otvorenih usta, polagan nastup anestezije i zahtijevnost tehnike.

Tehnika po Akinoshiju također ima visoku stopu uspješnosti i nisku stopu pozitivnih aspiracija, manju učestalost trizmusa i parestezija, kao komplikacija. Tehnika se smatra manje zastrašujućom za pacijenta zbog toga što pacijent drži usta zatvorenim. Posebnu vrijednost ima kod pacijenata s trizmusom ili ankilostomom. Kao nedostaci navode se manja uspješnost anestezije n. bukalisa i veća učestalost nuspojava. Kod ove tehnike ne postiže se kontakt s kosti, što omogućuje više pogrešaka u vidu neuspješne anestezije ili pozitivne aspiracije.

Literatura

1. Krmpotić-Nemanić J. *Funkcionalna anatomija živčanog sustava i osjetila*. U: Krmpotić-Nemanić J. *Anatomija čovjeka*. 5. pretiskano izdanje, Zagreb: Medicinska naklada, 1993:362-68.
2. Keros P, Rudež V. *Primjenjena anatomija oralnog područja*. U: Miše I. *Oralna kirurgija*, Zagreb: JUMENA, 1983:19-21.
3. Haveman CW, Tebo HG. *Posterior accessory foramina of the human mandible*. *J Prosthet Dent* 1967;35:462-68
4. Wilson S, Johnsons P and Fuller PM. *The inferior alveolar and mylohyoid nerves: An anatomic study and relationship to local anesthesia of the anterior mandibular teeth*. *JADA* 1984;108(3):350-52.
5. *Armamentarium*. U: Bennett CR. *Monheim's local anesthesia and pain control in dental practice*. 7th Ed, St Louis: The C.V. Mosby Company, 1984:318-325.
6. *The armamentarium*. U: Malamed SF. *Handbook of local anesthesia*, 4th Ed, St. Louis: Mosby Inc. 1997:76-99.
7. *Lokalna anestezija*. U: Miše I. *Oralna kirurgija*, Zagreb: JUMENA, 1983:100-109.
8. Budenz AW, Osterman SR. *A Review of Mandibular Nerve Techniques*. *Journal of the California Dental Association*. 1995 Sep; 23(9):27-34
9. *Techniques of regional anesthesia and analgesia*. U: Bennett CR. *Monheim's local anesthesia and pain control in dental practice*. 7th Ed, St Louis: The C.V. Mosby Company, 1984:96-114.
10. *Techniques of Mandibular anesthesia*. U: Malamed SF. *Handbook of local anesthesia*, 4th Ed, St. Louis: Mosby Inc. 1997:194-201.
11. *Techniques of Mandibular anesthesia*. U: Malamed SF. *Handbook of local anesthesia*, 4th Ed, St. Louis: Mosby Inc. 1997:208-12.
12. *Techniques of Mandibular anesthesia*. U: Malamed SF. *Handbook of local anesthesia*, 4th Ed, St. Louis: Mosby Inc. 1997:203-08.

Zahvaljujem mr.sc. Marku Krmpotiću, dr. stom. na pomoći i ustupljenom materijalu o lokalnoj anesteziji, dijelu budućeg udžbenika Oralne kirurgije. Zahvaljujem prof. dr. sc. Pavelu Kobleru na recenziji i mnogim dobronamjernim sugestijama. Posebno se zahvaljujem gospodinu Tomislavu Miletiću za izradu fotografija pod brojem 2, 3 i 4.